This is a digital copy of a book that was preserved for generations on library shelves before it was carefully scanned by Google as part of a project to make the world's books discoverable online.

It has survived long enough for the copyright to expire and the book to enter the public domain. A public domain book is one that was never subject to copyright or whose legal copyright term has expired. Whether a book is in the public domain may vary country to country. Public domain books are our gateways to the past, representing a wealth of history, culture and knowledge that's often difficult to discover.

Marks, notations and other marginalia present in the original volume will appear in this file - a reminder of this book's long journey from the publisher to a library and finally to you.

Usage guidelines

Google is proud to partner with libraries to digitize public domain materials and make them widely accessible. Public domain books belong to the public and we are merely their custodians. Nevertheless, this work is expensive, so in order to keep providing this resource, we have taken steps to prevent abuse by commercial parties, including placing technical restrictions on automated querying.

We also ask that you:

+ *Make non-commercial use of the files* We designed Google Book Search for use by individuals, and we request that you use these files for personal, non-commercial purposes.

+ *Refrain from automated querying* Do not send automated queries of any sort to Google's system: If you are conducting research on machine translation, optical character recognition or other areas where access to a large amount of text is helpful, please contact us. We encourage the use of public domain materials for these purposes and may be able to help.

+ *Maintain attribution* The Google "watermark" you see on each file is essential for informing people about this project and helping them find additional materials through Google Book Search. Please do not remove it.

+ *Keep it legal* Whatever your use, remember that you are responsible for ensuring that what you are doing is legal. Do not assume that just because we believe a book is in the public domain for users in the United States, that the work is also in the public domain for users in other countries. Whether a book is still in copyright varies from country to country, and we can't offer guidance on whether any specific use of any specific book is allowed. Please do not assume that a book's appearance in Google Book Search means it can be used in any manner anywhere in the world. Copyright infringement liability can be quite severe.

About Google Book Search

Google's mission is to organize the world's information and to make it universally accessible and useful. Google Book Search helps readers discover the world's books while helping authors and publishers reach new audiences. You can search through the full text of this book on the web at `http://books.google.com/`

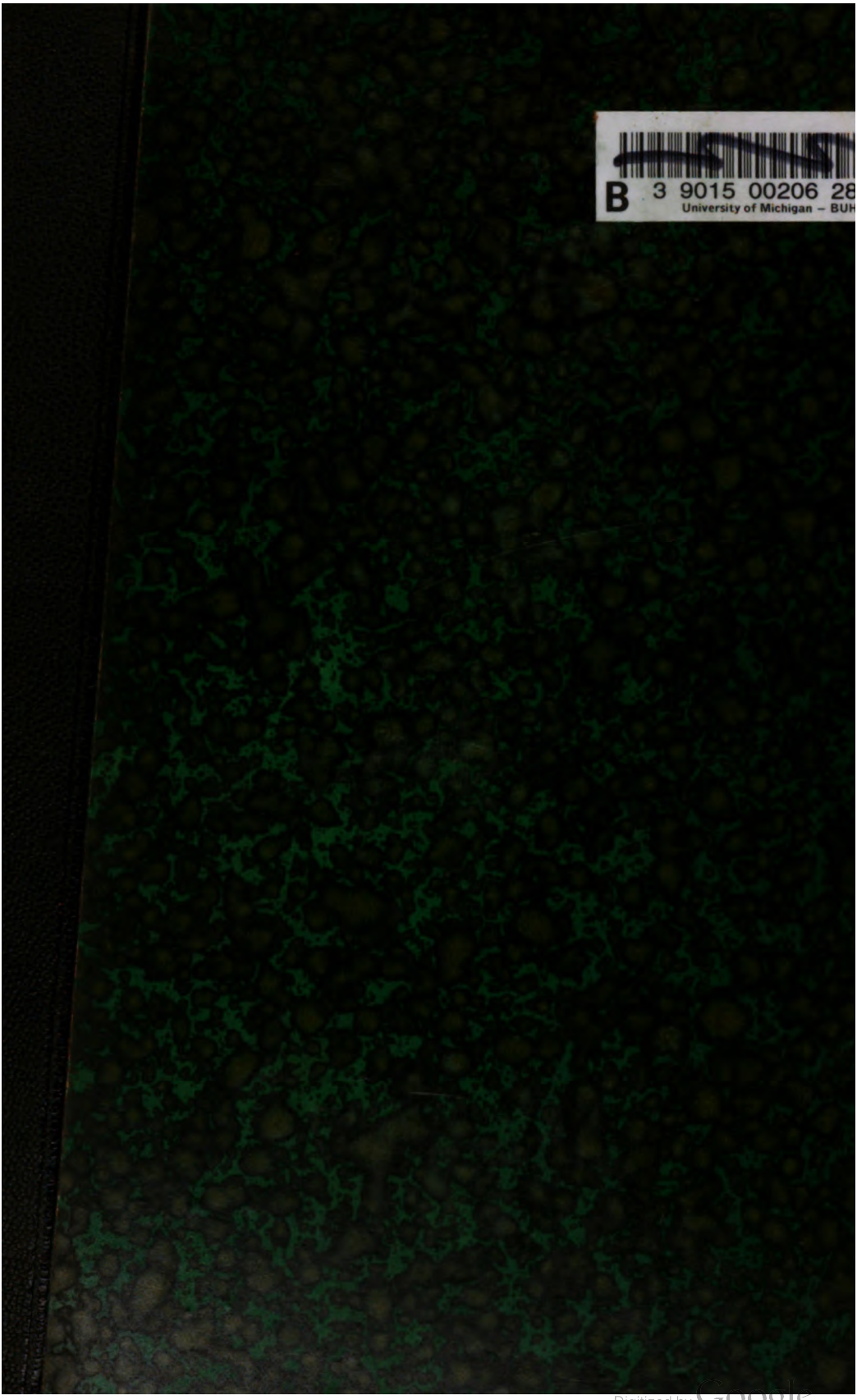
B 3 9015 00206 28
University of Michigan – BUH
Digitized by Google



Digitized by Google

Digitized by Google

610,5
B42
G3

Digitized by Google

Beiträge

zur

Geburtshilfe und Gynaekologie

105427

herausgegeben

von den

Vorständen der Universitäts-Frauenkliniken

zu

Basel (Prof. BUMM), Bern (Prof. P. MÜLLER), Erlangen (Prof. FROMMEL), Freiburg (Prof. HEGAR), Giessen (Prof. LÖHLEIN), Halle (Prof. FEHLING), Heidelberg (Prof. KEHRER), München (Prof. v. WINCKEL), Prag (Prof. v. ROSTHORN), Strassburg (Prof. FREUND), Tübingen (Prof. DÖDERLEIN), Wien (Prof. CHROBAK), Würzburg (Prof. HOFMEIER), Zürich (Prof. WYDER)

unter Redaktion von

A. HEGAR.

ZWEITER BAND.

Mit 79 Textabbildungen und 11 Tafeln.

LEIPZIG.
VERLAG VON ARTHUR GEORGI.
1899.

Digitized by Google

Druck von C. Grumbach in Leipzig.

Digitized by Google

Inhalt.

Seite

Aus der Frauenklinik der Universität Basel.

Burckhardt, O., Über Fäulnisfieber im Wochenbett 193
Niebergall, E., Über Provokation der Gonorrhoe bei der Frau . . 52

Aus der Frauenklinik der Universität Bern.

Koenig, R., Abdominale Radikaloperation bei Uteruskarcinom . . 402
Wormser, E., Beiträge zur Kenntnis der Extrauteringravidität . . 298

Aus der Frauenklinik der Universität Erlangen.

Aichel, O., Beitrag zur Gonorrhoe der Geschlechtsteile des neugeborenen Mädchens 281
Holzapfel, K., Kaiserschnitt bei Mastdarmkrebs. Mit 1 Tafel . . . 59

Aus den Frauenkliniken der Universitäten Erlangen und Kiel.

Holzapfel, K., Über die Lösung und Ausstossung der Nachgeburt. Mit 61 Textabbildungen 413

Aus der Frauenklinik der Universität Freiburg i. B.

Alterthum, E., Die Folgezustände nach Kastration und die sekundären Geschlechtscharaktere 13
Sellheim, H., Kastration und Knochenwachstum. Mit 1 Tafel . . . 236

Aus der Frauenklinik der Universität Halle.

Schaller und Pförringer, Zur Kenntnis der vom Corpus luteum ausgehenden Neubildungen. Mit 1 Tafel 91
Urfey, Über Eierstockstuberkulose. Mit 3 Textabbildungen 78

Aus der Frauenklinik der Universität München.

Fraenkel, E., und G. Wiener, Drüsenkrebse des Uterus. Mit 3 Tafeln 351
Wiener, G., Ein Fibromyom des Ovariums 288

Aus der Frauenklinik der Universität Strassburg.

Freund, W. A., Zur Anatomie, Physiologie und Pathologie der Douglas-Tasche. Mit 6 Textabbildungen und Doppeltafel 323
Funke, A., Unsere Erfolge der Radikaloperation perforierter Pyosalpingen 260
Funke, A., Zur Kasuistik der Extrauterin-Gravidität 273

Digitized by Google

Seite

Aus der Frauenklinik der Universität Tübingen.

Döderlein, A., 90 Totalexstirpationen wegen Myoma uteri. Mit 2 Textabbildungen und Doppeltafel 1

Espenmüller, W., Über operative Behandlung der Schwangerschaft ausserhalb der Gebärmutter bei lebendem Kinde 155

Sarwey, O., Zur Behandlung des Carcinoms am Ende der Schwangerschaft. Mit 1 Tafel 178

Aus der Klinik Chrobak in Wien.

Savor, R., Über den Keimgehalt der weiblichen Harnröhre 103

Technicismen, Instrumente, Lehrmittel u. a.

Bayer, H. (Strassburg). **Eine neue Methode der Beckenmessung.** Mit 4 Textabbildungen 148

Sellheim, H. (Freiburg i. B.), **Neues geburtshilfliches Phantom.** Mit 3 Textabbildungen 482

Digitized by Google

Aus der Frauenklinik der Universität Tübingen.

90 Totalexstirpationen wegen Myoma uteri.

Von

A. Döderlein.

Mit 2 Textabbildungen und Doppeltafel I/II.

Keine der gynaekologischen Operationen leidet heute noch in dem Maasse unter der Vielheit der Methoden wie die „Myomektomie", ein Zeichen dafür, dass keine einzige Operationsweise bisher das Feld behaupten konnte und sich einer allgemeinen Beliebtheit erfreuen durfte. Die entsprechenden guten Resultate erzielten die meisten der Stumpfbehandlungsverfahren nur bei ihren Erfindern, andere Operateure pflegten bei Prüfung des Neuen bald wieder Modifikationen nebensächlicher oder auch wesentlicher Art anzubringen, so dass bei fast jedem eine eigene Methode entstand.

Während die verschiedenen Arten der intraperitonealen Versorgung des Stieles um die Siegespalme stritten, trat ihnen allen ein unerwarteter Feind entgegen, der besonders neuerdings erfolgreiche Vorstösse machte, die vollständige Entfernung des myomatösen Uterus, die Totalexstirpation.

Dass in denjenigen Fällen, in welchen die Entfernung des Uterus per vaginam möglich ist, diese unter allen Umständen jeder Art von Laparatomie überlegen ist, wird wohl von niemand mehr bestritten. Dass aber auch bei den Myomen, welche von der Bauchhöhle aus in Angriff genommen werden müssen, die von Bardenheuer und Martin inaugurierte Fortnahme des ganzen Uterus die besten Resultate liefert, wird erst die Zukunft erbringen müssen. Als ein Beitrag hierzu mögen die hier mitgeteilten Erfahrungen angesehen werden.

Die Gesamtzahl der von mir in Tübingen ausgeführten „Myom-Totalexstirpationen" beläuft sich auf 82, wozu noch 8 Operationen

Digitized by Google

aus meiner eigenen Leipziger Thätigkeit kommen, sodass ich über ein Material von 90 Fällen verfüge, von denen nur einer einen unglücklichen Ausgang nahm.

Nach Art der Operation müssen diese 90 Totalexstirpationen in 3 Gruppen eingeteilt werden:

1. vaginale 33, alle geheilt;
2. per laparatomiam 31, davon 1 †;
3. kombinierte, per vaginam et laparatomiam 26, alle geheilt.

Was zunächst die erste Gruppe, die 33 vaginalen Totalexstirpationen betrifft, so geben diejenigen 7 davon, welche ohne besondere Komplikation in der typischen Art der vaginalen Uterusexstirpation mit Ligatur und Vernähung des Peritoneum und der Vagina operiert werden konnten, nicht zu weiteren Bemerkungen Anlass. In der Natur der Myome liegt es, dass diese für den Operateur günstigsten Fälle sehr in Minderzahl sind. An sie reihen sich 4 ebenfalls vaginal mit Ligaturen operierte Fälle an, von denen 2 mit Dermoidkystom eines Ovariums und 2 mit grösserer Inversio vaginae kompliziert waren. Durch die Fortnahme des myomatösen Uterus konnten die ersten beiden Frauen zugleich auf diesem Wege von ihrem Kystom befreit werden, während bei den anderen der Prolaps der Scheide zum Teil mit exstirpiert, zum Teil durch plastische Operation geheilt wurde.

War aus irgend einem Grunde, Engigkeit der Scheide, Straffheit der Ligamente, das Anlegen der Ligaturen erschwert, so verwandte ich hier wie auch sonst bei den vaginalen Totalexstirpationen Klammern zur Blutstillung.

Dieses Hilfsmittel habe ich in 18 dieser vaginal operierten Fälle ausschliesslich, in 4 in Verbindung mit gleichzeitigen Ligaturen zur Anwendung gebracht und dasselbe auch hierbei immer mehr als wesentliche Erleichterung bei schwierigen Operationen kennen gelernt.

Es sei hier eine kleine Abschweifung zu Gunsten der Erörterung dieser wichtigen technischen Frage gestattet.

Meine bei den aus den verschiedensten Indikationen ausgeführten, vaginalen Totalexstirpationen des Uterus überhaupt gemachten Erfahrungen mit den Klammern haben mich mehr und mehr für dieselben eingenommen.

Einschliesslich der seiner Zeit[1]) bereits mitgeteilten Fälle habe ich bis jetzt in Leipzig und Tübingen im Ganzen 165

[1]) C. f. Gyn. 1897, Seite 74.

Digitized by Google

vaginale Totalexstirpationen ausgeführt, davon 57 nur mit Ligaturen, 80 nur mit Klammern, 16 mit Ligaturen und Klammern, und 12 vermittelst Angiotripsie.

52 dieser 165 vaginalen Totalexstirpationen entfallen allein auf die Indikation „Carcinom", von diesen Kranken starben 3. Die übrigen 113 Operationen wurden bei den verschiedensten Krankheiten, Myom, Adnexerkrankung, Prolaps u. a. ausgeführt, die aus diesen Indikationen operierten 113 Kranken sind sämtlich geheilt.

Bezüglich der Technik der Klammeranwendung hatte ich nichts geändert. Ich verwandte ausschliesslich das kurzmaulige Instrument[1]), das mir in keinem Falle weiterhin versagt hat. Die Klammern legte ich teils von unten, teils von oben, wie es sich eben gut traf. Nach Schluss der stets in Steinschnittlage durchgeführten Operation wurde der Steltznersche Tisch so nach hinten gekippt, dass Pat. noch in Steinschnittlage mit hocherhobenem Becken, Kopf nach abwärts lag. Die Darmschlingen sinken weit zurück, durch elektrischen Reflektor von oben her stark beleuchtet erscheint jetzt das ganze durch Specula freigelegte Operationsgebiet mit den liegenden Klammern bequem übersichtlich. In das Becken wurde ein grösserer Bausch eines fortlaufenden, zusammengelegten Jodoformgazestreifens eingeführt und mit diesem sehr langen Streifen, nachdem der Tisch wieder heruntergekippt war, auch die ganze Scheide austapeziert. So ruhte der Darm, ohne je mit den Klammerspitzen in Berührung zu kommen, auf dem Gazekissen, dessen Entfernung am 5.—6. Tage p. o. in einfachster Weise im Bett vor sich ging. Die Klammern wurden stets nach zweimal 24 Stunden abgenommen, Nachblutungen haben wir keine erlebt.

Die ausserordentliche Erleichterung, welche die Klammern dem Operateur bieten und der schwererwiegende Umstand, dass anfänglich äusserst schwierig bis unmöglich erscheinende Totalexstirpationen sich mit deren Hilfe doch vaginal durchführen lassen, befreundeten mich so sehr mit dieser Operationstechnik, dass mir die mancherlei Schattenseiten derselben in den Hintergrund zu treten schienen, um so mehr, als ja die Kranken mit Ausnahme jener 3 von vornherein sehr ungünstigen Karcinomfälle, die besser unberührt geblieben wären, alle genesen sind.

Als Nachteile der Klammerbehandlung erschien:

1. Man kann die Peritonealhöhle nicht abschliessen, muss sie

[1]) Von Instrumentenmacher Schädel in Leipzig.

Digitized by Google

vielmehr in weiter Kommunikation mit der Scheide halten, was Gelegenheit zu Darmprolaps, Peritonealinfektion setzt und eine längere, durch Granulationsbildung zu bewerkstelligende Heilung bedingt.

2. Die ersten 2 Tage nach der Operation leiden die Kranken unter den Schmerzen, wenn dieselben auch durch Opium gedämpft werden können.

3. Die abgeklemmten, gangränescierenden Stümpfe erregen eine ca. 2wöchige, stärkere Wundsekretion und Gewebsabstossung.

Diese Nachteile haben denn auch viele Operateure bis heute abgehalten, sich diesem Verfahren zuzuwenden.

Neuerdings ist nun diese Klammertechnik durch Doyens[1]) geniale Erfindung der „Vaso- oder Angiotripsie" in ein neues, geradezu staunenerregendes Stadium getreten.

Mittelst eines grossen, sorgfältig erdachten Instrumentes, pince-clamp à pression progressive, wird ein breites Band in das Gewebe eingeprägt, so dass z. B. die Ligamenta lata auf Papierdünne zusammengepresst erscheinen. In der Mitte der Pressfurche erhebt sich eine der Hohlrinne des Maules des Instrumentes entsprechende Barrière. Die Gewalt der Kompression ist eine enorme und lässt schon bei der erstmaligen Anwendung des zunächst wohl etwas befremdenden Instrumentes das Zutrauen zu demselben wachsen.

Die Mitteilung von Thumim,[2]) dass Landau 26 Fälle von Totalexstirpation bei Karcinom, Myom und Pyosalpinx mit Hilfe dieser Methode ohne jegliche Nachblutung durchgeführt hat, veranlasste mich, mit der neuen, von Thumim konstruierten „Hebelklemme" vorsichtige Versuche zu machen. Auf Grund der von mir bis jetzt mit der Thumimschen Angiotribe ausgeführten 12 vaginalen Totalexstirpationen stehe ich nicht an, der Doyenschen Erfindung Bewunderung zu zollen.

Es gelingt damit in der That, die Klemmmethode ohne die den bisher gebräuchlichen Klammern anhaftenden Nachteile anzuwenden. Die Ausführung der Totalexstirpation ist wie bei diesen erleichtert, die Heilung eine ebenso glatte und rasche wie bei den Ligaturen.

---

[1]) Technique chirurgicale, Paris 1897, p. 199. Verhandl. des internat. Congress in Moskau 1897, Bulletin de l'Academie de Medecine 1898, No. 6. Sur l'angiotripsie. Lettre ouverte A. M. Tuffier. Revue de Gyn. et de chir. abdom. Paris 1898 (eine von beissender Satire erfüllte Streitschrift mit vorzüglich instructiven Abbildungen).

[2]) Zur Totalexstirpation des Uterus und seiner Anhänge ohne Ligatur und ohne liegenbleibende Klemmen. Berl. klin. Wochenschr. 1895, No. 51, p. 1081.

Digitized by Google

Digitized by Google

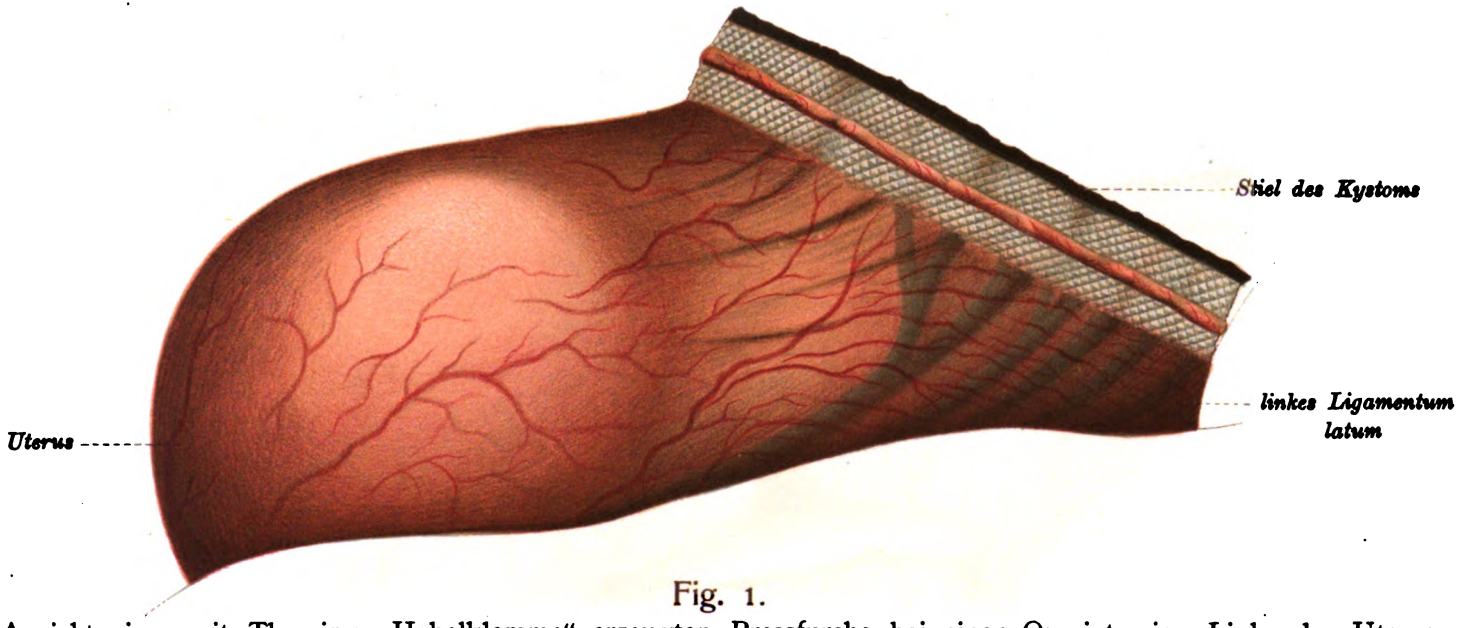

Fig. 1.

Ansicht einer mit Thumims „Hebelklemme“ erzeugten Pressfurche bei einer Ovariotomie. Links der Uterus, rechts das linke, entfaltete Ligamentum latum, der Stiel des Kystoms. Die Abtrennung des Kystoms geschah mit dem electrischen Brenner.

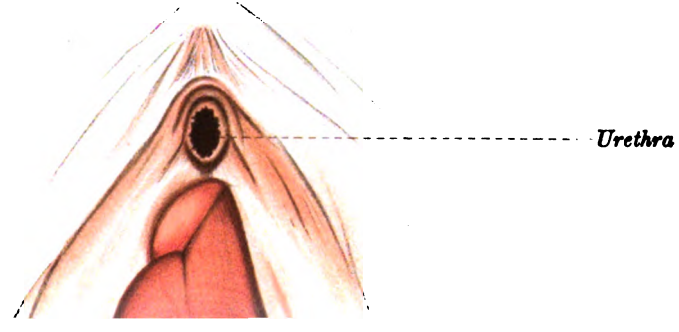

Verlag von Arthur Ge

Digitized by Google

Digitized by Google

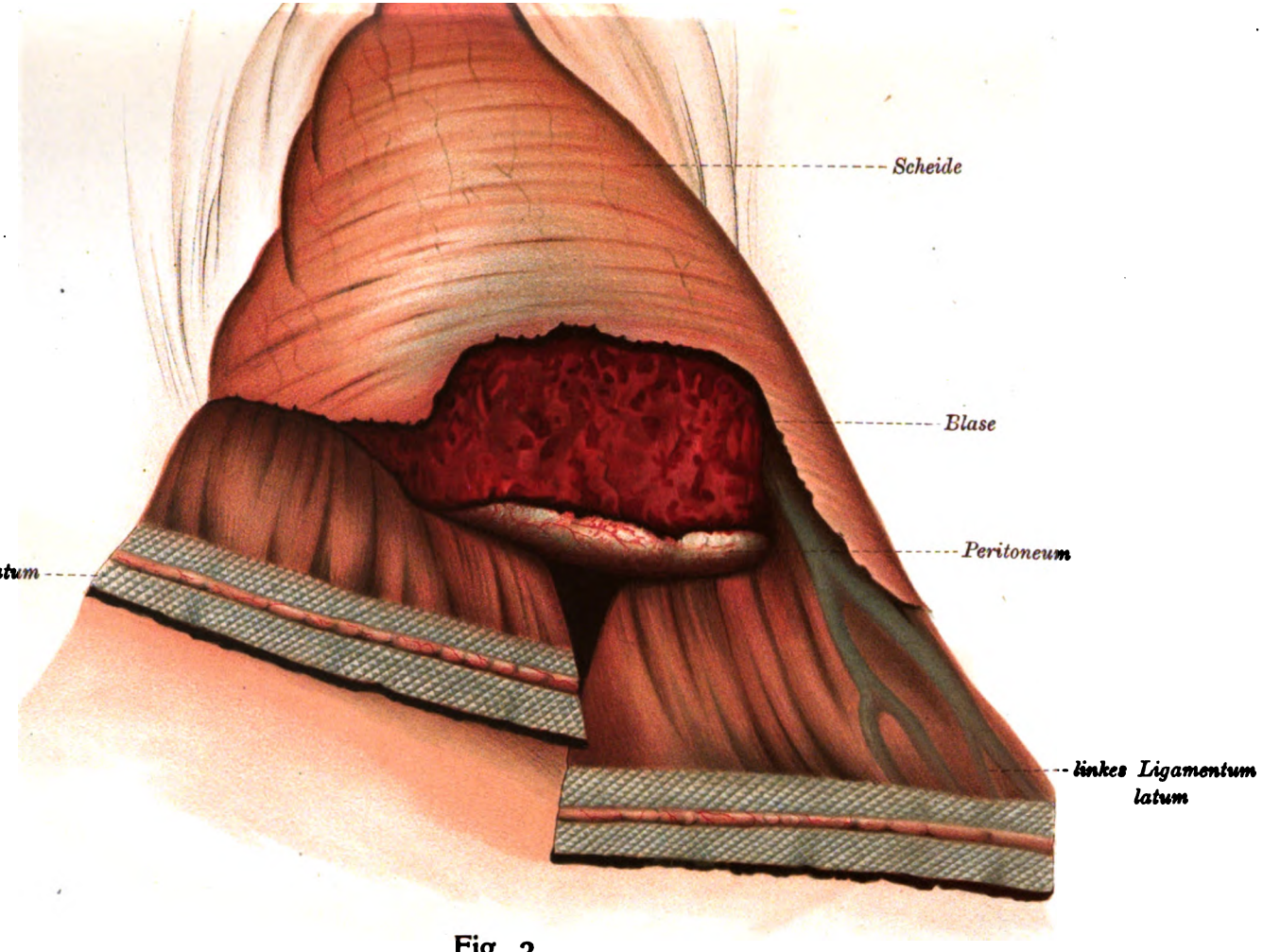

Fig. 2.

Totalexstirpation bei Prolapsus uteri et vaginae totalis in dem Augenblicke nach Fortnahme des Uterus. Die ganze Länge der Ligamenta mit der Thumim'schen „Hebelklemme" abgeklemmt. Das Peritoneum der Blase wurde weiterhin mit demjenigen des Rectum so vernäht, dass die Pressfurchen dazwischen fixirt wurden, Ligatur war nicht nöthig.

Digitized by Google

Das Ligamentum latum wird in seiner ganzen Länge einschliesslich des Parametrium in die Vasotribe geklemmt, das Instrument nach Abtrennen des Uterus einfach wieder abgenommen.

Erwägt man, dass bei dem bisherigen Klemmverfahren heftige Nachblutung bei Abnahme der Klammern beobachtet wurde und zwar sogar in Fällen, bei welchen die Instrumente 2—3 mal 24 Stunden gelegen hatten, so erscheint dies Vorgehen der Angiotripsie, wobei das Instrument nur wenige Minuten liegen bleibt, ein ausserordentlich kühnes, ja geradezu unerlaubt gewagtes.

Man muss einmal die Wirkung der Thumimschen Hebelklemme im Gewebe gesehen haben, um zu begreifen, dass man zu dem Verfahren ein gewisses Zutrauen gewinnen darf.

Auf Tafel I/II habe ich in Fig. 1 die Pressfurche im Stiele eines Ovarialkystoms, und in Fig. 2 ein Bild der vaginalen Totalexstirpation bei vollkommenem Vorfall von Scheide und Uterus wiedergegeben, in dem Augenblick, nachdem die Angiotribe abgenommen ist. Darnach erscheint wohl eine Nachblutung aus den abgeklemmten Partien ausgeschlossen.

Meine ausser bei den vaginalen Totalexstirpationen auch bei 14 verschiedenen Laparatomien, Ovariotomien und Myomektomien, gemachten Erfahrungen nötigen mich jedoch, zur äussersten Vorsicht bei der Anwendung der Angiotripsie zu mahnen, insofern wir in nicht wenigen Fällen ein nachträgliches d. h. nach wenigen Minuten erfolgtes Aufgehen der Prägfurche erlebten, wonach erst allmählig und wenig, später aber immer stärker Blut aus den grossen Gefässen austrat, sodass noch eine oder zwei Ligaturen nötig waren. Jeder vorsichtige Operateur wird wohl von selbst bei Anwendung derartiger Neuerungen sich vor Schaden zu schützen wissen [1]). Mit der weiteren Ausbildung dieser ebenso verbesserungsfähigen wie verbesserungsbedürftigen Angiotripsie wird unsere Operationstechnik zu gunsten der Operateure nicht weniger wie der Kranken einen grossen Fortschritt zu verzeichnen haben.

Die Schmerzen nach der Operation sind natürlich viel geringer als bei der Verwendung von Klammern, vielleicht sogar geringer als bei den mit Ligaturen Operierten, da die Nerven momentan totgedrückt sind.

---

[1]) Vergl. Tessier: L'Hystérectomie vaginale sans Pinces à demeure et sans Ligature (Angiotripsie), (Procédé de Tuffier), (Technique et Résultats), Thèse, Paris, Steinheil 1898.

Digitized by Google

Die grosse Erleichterung der Klammeroperation ist nunmehr mit dem Abschluss der Bauchhöhle und Operationswunde vereint.

Es erübrigt nun noch, einer besonderen Gruppe von vaginalen Myomoperationen zu gedenken, jener 12 mit Hilfe des Morcellements teils mit Ligaturen, teils mit Klammern operierten Fälle. Bei all diesen begegnete mir dieselbe Empfindung, nämlich nach glücklich durchgeführter Operation diejenige der Befriedigung, während derselben aber stets das Gefühl der Unsicherheit und unkontrollierbaren Gefahr. So möchte ich nicht zum bedingungslosen Lobredner des Morcellements werden. Charakteristischer Weise macht sich gegenwärtig in dem Heimatland dieses Verfahrens, in Paris, eine Rückwärtsströmung bez. des Morcellements geltend. Auch wenn man sorgfältige Auswahl unter den Fällen trifft, und nur solche wählt, welche hinsichtlich der Grösse der Myome, deren Fundus Nabelhöhe jedenfalls nicht überschreiten darf, und hinsichtlich ihrer Lage über dem vorderen oder hinteren Scheidengewölbe geeignet erscheinen, und wenn man auch, was wohl noch wichtiger ist, nur Frauen mit weiter, dehnbarer Scheide, gut zugänglicher Portio einer derartigen, stets mehr oder weniger einem Versuch gleichenden Operation unterzieht, wird man doch nicht selten scheitern, d. h. schliesslich zur Laparatomie übergehen, nicht aber, ohne dass man sich in unnötiger Weise gequält hat und die Enttäuschung eines vergeblichen Risikos empfindet, wie ich dies in 5 weiteren Fällen erlebt habe.

Ich möchte auf Grund dieser Erfahrungen eher zu einer Einschränkung als zu einer Erweiterung des Morcellements kommen, werde aber nach wie vor passende Fälle einem derartigen Versuch unterziehen.

An die Besprechung der rein vaginalen Operationen reihe ich nunmehr diejenige der 31 von oben, also per laparatomiam ausgeführten Totalexstirpationen des myomatösen Uterus an, Fälle, in welchen die Grösse der Tumoren oder, wie 5 mal, Komplikationen mit Ovarialkystomen eine vaginale Inangriffnahme von vornherein verboten.

Die Technik der Operation war in den typischen Fällen stets dieselbe: Abbinden der Ligamenta infundibulo-pelvica, Eröffnung des hinteren Scheidengewölbes, Hervorziehen der Portio vaginalis, Ablösen der Blase nach Durchtrennung des vorderen Scheidengewölbes, Abbinden und Durchtrennen der Parametrien. Versuchsweise übte ich auch, ähnlich wie dies Bumm jüngst beschrieben,

Digitized by Google

provisorische Blutstillung durch Anlegen von Klammern, mit nachträglichem Ersatz durch Ligierung der einzelnen Gefässe. Dies letztere Verfahren empfiehlt sich der Raschheit und Übersichtlichkeit wegen wohl sehr für den oberen Teil der Ligamenta lata, nicht so sehr befriedigt war ich dagegen von demselben für die Versorgung der Uterina und ihrer Äste, wie überhaupt die Blutstillung im unteren Bereich der Ligamenta lata resp. der Ligamenta cardinalia der schwierigste Punkt der abdominellen Totalexstirpation ist.

Auch die Behandlung der Blase und Ureteren ist bei der abdominellen Totalexstirpation, besonders bei intraligamentärer Entwicklung der Myome nicht mühe- und gefahrlos. Einmal eröffnete ich die Blase bei Ablösung derselben von einem subperitoneal in der vorderen Wand entwickelten Myom, das auch mit einem allseitig verwachsenen Kystom kompliziert war. Der Riss wurde sofort genäht, heilte ohne irgendwelche Erscheinungen vollkommen. In einem zweiten Fall nekrotisierte nach einigen Tagen ein Stückchen Blasenwand, es entstand eine Blasenscheidenfistel, welche später sehr klein zusammenschrumpfte und leicht durch Naht zur Heilung gebracht werden kann. Der Schaden ist hier ein geringer, jedenfalls reparierbarer. Ein schlimmeres Ereignis stellt aber das Mitfassen von Ureter in Ligaturen dar; es passierte mir dies in dem tödlich verlaufenen Fall, wo es sich um ein grosses, cystisch degeneriertes, subperitoneal, parametran entwickeltes Myom handelte, bei dessen Ausschälung aus dem Beckenbindegewebe eine heftige Blutung entstand. Die Stillung derselben gelang durch Umstechung nicht vollständig, schliesslich legte ich nach Entfernung des Uterus von unten her noch Klammern an, wobei beide Ureteren gefasst wurden. Während der Operation war die von Haus aus sehr elende Patientin pulslos geworden — bei der Sektion (Prof. von Baumgarten) fand sich die Dicke des Herzmuskels stellenweise unter 1 mm heruntergegangen, — die Operation musste rasch beendet werden. Nach Abnahme der Klammern am 3. Tag wurden zwar beide Ureteren wieder durchgängig, doch exfoliirte das gefasste Stückchen, es traten Ureterenscheidenfisteln auf, später Pyelonephritis, an welcher Patientin in der 3. Woche post operationem zu Grunde ging.

Ein zweiter Fall wäre infolge von Darmzerrung an Ileus ad exitum gekommen, wenn ich mich nicht am 3. Tage nach der Operation zu einer Wiederöffnung des Abdomens ent-

Digitized by Google

schlossen hätte. Der Ileus schien rein mechanisch, nicht durch Peritonitis bedingt, was sowohl der Befund bei der zweiten Laparatomie als der Ausgang in völlige Genesung bewies. Das rechte stark verkürzte Ligamentum infundibulopelvicum war durch die Ligatur so sehr verzerrt und in das Becken hereingezogen gewesen, dass der Dünndarm an der Einmündung in das Typhlon abgeknickt war. Nach Freimachen dieses Darmteiles stellte sich sofort die Kommunikation des Darmlumens her, noch während der Naht der Bauchdecken entleerten sich fortwährend aus dem Anus dünnflüssiger Kot und Flatus, die Kranke war gerettet und genas.

Wenn ich nun auch keine weiteren unangenehmen Erfahrungen bei dieser abdominellen Totalexstirpation machen musste, so erschien mir doch die Grösse dieses Eingriffes unverhältnismässig.

Ganz wesentlich anders und einfacher gestalteten sich jene Operationen, in welchen ich die Totalexstirpation von unten versucht hatte, schliesslich aber von oben vollenden musste. Die Abtrennung der Scheidengewölbe, das Ablösen der Blase und Abbinden oder einfaches Abklemmen der Parametrien ist von der Scheide her viel leichter ausführbar, für die abdominelle Operation bleibt dann nur das Abbinden der oberen Hälfte der Ligamenta lata übrig, während dies und die Fortnahme grösserer Tumoren per vaginam auf Schwierigkeiten stösst.

So ging ich allmählich dazu über, systematisch in dieser doppelten Weise zu operieren und befreundete mich damit so sehr, dass ich jetzt diese Operationsweise grundsätzlich bevorzuge.

Die 26 so operierten Kranken sind ohne jede Störung geheilt.

Ich bin damit auf eine Operationsweise gekommen, die, wie Olshausen[1]) berichtet, zuerst von Rouffart, später von Chaput, Delassus, Stimson, Smyly, Camescasse ausgeführt und empfohlen wurde.

Die Operation gestaltet sich folgendermassen:

Instrumente und Vorbereitung, Desinfektion der Kranken werden sowohl für vaginale wie für abdominelle Operation vorgesehen, so dass während der Operation keinerlei Aufenthalt zu entstehen braucht. Die Kranke liegt zunächst in Steinschnittlage, die Portio wird freigelegt, angezogen und mittelst Elektrocautères das Scheidengewölbe rings abgetrennt, wobei gewöhnlich der Douglas'sche

[1]) Veit, Handbuch der Gynaek. Bd. II, pag. 701 und 705.

Digitized by Google

Raum schon eröffnet wird [1]). Abschieben der Blase, und wenn es leicht gelingt, Eröffnen der Plica vesico-uterina. Stösst letzteres wegen Hochstand derselben auf Schwierigkeiten, so verzichte ich

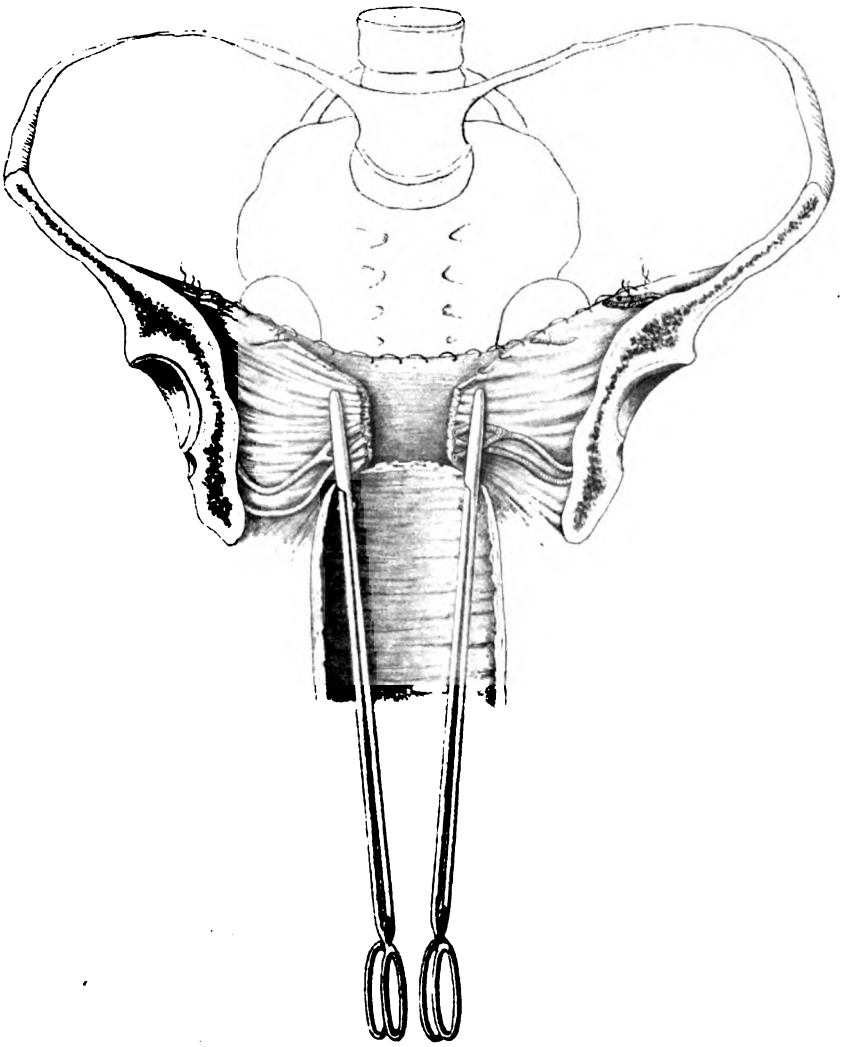

Fig. 1.
Schematische Zeichnung, darstellend im Frontaldurchschnitt das Operationsgebiet nach Schluss der Peritonealnaht.

[1]) Dies praeliminare Abtrennen des Scheidengewölbes hat bei den abdominellen Totalexstirpationen zuerst Bardenheuer in Anwendung gebracht. (Bardenheuer, die Drainirung der Peritonealhöhle. Mit Anhang: Thelen, Die Totalexstirpation des Uterus wegen Fibroid. Stuttgart 1884, F. Enke).

Digitized by Google

darauf, wenn nur die Blase hoch genug abgetrennt ist. Nun werden beiderseits an die Parametrien je 1 Klammer so hoch wie möglich angelegt. Hier halte ich die Verwendung der Klammern wenn auch nicht für unbedingt erforderlich, doch für sehr vorteilhaft, weil wegen der Unmöglichkeit, die Portio tief zu ziehen oder wegen



Fig. 2.
Korkzieherartiges Instrument zum Hervorziehen der Myome.[1])
1/2 natürlicher Grösse.

Raumbeschränkung die Hantierung mit Ligaturen und Umstechung oft sehr behindert ist. Das Anlegen der Klammern geht stets ohne Mühe und ein Abgleiten derselben, Herausschlüpfen von Gewebe ist auch bei nachträglicher stärkster Dislokation und Zerrung des

[1]) Wer das sehr zweckmässige Instrument angegeben hat, ist mir unbekannt; ich sah es zuerst Ostern 1896 bei Segond in Paris. Doyen bildet in Fig. 409 auf Seite 569 seiner Technique chirurgical ein ähnliches Instrument ab mit der Bezeichnung: Érigne hélicoïde pour l'hystérectomie abdominale.

In America wird erzählt, dass schon Marion Sims dieses Instrument angewandt habe.

Digitized by Google

Uterus bei gut fassendem, kurzmauligem Instrument nicht zu fürchten. Künftighin werde ich auch hier der Angiotripsie den Vorzug geben, was dann auch den Vorteil bringt, dass man schliesslich nicht nur das Peritoneum sondern auch die Scheide vollständig zunähen kann. Nach Durchtrennung des paracervikalen Gewebes wird ein Jodoformgazebausch in die Scheide eingelegt. Dieser erste Akt der Operation dauert meist nur ca. 5 Minuten.

Nun wird die Kranke auf den Martin-Péan'schen Tisch gelegt und unmittelbar die Laparatomie angeschlossen. Wer Beckenhochlagerung vorzieht, braucht nicht einmal den Tisch, sondern nur die Stellung desselben zu wechseln.

Nach Eröffnung des Abdomens schraube ich einen grossen Korkzieher (Fig. 2) in den Tumor ein und ziehe denselben hervor. Je nach der Länge des noch nicht getrennten oberen Teiles des Ligamentum latum werden nun jederseits 1—2 Klammern angelegt und wenn möglich fingerbreit medianwärts von den Klammern der Uterus herausgeschnitten, was sich natürlich nunmehr in einfachster Weise bewerkstelligen lässt, da weder Blase, noch Scheide noch Parametrien zu behandeln sind.

Konnte man entsprechend Gewebe vor den Klammern stehen lassen, so ist es jetzt ein Leichtes mit spitzen Koeberlé-Pinces die Gefässe zu fassen und nach Abnahme der Klammern isoliert zu unterbinden. Ich habe dies wiederholt ausgeführt, ohne aber dabei den Eindruck gewonnen zu haben, dass damit wirklich ein so grosser Fortschritt erreicht ist. In späteren Fällen habe ich wieder en masse ligiert, wobei ich allerdings stets nur kleinere Partien fasse. Nach Entfernung des Jodoformgazestreifens aus der Scheide wird vordere und hintere Scheidenwunde von oben her mit je einer Klammer gefasst, hochgezogen, so dass man von oben her in die Scheide herein- und bequem die ganze Wunde übersehen kann. Es präsentiert sich die offene Scheide, seitlich davon je eine Klammer, resp. die angiotripsierten Parametrien, von denen nach aufwärts jederseits zwischen den klaffenden Peritonealblättern die lateralen Hälften der durchtrennten Ligamente ziehen.

Durch eine fortlaufende Peritonealnaht wird die Bauchhöhle vollständig gegen die Scheide abgeschlossen, Fig. 1, so dass zum Schluss vom Abdomen her nur diese lineare Naht zu sehen ist. Der Abschluss der Bauchhöhle nach unten ist also ein vollkommener, Blutsickern, Sekretverhaltung etc. ist ausgeschlossen.

Digitized by Google

Die Dauer dieser Operation überschreitet inklusive Bauchnaht 30—40 Minuten nicht.

Jodoformgaze und Klammern wurden am 3. Tage entfernt, eine weitere Nachbehandlung ist nicht erforderlich, wenn nicht irgend welche Komplikationen auftreten.

Selbstverständlich ist dieser typische Operationsgang nicht in allen Fällen möglich, wie ja überhaupt die Myome dadurch ausgezeichnet sind, dass man bei der Vielseitigkeit ihrer Wachstumsformen und topographischen Eigentümlichkeiten durchaus nicht immer nach einem Schema arbeiten kann. So sind z. B. jene Fälle auszunehmen, in welchen die Portio vaginalis unerreichbar hoch steht, so dass jede vaginale Manipulation bis zur Unmöglichkeit erschwert sein kann. In solchen habe ich, um mich des Vorteils der Forcipressur der Parametrien nicht begeben zu müssen, nachdem vom Abdomen her das hintere und nach Ablösen der Blase auch das vordere Scheidengewölbe eröffnet war, so dass der Uterus nur mehr an seinen seitlichen Verbindungen hing, die Klammern von unten her unter gleichzeitiger Leitung mit dem von oben die Branchen dirigierenden Finger angelegt, habe mich aber dabei überzeugt, dass dies wesentlich unbequemer ist, als das oben beschriebene vaginale Verfahren, so dass ich dies nur im Falle der Not, nicht aber aus freier Wahl ausführe.

Müssen Myome bei intraligamentärer, subperitonealer Entwickelung aus dem Beckenbindegewebe ausgeschält werden, so ziehe ich vor, die Höhle extraperitoneal zu gestalten, dadurch dass ich darüber das Peritoneum vernähe, eventuell mit Zuhilfenahme der Flexura sigmoidea.

Derartige Individualisierungen sind natürlich bei jedem Operationsverfahren notwendig, es will mir aber scheinen, als ob wir bei den Totalexstirpationen hier viel leichteres Spiel haben, als mit der auch von mir früher geübten supravaginalen Amputation.

Digitized by Google

Aus der Frauenklinik der Universität Freiburg i. B.

Die Folgezustände nach Kastration und die sekundären Geschlechtscharaktere.

Von

Dr. Ernst Alterthum,

Assistenzarzt.

Im Jahre 1894 wurden, soweit sie zu ermitteln waren, die Dauererfolge der bis dahin an der Frauenklinik zu Freiburg vorgenommenen Kastrationen, mit Kastration verbundenen Salpingotomien, doppelseitigen Ovariotomien und supravaginalen Uterusamputationen zusammengestellt. Die Ergebnisse sind in 3 Dissertationen von Liesau[1]), Hagedorn[2]) und dem Verfasser[3]) dieses Aufsatzes niedergelegt.

Diese Dissertationen haben, wie eine Durchsicht der den gleichen Gegenstand behandelnden Arbeiten aus den letzten Jahren ergiebt, nur wenig Beachtung gefunden. Ich will daher im folgenden die Resultate dieser Untersuchungen noch einmal, kurz zusammengefasst, wiedergeben.

Meine Ausführungen stützen sich in erster Linie auf ein Material von 107 Operierten, welche eigens zum Zweck der Untersuchung in die Klinik bestellt, und von denen ganz genaue Befunde aufgenommen wurden. Leider waren nicht mehr von den Aufgeforderten erschienen. Unter diesen 107 Fällen sind:

1.	Kastrationen und Salpingotomien	57 Fälle
2.	Doppelseitige Ovariotomien und einseitige Ovariotomien mit Wegnahme des anderen Eierstocks	26 „
3.	Supravaginale Uterusamputationen mit Wegnahme beider Eierstöcke	24 „
	Summa	107 Fälle

Digitized by Google

In zweiter Linie standen mir eine Anzahl Untersuchungsbefunde zur Verfügung, welche gelegentlich aufgenommen waren, wenn Patientinnen sich längere Zeit nach der Operation wieder in der Klinik vorgestellt hatten. Endlich konnte ich zur Beurteilung mancher Fragen auch schriftliche Nachrichten oder kurze Notizen über das Befinden von Patientinnen, die ich in den Krankenjournalen fand, mit verwerten.

Da wir in neuerer Zeit den Einfluss der Kastration auf die sekundären Geschlechtscharaktere besonders ins Auge gefasst haben, so habe ich eine Anzahl jüngerer Operierter speziell auf das Verhalten der Brüste, Auftreten abnormer Behaarung untersucht. Leider konnte ich bis zum Abschluss dieser Arbeit nur 26 Befunde zusammenbringen. Die Krankengeschichten dieser 26 Fälle sind in der der Arbeit beigegebenen Tabelle ausführlich mitgeteilt. Bezüglich der Krankengeschichten der übrigen Fälle sei auf die den Dissertationen beigefügten Tabellen verwiesen.

Unter all den Erscheinungen, welche die Wegnahme der Eierstöcke zur Folge hat, steht obenan der Verlust der Periode.

Die Menopause trat sofort ein in sämtlichen Fällen von supravaginaler Amputation des Uterus, in denen beide Eierstöcke mit fortgenommen waren.

Über das Verhalten der Periode nach Kastrationen und Ovariotomien mit Wegnahme beider Eierstöcke besitzen wir im ganzen 182 Notizen. Es trat die Menopause ein in 148 Fällen = 81,3 %, und zwar sofort nach der Operation 101 mal = 55,5 %; erst nachdem die Blutungen noch eine Zeit lang fortgedauert hatten, 47 mal = 25,8 %. Die Menopause war zur Zeit der Untersuchung noch nicht eingetreten in 34 Fällen = 18,7 %.

Diese Zahlen, die mit denen anderer Autoren bis auf geringe Differenzen übereinstimmen, beweisen aufs deutlichste die Richtigkeit des zuerst von Hegar[1]) ausgesprochenen Satzes, dass die Entfernung der Eierstöcke das Aufhören der Periode zur Folge habe. Und die Fälle, in denen die Menopause nicht eingetreten ist, beweisen nichts dagegen. Kann doch durch verschiedene Ursachen ein Misserfolg der Operation bedingt sein. Einmal können zurückbleibende Reste von Eierstocksgewebe die Periode unterhalten. Andererseits können bei der Automatie des Nervensystems, die sich durch die jahrelange Gewöhnung des Organismus an die Blutungen ausgebildet hat, infolge der Operation entstandene Stumpfexsudate den

Digitized by Google

zur Blutung führenden Reiz auf die Uterusschleimhaut auch nach Fortnahme der Eierstöcke unterhalten. Ferner können die Blutungen in dem einen oder anderen Falle wohl durch Lokalerkrankungen des Uterus wie Endometritis, Polypenbildung, degenerative Vorgänge in Myomen bedingt sein. Manchmal stammen wohl auch die Blutungen, die von der Patientin für die Periode gehalten werden, gar nicht aus dem Uterus, sondern sind zum Beispiel eine Folge der nach Kastration auftretenden Schwundkolpitis.

Grosse Bedeutung ist von verschiedenen Seiten den sogenannten vikariierenden Blutungen zugeschrieben worden, die sich nach Entfernung der Eierstöcke einstellen sollten. So hat namentlich Daucourt[5]) nach Porrooperationen solche vikariierenden Blutungen aus den verschiedensten Organen, Scheide, Urethra, Rectum, Nase, Lunge beschrieben. Schon Fehling[6]) wies darauf hin, dass diese Beobachtungen entschieden übertrieben und zum Teil falsch seien. Das gleiche gilt wohl auch von den Beobachtungen Lissacs[7]), der ebenfalls vikariierende Blutungen aus allen möglichen Organen beschreibt.

Pfister[8]) will sie bei seinen 116 Patientinnen 12 mal gefunden haben. Doch scheint mir nach den Erfahrungen, die wir an hiesiger Klinik machen konnten, auch diese Zahl noch sehr hoch. Vielleicht hätte sich in dem einen oder anderen Falle noch eine andere Ursache für die Blutung bei einer genauen, darauf gerichteten Untersuchung feststellen lassen.

Wir wenigstens beobachteten nur 2 mal nach Wegnahme beider Eierstöcke längere Zeit hindurch in bestimmten Intervallen regelmässig wiederkehrendes Nasenbluten, das man allenfalls als vikariierende Blutung hätte deuten können. Wir schliessen uns daher vollkommen der von Glaevecke[9]) ausgesprochenen Ansicht an, dass die Unterdrückung der Menstruation durch die Kastration nur sehr selten die Veranlassung zu vikariierenden Blutungen gäbe, und, wenn sie überhaupt erfolgten, ihnen praktisch ihrer geringen Menge wegen keine Bedeutung beizulegen sei.

In den Fällen, in denen nach der Operation die Menses nicht mehr erschienen, konnten wir von Molimina menstrualia, das heisst von Beschwerden, welche sich jedesmal zur Zeit, wenn die Periode eintreten sollte, einstellten, nur wenig bemerken. 2 Frauen litten regelmässig alle 4 Wochen, eine andere alle 14 Tage an ziehenden Schmerzen im Unterleib.

Etwas anders steht es mit den Fällen, in denen noch Blutungen

Digitized by Google

nach der Operation fortdauerten. Hier konnten wir 13 mal unter 19 Fällen Beschwerden, welche die Blutung begleiteten, nachweisen. Es handelte sich meist um Leibschmerzen, Kreuzschmerzen, ausstrahlende Schmerzen in Brust, Armen, Beinen. In der Regel hatten die gleichen Beschwerden, aber fast immer in viel stärkerem Masse, schon vor der Operation bestanden, und in keinem Falle wurde das Allgemeinbefinden durch sie wesentlich gestört.

Viel häufiger als wir beobachteten Glaevecke und Pfister diese Molimina menstrualia bei Amenorrhoe, letzterer in 30 %, ersterer sogar in 50 % seiner Fälle.

Während also Molimina menstrualia nur selten sich fanden, fehlten dagegen fast nie die nervösen Erscheinungen, die uns auch vom natürlichen Klimakterium her bekannt sind, und die man unter der Bezeichnung „Ausfallserscheinungen" zusammengefasst hat. Es sind Wallungen, heisse Übergiessungen, häufig mit Schweissausbruch verbunden, Schwindel, Flimmern vor den Augen und Ohrensausen. Diese Ausfallserscheinungen fanden sich nicht nur in den Fällen, in denen Menopause eingetreten war, sondern auch zum Teil da, wo die Blutungen noch andauerten. In einigen Fällen, in welchen, nach einige Zeit lang anhaltender Amenorrhoe, später die Periode wieder einsetzte, wurden dadurch die Wallungen in der Stärke und Häufigkeit ihres Auftretens beeinflusst, jedoch nicht immer in gleicher Weise. Die Patientin K. W. zum Beispiel (Fall 19 der Schlusstabelle) litt, während sie im ersten Jahr nach der Operation amenorrhoïsch war, sehr häufig an Wallungen, die nach Wiedereintritt der Periode ganz verschwanden. Umgekehrt wurden bei einer anderen Patientin (Fall 32 Liesaus) gerade mit dem Wiedereinsetzen der Blutungen die Beschwerden heftiger.

Meist stellen die Wallungen sich schon in den ersten Monaten nach der Operation ein. Sehr verschieden lang ist die Zeit bis zu ihrem Verschwinden. Während in einigen Fällen schon 1 Jahr nach der Operation nichts mehr davon zu konstatieren war, traten sie in anderen noch 12 Jahre nach der Operation ab und zu auf. Ebenso verschieden ist auch die Häufigkeit und Stärke des Auftretens. In dem einen Falle kommen sie nur selten, nur zu bestimmten Jahreszeiten, zum Beispiel im Frühjahr und Herbst, manchmal nur bei besonderen Veranlassungen, bei Aufregungen, bei rauher Witterung, Zugluft oder im geheizten Zimmer. In anderen Fällen treten sie halb-, ja sogar viertelstündlich auf und stören auch häufig nachts den Schlaf der Patientinnen. Ein Beispiel ausserordentlich häufig

Digitized by Google

auftretender und die Frau sehr belästigender Wallungen bietet Fall 14 unserer Tabelle. In diesem Falle wurde auch ein Versuch gemacht, durch Fütterung mit Ovarialsubstanz die Beschwerden zu lindern. Da jedoch absolut keine Beeinflussung der Ausfallserscheinungen zu bemerken war, wurde die Behandlung nach einiger Zeit wieder aufgegeben. Ausser diesem sind noch 4 andere Fälle von Kastration zu erwähnen, in denen gleichfalls diese Ausfallserscheinungen sehr stark hervortraten.

Es ist auffällig, dass wir diese Symptome viel seltener nach supravaginalen Uterusamputationen als nach Kastrationen und Ovariotomien beobachteten. Hier fanden sie sich nämlich nur in 40 % der untersuchten Fälle. Ob es sich hier nur um einen Zufall handelt oder ob die Mitfortnahme des Uteruskörpers andere Bedingungen für das Auftreten der Ausfallserscheinungen setzt, als die einfache Kastration, möchte ich vor der Hand unentschieden lassen.

Die gleiche Ursache, welche die Ausfallserscheinungen bewirkt, ruft wohl auch die Kopfschmerzen hervor, an denen die Frauen nach Fortnahme der Eierstöcke manchmal leiden. Von 65 Frauen gaben uns 16 das Auftreten von Kopfschmerzen an. Doch scheint es sich bei den meisten nicht um hochgradige Beschwerden gehandelt zu haben.

Gerade auf die Schilderung dieser nervösen Erscheinungen bin ich näher eingegangen, da sie von Gegnern der Kastration weit übertrieben dargestellt sind. Wir wenigstens haben nichts von den Symptomen, wie Facialisparesen, Schmerzen in den Lendennerven, nervöser Muskelschwäche, nervösen Verdauungsstörungen, die Canu [10]) und Lissac [7]) schildern, wahrnehmen können. Wir erkennen wohl die lobenswerte Absicht Canus an, dem Missbrauch der Kastration zu steuern. Wenn seine Zahlen, dass innerhalb 15 Jahren in Paris ca. 30—40 000 Frauen kastriert seien, richtig sind, besagen sie ja genug. Andererseits kann man es aber doch nicht billigen, wenn jemand ohne eigene Untersuchungen, einfach auf ausgefüllte Fragebogen und Briefe von Patientinnen hin, eine segensreiche Operation, wie die Kastration, ohne weiteres verdammt.

Auch einen schädigenden Einfluss auf den Geisteszustand der Frauen hat man der Kastration zuschreiben wollen. Glaevecke fand nämlich unter 33 Fällen 11 mal, also in einem Drittel aller Fälle, eine melancholische, gedrückte, 2 mal eine erregte, gereizte, 2 mal eine wechselnde, bald gedrückte, bald heitere Stimmung. In

Digitized by Google

3 Fällen bildeten sich wirkliche Psychosen aus. In 2 der letzteren Fälle handelte es sich allerdings um erblich belastete Individuen. Glaevecke selbst legt deshalb diesen beiden Beobachtungen keine besondere Beweiskraft bei. Er stellt aber in Rücksicht auf seine übrigen Fälle den Satz auf, dass sich nach der Kastration leicht ein melancholischer Zustand entwickele, der beim Hinzutreten erschwerender Umstände in Psychose übergehen könne.

Pfister fand unter 116 Fällen 50 mal den Gemütszustand gedrückt, niedergeschlagen; in einem Falle trat $^1/_4$ Jahr nach der Operation Melancholie ein; 12 Frauen waren reizbar geworden. Andererseits waren 3 Fälle, in denen vorher ausgesprochene Melancholie bestand, nach der Kastration geheilt.

Auch sonst findet man in der Litteratur eine ganze Anzahl von Fällen, in denen nach der Kastration Psychosen aufgetreten sein sollen, ich verweise hier nur auf die Arbeiten von Championnière[11]), Goodell[12]), Routh[13]), Baldy[14]) und anderen.

In jüngster Zeit hat Schmitz[15]) über 3 Fälle von schwerer, psychischer Störung nach Kastration berichtet. Er zieht zur Erklärung, wie übrigens vor ihm schon Routh, die Theorie von der sogenannten inneren Sekretion der Ovarien heran, und stellt die Folgen des Verlustes der Keimdrüsen in Analogie mit denen, die die Entfernung der Schilddrüse nach sich zieht. Uns scheint, dass Schmitz durch nichts zu diesem Erklärungsversuch berechtigt ist. Eine Kachexia ovaripriva, die der Kachexia strumipriva entspräche, giebt es nicht!

Bei der Beurteilung des Zusammenhanges von Kastration und Geistesstörung ist grosse Vorsicht geboten. Es sind eine ganze Reihe von Faktoren zu berücksichtigen, die wir ausschalten müssen. Vor allem ist erbliche Belastung auszuschliessen. Dann ist es unbedingt nötig, dass man den Geisteszustand der Frau vor der Operation genau kennt. Dies scheinen Pfister und Glaevecke nicht genug im Auge behalten zu haben. Ferner müssen wir den schädigenden Einfluss bedenken, den die Operation an sich infolge der Furcht der Patientin, der Narkose, des Choks, der Nichtbeseitigung der Beschwerden haben kann. Endlich sind noch all die Zufälligkeiten und äusseren Einflüsse, denen die Patientinnen nach der Operation ausgesetzt sind, und die eine Schädigung des Geisteszustandes bedingen können, zu berücksichtigen. Einen hierher gehörigen Fall, den wir beobachteten, in welchem grosse pekuniäre Verluste die Depression der Gemütsstimmung verursacht hatten, führe ich weiter

Digitized by Google

unten ausführlicher an. Erwähnen möchte ich hier auch, dass wir 2 mal beobachten konnten, wie Frauen unmittelbar nach der Entlassung aus der Klinik von dem Ehemann frisch gonorrhoisch infiziert wurden. Wenn sich auch in diesen beiden Fällen keine Beeinflussung der Psyche nachweisen liess, so ist doch nicht von der Hand zu weisen, dass gelegentlich einmal ein solches Vorkommnis, die damit verbundenen Beschwerden und der Kummer über die eheliche Untreue des Mannes die Ursache für eine Schädigung des Geisteszustandes abgeben kann.

Was ergaben nun unsere Untersuchungen?

In den meisten Fällen von supravaginaler Uterusamputation fand ich keine Änderung der Gemütsstimmung. Nur einmal beobachtete ich eine leicht erregte Stimmung, einmal einen geringen Depressionszustand. Gerade in diesem letzteren schon oben erwähnten Falle liess sich aber nachweisen, dass die gedrückte Stimmung gar nichts mit der Operation zu thun hatte, wie es zuerst bei einer oberflächlichen Untersuchung schien, sondern nur durch äussere Verhältnisse bedingt war. Sie war nämlich nur eine Folge grosser pekuniärer Verluste; und als sich der Vermögensstand der Patientin wieder gehoben hatte, verschwand auch sofort die psychische Depression.

Zur Beobachtung des Einflusses von Kastrationen und Ovariotomieen auf die Gemütsstimmung standen uns 111 Fälle zu Gebote. Es zeigten:

Keine Veränderung der Gemütsstimmung 47 Fälle
Änderung der Gemütsstimmung . . . 64 „

Unter diesen 64 waren 2 Fälle, in denen schon vor der Operation eine erregte, 2, in denen eine gedrückte Gemütsstimmung bestand. In 3 von diesen Fällen hatte die Operation eine Besserung, in einem eine Verschlimmerung der Melancholie zur Folge. Bei den anderen 60 Fällen, die vor der Operation keinen ungewöhnlichen Geisteszustand aufgewiesen hatten, zeigte sich die Änderung der Stimmung folgendermassen. Es wurden:

heiter, froh . . . . . 45 Fälle
erregt, gereizt . . . 8 „
gedrückt, traurig . . 7 „

Also nur in 6,3% aller operirten Fälle konnten wir eine gedrückte Stimmung beobachten. Und sehen wir uns einmal diese 7 Fälle genauer an, bei den meisten ist eine Erklärung für die trübe Stimmung leicht zu finden. So haben wir zunächst eine Operierte, die

Digitized by Google

häufig an Magenkrämpfen leidet, bei der Verdacht auf Phthise besteht und die vor der Operation schon etwas erregt war. Sie giebt an, dass sie meist traurig sei, zuweilen aber auch wieder ganz lustig. Bei einer zweiten Frau war anfangs nach der Operation die Stimmung recht gut, erst nach 4 Jahren bildete sich eine leichte Melancholie aus, nachdem sich immer mehr häufende Krampfanfälle, wahrscheinlich auf hysterischer Grundlage, eingesetzt hatten. Es handelte sich in diesem Falle um ein neuropathisch veranlagtes Individuum, erbliche Belastung war nicht zu eruieren. In 2 Fällen von Kastration ist die gedrückte Stimmung auf einen Misserfolg der Operation zurückzuführen, welche den Patientinnen nicht die gewünschte Heilung ihrer Leiden gebracht hatte. In einem dritten, dem schon oben erwähnten Fall 14 der Schlusstabelle war die Niedergeschlagenheit eine Folge der die Patientin ausserordentlich quälenden, gehäuft auftretenden Wallungen. In einem weiteren Falle gab die Patientin, die im übrigen mit dem Operationsresultat sehr zufrieden war, erst auf ausdrückliches Befragen an, dass sie seit der Operation ab und zu traurig sei, eine Angabe, der demnach wohl kein allzu grosses Gewicht beizulegen ist. Es bliebe dann schliesslich noch ein ähnlicher Fall übrig, in dem eine Frau bei im übrigen ausgezeichneten Befinden die Angabe machte, von Zeit zu Zeit an sehr trüber Gemütsstimmung zu leiden, und, während dieser Zustand anhalte, auch keine Lust zur Arbeit zu haben. Doch ist Verdacht, dass das Nervensystem dieser Patientin auch vor der Operation schon nicht ganz intakt war.

Auch eine Abschwächung des Gedächtnisses sollte die Kastration herbeiführen, die in einzelnen Fällen nach den Schilderungen Lissacs soweit ginge, dass die Frauen mitten im Satze stecken blieben, da sie die Worte nicht mehr wüssten, die sie hätten sagen wollen, dass sie das Ziel ihrer Reise vergässen u. s. w.

Pfister will unter 108 Fällen 74 mal eine Abnahme des Gedächtnisses nach Kastration bemerkt haben.

Die Ergebnisse, die man bei Prüfung dieser Frage bekommt, sind meines Erachtens recht ungenau, denn man ist meist auf subjektive Angaben der Kranken allein angewiesen und leicht kann bei der Untersuchung die Suggestion eine Rolle spielen. Ferner ist doch noch nicht ohne weiteres, wenn eine Abnahme des Gedächtnisses konstatiert ist, damit auch der Zusammenhang mit der Kastration bewiesen. Es können doch noch eine ganze Anzahl anderer Faktoren mit im Spiel sein, zum Beispiel zunehmendes Alter. Dies

Digitized by Google

zeigte sich auch in 2 unserer Fälle. Bei der ersten Untersuchung im Jahre 1894 hatten sie die Angabe gemacht, ihr Gedächtnis sei unverändert geblieben, und jetzt klagten sie über Gedächtnisabnahme. Dabei hatte bei der ersten Untersuchung die Operation der einen schon $2^1/_4$, die der anderen sogar $8^1/_4$ Jahre zurückgelegen.

Aber wir fanden auch ganz andere Zahlen als Pfister. Von 97 Frauen gaben nur 28 an, eine Abnahme des Gedächtnisses bemerkt zu haben. Und unter diesen klagte nur eine über wirklich sehr hochgradige Gedächtnisschwäche in der ersten Zeit nach der Operation.

Schon in seiner ersten Arbeit hat Hegar darauf aufmerksam gemacht, dass die Kastration, wenn auch nicht regelmässig, so doch sehr häufig, ein Erlöschen oder Herabminderung des Geschlechtstriebes und Wollustgefühls zur Folge hat. Das zeigen auch die Statistiken der anderen Autoren. Glaevecke fand den Geschlechtstrieb in 78 %, das Wollustgefühl beim Coitus in 69 %, Pfister den Geschlechtstrieb in 73 %, das Wollustgefühl in 76,4 % der Fälle vermindert, beziehungsweise ganz erloschen. Letzterer hat bei Aufstellung seiner Zahlen auch die Angaben von 26 Ledigen mit verwandt. Wir halten es nicht für richtig, über einen derartig delikaten Punkt auch von unverheirateten Personen Nachricht einzuziehen. Man wird da doch sehr häufig nicht die Wahrheit erfahren. Ausserdem ist doch wohl kaum vorauszusetzen, dass alle den Coitus ausgeübt haben, und da, wo dies nicht geschah, hat man keinen Vergleich.

Wir fanden unter 38, beziehungsweise 35 Fällen, in denen wir Angaben über das Geschlechtsleben erhielten, eine Herabsetzung oder Erlöschen des Geschlechtstriebes in 68,4 %. des Wollustgefühls in 68,6 %. Nähere Übersicht giebt folgende Tabelle:

	Geschlechtstrieb	Wollustgefühl
unverändert	10 Fälle = 26,3%	11 Fälle = 31,4%
vermindert	9 „ = 23,7 „	17 „ = 48,6 „
erloschen	17 „ = 44,7 „	7 „ = 20 „
nie vorhanden gewesen	2 „ = 5,3 „	— —
Summa	38 Fälle	35 Fälle

Gerade diese Beeinflussung des Geschlechtslebens ist von einzelnen Seiten gegen die Kastration angeführt. Einzelne Autoren

Digitized by Google

wie Goodell[12]), Canu[10]) haben daraus weitgehende Konsequenzen für das sociale Leben ziehen und insbesondere ehelichen Unfrieden darauf zurückführen wollen.

Wir haben von keiner Patientin derartige Klagen vernommen. Die meisten schienen diesen Verlust der Libido sexualis durchaus nicht besonders zu empfinden. Auch führte die Mehrzahl den Beischlaf dem Manne zu Liebe aus, nur wenige gaben an, direkten Widerwillen dagegen zu empfinden. Und dieser Widerwille hätte dann wohl meist auch seinen Grund mit in Schmerzen, die beim Coitus auftraten. Worauf diese Schmerzen beruhen, soll später betrachtet werden. Jetzt wollen wir uns erst die Frage vorlegen, ob und welche anatomischen Veränderungen am Körper des Weibes die Kastration zu stande bringt.

Wäre der Satz richtig: propter solum ovarium mulier est, quod est, so würde mit der Kastration das Weib zum geschlechtslosen Individuum. Es müsste demnach zu einem Verschwinden aller Charakteristika des weiblichen Organismus kommen, vor allem zu einem Schwinden der Brüste, Verlust des langen Haupthaares, des breiten Beckens. Ja aber, man hat auch geglaubt, dass nach der Kastration das weibliche Individuum positive Geschlechtscharaktere des Mannes annähme, wie eine tiefere Stimme, eine stärkere Behaarung. Berichte über experimentelle Untersuchungen an Hennen und Hähnen, die nach der Kastration Eigenschaften des anderen Geschlechts angenommen haben sollten, schienen diese Annahmen zu stützen. Sellheim[16]) hat nachgewiesen, wie alle diese verschiedenen Berichte auf ein und dieselbe Quelle zurückzuführen seien, und wie ihnen jede Beweiskraft mangele; denn einerseits ist es überhaupt nicht möglich, weibliche Hühner vollständig zu kastrieren. Andererseits konnte er durch Versuche an kastrierten Hähnen zeigen, dass diese durch die Fortnahme der Keimdrüsen durchaus nicht der Henne ähnlich werden.

Wie kann überhaupt ein Organismus dadurch, dass man ihm seine Keimdrüse nimmt, dem anderen Geschlecht ähnlich werden, positive Charaktere des anderen Geschlechts annehmen? Ist nicht eine derartige Anschauung a priori von der Hand zu weisen, denn durch die Kastration gebe ich dem Individuum doch nicht zugleich eine Keimdrüse des anderen Geschlechts?

Hier müssen weitere experimentelle Untersuchungen Klarheit schaffen. Denn leider sind die Folgen der Kastration bei Kindern weiblichen Geschlechts noch nicht beobachtet. Dagegen beweisen

Digitized by Google

die in der Freiburger Frauenklinik ausgeführten Untersuchungen Beckers[17]) über das Skelet des männlichen, jugendlichen Kastraten die Richtigkeit unserer obigen Ausführungen. Hier zeigt sich durchaus keine Annäherung an den weiblichen Typus. Wohl aber hatte die Entfernung der Keimdrüsen einmal ein Stehenbleiben des Beckens auf einer kindlichen Stufe, andererseits ein längeres Bestehen der Epiphysenlinien und ein excessives Längenwachstum der Röhrenknochen zu stande gebracht.

Es ist von vornherein klar, dass beim Erwachsenen der Einfluss der Entfernung der Keimdrüsen nicht so bedeutend sein kann, wie bei dem in der Entwickelung begriffenen Organismus. Sind doch später, wenn die Ausbildung vollendet ist, einzelne Geschlechtscharaktere gar keiner Veränderung mehr fähig, zum Beispiel das Becken beim Weibe. Allerdings will Keppler[18]) bei fast allen seinen Operierten eine Verkürzung der Conjugata nachgewiesen haben, bei den jüngsten sogar um 2—3 cm. Es ist unverständlich, wie beim Becken des Erwachsenen, ohne hochgradige Erweichung der Knochen, eine derartige Veränderung zu stande kommen soll. Übrigens ist diese Angabe Kepplers auch von niemand weiter bestätigt worden.

Es ist ferner zu berücksichtigen, dass man überhaupt nicht selten Personen mit konträren Geschlechtscharakteren antrifft. So beobachtet man bei Weibern Bartwuchs, tiefe Stimme, abnorme Behaarung. Andererseits findet man beim Manne ausgebildete Brüste, breite Hüften, einen zurückgebliebenen Kehlkopf mit Fistelstimme. Man muss sich also vergewissern, dass vor der Operation diese konträren Geschlechtscharaktere nicht vorhanden waren, wenn man ihr Auftreten mit der Entfernung der Keimdrüsen in Verbindung bringen will. Hegar[19]) weist darauf hin, dass auch noch andere Faktoren mitspielen, dass zum Beispiel abnorme Behaarung bei Tumoren der Eierstöcke manchmal beobachtet werde, aber auch bei Tumoren anderer Körperteile, bei Tuberkulose, Gehirnleiden, Psychosen. All das fordert uns dazu auf, genau den Zustand vor der Operation festzustellen, eine Forderung, der in den wenigsten der in der Litteratur niedergelegten Beobachtungen, die das Auftreten konträrer Geschlechtscharaktere nach der Kastration beweisen sollen, genügt ist.

Wir haben in allen Fällen nach dem Auftreten solcher konträrer Geschlechtscharaktere nach Entfernung der Eierstöcke gefahndet, jedoch nie etwas gefunden. So konnten wir niemals eine abnorme Behaarung beobachten. Ebensowenig fanden wir Veränderungen

Digitized by Google

der Hautpigmentierung, wie sie Pfister und Keppler gesehen haben wollen.

Moure[20]) veröffentlichte 2 Fälle, in denen nach Kastration, beziehungsweise Ovariotomie, die Stimme stärker und tiefer geworden sein und eine mehr männliche Klangfarbe angenommen haben sollte. Die eine Patientin, die vorher einen hohen Sopran gehabt hatte, konnte nach der Operation Mezzosopran singen. Moure meint, diese Veränderung der Stimme werde häufig übersehen, weil man die Frauen nur sprechen hörte und sie dabei nicht so hervortrete, wie beim Singen. Übrigens lässt sich aus der Arbeit nicht deutlich ersehen, ob es sich in dem 2. Fall wirklich um Wegnahme beider oder nur des linken Eierstocks gehandelt hat. In der Diskussion, die sich an diesen Vortrag in der Société française de Laryngologie et d'Otologie anschloss, widersprachen Castex und Poyet den Ausführungen Moures. Auch wir haben niemals eine Veränderung der Stimme nach der Kastration bemerkt.

Keppler will in seinen Fällen eine Verkleinerung der Brüste um mehr als die Hälfte gesehen haben. Die Brüste seien flacher, hart, die Warze kleiner geworden, die Pigmentation des Warzenhofes verschwunden; so sei die ganze Brust einer ausgebildeten, männlichen Mamma ähnlich geworden. Auch Pfister wollte in 29 Fällen eine Atrophie der Brüste, vielfach Atrophie der Warzen, Verschwinden der Pigmentation des Warzenhofes beobachtet haben. Leider erfahren wir aus Pfisters Krankengeschichten nicht, wie die Brüste in jedem einzelnen Falle vor der Operation beschaffen waren.

Wir dagegen haben, obwohl wir in allen unseren Fällen darauf geachtet haben, niemals eine Schrumpfung der Brüste beobachtet. Wir haben auch noch 18 jüngere Personen, bei denen ein genauer Befund über das Verhalten der Brüste, des Warzenhofes der Warzen vor der Operation aufgenommen war, speziell daraufhin untersucht.

Die folgende Tabelle, bei welcher wir zur Bezeichnung der Qualität der Drüse, wie an hiesiger Klinik üblich, die Nummern I—V gebraucht haben, zeigt nebeneinander den Befund vor und nach der Operation:

Es fand sich also niemals eine bedeutendere Abnahme der Brustdrüsen, stets waren Warzenhof und Warze unverändert geblieben. Die anscheinende Vergrösserung der Brust in einzelnen Fällen beruht wohl auf Zunahme des Fettgewebes. Auffallend ist, dass sich in 5 Fällen aus der Brust Colostrum ähnliche Flüssigkeit auspressen

Digitized by Google

Nr. der Tabelle	Befund vor der Operation			Befund nach der Operation			
	Brüste	Warzenhof	Warze	Brüste	Warzenhof	Warze	
5	IV	wenig umfänglich, ohne Pigment	ganz klein, flach	III	unverändert		
6	II	wenig umfänglich	gut abgesetzt	II	„	„	
8	IV	gut pigmentiert, mässig umfänglich	gross, gut abgesetzt	III-IV	„	„	
11	IV	wenig umfänglich	klein, flach	III-IV	„	„	
12	IV	schlecht pigmentiert	klein	III	„	„	
13	I	umfänglich, schlecht pigmentiert	ganz flach, mit starker Einziehung	I	„	„	
14	III	mässig umfänglich, schlecht pigmentiert	klein, gut abgesetzt, ohne Einziehungen	II-III	„	„	In beiden Brüsten Colostrum
15	III	mässig umfänglich, schlecht pigmentiert	mässig gross, gut abgesetzt	II	„	„	
16	III	wenig umfänglich, gut pigmentiert	gut abgesetzt, mit Einziehungen	III-IV	„	„	
17	III	umfänglich gut pigment.	klein	III	„	„	
18	II	mässig umfänglich, schwach pigmentiert	klein, flach	II	„	„	
19	III	wenig umfänglich, schlecht pigmentiert	mit Einziehungen	III-IV	„	„	
20	IV	wenig umfänglich, schlecht pigmentiert	klein, schlecht abgesetzt	III-IV	„	„	In beid. Brüsten sehr reichl. Colostrum; spritzt im Strahl.
21	IV	wenig umfänglich, schlecht pigmentiert	L gut, R mit zerklüfteter Oberfläche	III	„	„	In der linken Brust Colostrum
22	V	wenig umfänglich, gut pigmentiert	L gut, R flach mit Furche	V	„	„	In der linken Brust Colostrum
24	III	wenig umfänglich, schwach pigmentiert	klein, gut abgesetzt, ohne Einziehungen	III	„	„	
25	I	wenig umfänglich, schlecht pigmentiert	gross, gut abgesetzt	I	„	„	In beiden Brüsten Colostrum
26	IV	—	—	IV	„	„	

Digitized by Google

liess, in dem einen Falle sich sogar auf Druck im Strahl entleerte. Darunter waren 2 Frauen, die nie geboren hatten.

Sollte es sich beim Menschen um einen ähnlichen Einfluss der Kastration auf die Brustdrüse handeln, wie in der Veterinärmedizin lange bekannt ist? Man hat bei kastrierten Kühen eine ergiebigere und länger anhaltende Milchsekretion gefunden und diese Beobachtung auch praktisch in grösserem Massstabe verwertet. Interessant wäre es, wenn man auch einmal bei einer in der Schwangerschaft oder im Wochenbett kastrierten Frau den Einfluss auf die Milchsekretion untersuchen könnte. Jedenfalls kennen wir noch keine Erklärung für diese Thatsachen, die im direkten Gegensatz zu der Annahme einer Atrophie der Brüste nach der Kastration stehen.

Man hat als feststehend angenommen, dass mit der Kastration regelmässig eine bedeutende Zunahme der Körperfülle und des Fettansatzes eintrete. Man hat dies geschlossen aus der Analogie von vielen Haustieren, die man von Alters her der Mästung wegen kastriert. Doch ist es auch bei diesen Tieren offenbar nicht allein der Verlust der Keimdrüsen, sondern es spielen noch andere Faktoren mit, welche das Fettwerden bedingen, wie das reichliche, besonders nahrhafte Futter, der Mangel an Bewegung u. s. w.

Es ist nicht zu leugnen, dass sich bei einem grossen Teil der kastrierten Frauen, ebenso wie im Klimakterium, Neigung zum Fettwerden bemerkbar macht. Freilich findet man auch Frauen genug, die bei völligem Gelingen der Operation, bei gesundem Aussehen und ausgezeichnetem Befinden nach der Kastration nicht stärker werden. Eine sehr bedeutende Zunahme der Körperfülle konstatierten wir überhaupt nur in 29,5 %, also seltener als Glaevecke, der eine beträchtliche Zunahme des Körpergewichtes in 57,5 %, des Fettansatzes in 42,5 % gefunden hatte.

Ganz konstant sind die Rückbildungsvorgänge, die die Fortnahme der Keimdrüsen an den übrigen Genitalien zur Folge hat. Hier findet man die gleichen Erscheinungen, wie im natürlichen Klimakterium. Wir sehen Schrumpfungsprozesse am Introitus und in der Scheide. Die Schleimhaut erscheint fleckig gerötet, mit weisslich entfärbten Partien dazwischen. Daneben findet man manchmal auch braunrote Flecken. Sie sollen nach Glaeveckes Ansicht, durch Verletzungen, besonders beim Coitus, zu stande gekommene Hämorrhagien darstellen. Dagegen spricht, dass sich diese Flecken auch bei Frauen fanden, die den Beischlaf nicht ausführten.

Zuweilen sind die Schleimhautpapillen stark geschwellt. Dann

Digitized by Google

entstehen leicht Epithelverluste. Es kann zu Blutungen aus der Scheide kommen, die manchmal das Fortdauern der Periode vortäuschen. Natürlich ist auch Ausfluss eine häufige Folge dieser Veränderungen in der Scheidenschleimhaut. Schliesslich kann es zu Verklebungen, Bildung halbmondförmiger Falten und ringförmiger Strikturen in der Scheide kommen. Auffällig ist, dass sich diese Veränderungen gerade in den Fällen, in denen der Uteruskörper durch supravaginale Amputation mitentfernt war, besonders hochgradig fanden. Diese Prozesse in der Scheide bedingen in manchen Fällen, wie ja leicht erklärlich ist, Schmerzen beim Coitus. Andererseits war gerade in einigen Fällen, in denen ein sehr regelmässiger geschlechtlicher Verkehr nach der Operation stattfand, nur sehr wenig von ihnen zu bemerken.

An diesen Schrumpfungsprozessen beteiligt sich auch der Uterus in allen seinen 3 Teilen, Portio vaginalis, Cervix und Corpus. Bei den supravaginalen Amputationen hatte die Portio manchmal nur die Grösse einer ungequollenen Erbse. Auch der Cervixstumpf war sehr atrophisch geworden. Er stellte nur eine gut bleifederdicke, ganz bewegliche Walze dar, die mit ihrem oberen Ende im unteren Winkel der Bauchnarbe inserierte. Die gleiche Atrophie des Stumpfes nach supravaginaler Amputation konnte jüngst auch Abel[21]) an einer Reihe mit intraperitonealer Stielversorgung operierter Fälle beobachten.

Eine Schrumpfung des Uteruskörpers kann gelegentlich ausbleiben, wenn sich im Innern des Uterus tiefgreifende, entzündliche Prozesse, meist gonorrhoischen Ursprungs, etabliert haben, die auch durch die Kastration nicht zur Heilung gelangen. Aber abgesehen von diesen, doch seltenen Ausnahmen kann man in der Regel eine erhebliche Verkleinerung des Organs, bis zur Grösse einer Haselnuss, eines Fingerhutes, konstatieren.

Bezüglich des Einflusses der Kastration auf die Schrumpfung der Uterusfibrome, kann ich die Befunde Wiedows[22]), welcher in 97 % seiner Fälle eine Verkleinerung der Geschwulst konstatierte, ebenso wie die von Glaevecke, Hermes[23]), Pfister nur bestätigen. Ich füge hier eine kleine Übersicht über Fälle an, die 2 bezw. 3 mal nach der Operation zu verschiedenen Zeiten untersucht wurden, und uns das allmähliche Kleinerwerden der Tumoren gut illustrieren.

Ich verweise hier hauptsächlich deshalb auf den guten Erfolg der Kastration bei Fibrom, weil in jüngster Zeit Fehling[24]) und

Digitized by Google

Nr. bei Liesau	Ante operationem	Erste Untersuchung (Wiedow)	Zweite Untersuchung (Liesau)	Dritte Untersuchung (Verfasser)
7	Obere Geschwulstgrenze 12 cm, oberhalb Symphyse	1 Jahr p. op. mannsfaustgross	8 Jahr p. op. gänseeigross	
6 (Nr. 1 der Schlusstabelle)	Tumor kindskopfgross	3 Jahr p. op. kleinapfelgross	8 Jahr p. op. kaum kastaniengross	12 Jahr 4 Monat p. op. kaum kastaniengross
11	Tumor bis zum Nabel reichend	$2^1/_2$ Jahr p. op. zweimannsfaustgross	$7^3/_4$ Jahr p. op. etwa faustgross	
—	Tumor mannskopfgross	$^1/_4$ Jahr p. op. kaum kindskopfgross	$^3/_4$ Jahr p. op. gänseeigross	

Abel gegen die Operation Front gemacht haben. Ersterer will allerdings die Kastration nicht völlig verwerfen; nur ihre Indikationen einschränken. Beide Autoren fürchten die maligne Degeneration, die nachträglich in dem Tumor auftreten könnte, wofür sie jeder 2 Beispiele anführen.

Die Krankengeschichten Fehlings sind leider nur so kurz mitgeteilt, dass man daraus nicht viel entnehmen kann. Einen Zusammenhang zwischen Kastration und maligner Degeneration beweisen die 4 Fälle nicht. Ist doch besonders bei zweien der Zeitraum, der zwischen der Operation und der malignen Entartung liegt, recht beträchtlich, einmal sind es 6, das andere Mal 7 Jahre. Dass ebenso wie sonst, maligne Entartung auch mal in einem fibromatösen Uterus, bei dem die Ovarien vorher entfernt waren, auftreten kann, ist ohne weiteres verständlich. Da, wo bald nach der Kastration die Erscheinungen des Karcinoms beobachtet werden, kann es sich auch um einen Irrtum in der Diagnose handeln, der Tumor von vorn herein maligne gewesen sein. Kann doch z. B. ein Karcinom der Uterusschleimhaut den Reiz zu einer so starken Hyperplasie der Muskularis abgeben, dass Tumoren entstehen, die Fibrome vortäuschen können. Abel lässt sich dann auch noch eine grosse Inkonsequenz zu Schulden kommen; nachdem er erst die Kastration

Digitized by Google

wegen der Gefahr der malignen Entartung verworfen hat, schreibt er wenige Seiten später folgendes: „Niemand denkt daran, die Enukleation zu verwerfen, weil auch kleine Tumoren einmal Sarkome sein könnten, so wird man auch nicht grundsätzlich deswegen die Totalexstirpation statt der Myomotomie wählen!“

Fragen wir uns zum Schluss, ob die Folgen der Kastration auf geistigem und körperlichem Gebiet derartig sind, um uns zu veranlassen, an ihre Stelle konservative Operationen an den Ovarien, wie Ovarialresektionen und dergleichen zu setzen, so müssen wir mit Nein antworten. Wir haben keinen Grund, Eierstocksgewebe zurückzulassen, um so das Auftreten der Menopause, die Schrumpfung des Uterus zu verhindern. Im Gegenteil, wir haben häufig die Erfahrung machen können, dass, je vollständiger die Kastration gelungen war, je schneller die Menopause eintrat und die Rückbildungsvorgänge an den Genitalien sich einstellten, um so günstiger sich auch der Erfolg der Operation gestaltete. Umgekehrt bestanden gerade in den Fällen, in denen die Periode noch fortdauerte, und wir ein Zurückbleiben von Eierstocksresten annehmen mussten, häufig noch längere Zeit Beschwerden.

Wir haben deshalb auch keine Veranlassung, dem Vorschlage von Schmitz[15]) und Abel zu folgen, und bei der Myomotomie die Ovarien absichtlich zurückzulassen. Ja, Abel geht noch weiter, da er glaubt, dass die zurückgelassenen Ovarien nachträglich atrophieren, wenn der Uteruskörper entfernt ist, so will er, um das zu verhindern, auch noch ein Stück menstruationsfähige Uteruskörperschleimhaut am Stumpf zurücklassen. Mir scheint diese Annahme einer nachträglichen Atrophie der Eierstöcke falsch zu sein. Abel stützt seine Behauptung erstens darauf, dass nach einiger Zeit bei den Operierten trotz Zurücklassen der Eierstöcke doch Ausfallserscheinungen auftraten. Ferner legt er darauf Gewicht, dass er bei diesen Frauen die Eierstöcke, die er vorher gefühlt hatte, nicht mehr oder als verkleinert nachweisen konnte. Man darf nun einmal nicht vergessen, dass ein Teil dieser Operierten schon das 40. Jahr überschritten hatte, also nicht mehr weit vom natürlichen Klimakterium war. Zweitens bieten auch die Palpationsbefunde, wenn sie nicht in Narkose aufgenommen werden, keine genügende Sicherheit. Jedenfalls sind anatomische Untersuchungen notwendig, um die Frage zu entscheiden. Meines Erachtens haben die Befunde Grammatikatis[25]), der 4—5 Monate nach der Fortnahme des Uterus beim Kaninchen die Ovarien noch in voller

Digitized by Google

Funktion fand, Beweiskraft. Abel hält die Beobachtungsdauer für zu kurz, aber bei einem Tier, bei welchem die einzelnen Phasen des Geschlechtslebens so rasch aufeinander folgen, wie beim Kaninchen, sind 4—5 Monate eine ziemlich lange Zeit. Gegen eine solche Abhängigkeit der Ovarien vom Vorhandensein des Uterus sprechen auch die Erfahrungen bei angeborenem Uterusdefekt. Hier geben ja die von den funktionierenden Ovarien ausgelösten Molimina menstrualia gerade häufig Veranlassung zur Kastration. Es liegen anatomische Untersuchungen über solche bei Defekt des Uterus entfernte Ovarien von Kleinwächter[26]) und Strauch[27]) vor. Beide konnten ausser in der Entwickelung begriffenen Follikeln auch Corpora lutea nachweisen. Ich selbst habe einen Fall beschrieben[28]), in dem sich ein bogenförmiges Rudiment des Uterus und ausgebildete Ovarien neben einer fast ausgeheilten Tuben- und Peritonealtuberkulose fanden. Hier konnte ich zwar keine Corpora lutea sehen, da ein Platzen der Follikel bei den ganz in feste Adhäsionen eingehüllten Ovarien unmöglich war. Wohl aber fand ich Follikel in allen Stadien der Reifung, die im Verein mit den Molimina menstrualia, welche vorhanden gewesen waren, den sichersten Beweis für das Funktionieren der Eierstöcke lieferten.

Den von Abel und Schmitz gemachten Vorschlag, die Ovarien zurückzulassen, billigt auch Fehling nicht. Er giebt an, mehr als einmal genötigt gewesen zu sein, ein solches Ovarium wegen hochgradiger Beschwerden der Patientin noch nachträglich durch eine zweite Operation zu entfernen. Und endlich stimmen unsere Erfahrungen auch darin mit denen Fehlings überein, dass wir gerade beim Myom nicht selten begleitende Ovarialerkrankungen ernsterer Art, wie Oberflächenpapillome, beginnende Kystombildung, beobachtet haben.

All dies zeigt wohl zur Genüge, dass wir keinen Grund haben, bei der Myomotomie und ebensowenig auch bei Salpingotomien die Ovarien zurückzulassen, zumal die vollständige Entfernung der Keimdrüsen durchaus nicht die schädlichen Folgen auf das geistige und körperliche Befinden der Frau ausübt, wie man vielfach angenommen hat.

Digitized by Google

Litteratur.

1. Liesau, Der Einfluss der Kastration auf den weiblichen Organismus. Dissert. inaug. Freiburg, 1896.

2. Hagedorn, Über spätere Folgezustände nach doppelseitiger Ovariotomie. Dissert. inaug. Freiburg, 1896.

3. Alterthum, Über das spätere Befinden der Operierten nach Ausführung der Amputatio uteri supravaginalis. Dissert. inaug. Freiburg, 1895.

4. Hegar, Die Kastration der Frauen. Sammlung klin. Vorträge von Volkmann. No. 136—138, 1878.

5. Daucourt, Resultats cliniques élvignés des opérations césariennes et de Porro. Thèse de Paris, 1884.

6. Fehling, Lehrbuch der Frauenkrankheiten, 1893.

7. Lissac, Traitement des troubles consécutifs à la castration chez la femme. Thèse de Paris, 1896.

8. Pfister, Die Wirkung der Kastration auf den weiblichen Oganismus, Arch. f. Gyn. Bd. 56, Hft. 3.

9. Glaevecke, Körperliche und geistige Veränderungen im weiblichen Körper nach künstlichem Verlust der Ovarien einerseits und des Uterus andererseits. Arch. für Gyn. Bd. 35.

10. Canu, Résultats thérapeutiques de la castration chez la femme. Thèse de Paris 1896.

11. Champonnière, Des réflexes observés après les opérations utéro-ovariennes sourtout du réflexe guttural. Annales de Gyn. Tome XIX, 1888.

12. Goodell, The effect of castration of women and other problems in gynaecology. Ann. of Gyn. and Paed. 1894, No. 4. Refer. Frommels Jahresbericht für 1894.

13. Routh, C. H. F., The conservative treatment of disease of the uterine appendages. The brit. gyn. journ. Vol. XXXVII, 1894. Refer. Frommels Jahresbericht für 1897.

14. Baldy, Psychosen nach gynaekologischen Operationen. Med. age 1892 Nr. 15. Refer. Centralbl. für Gyn. 1893, Nr. 7.

15. Schmitz, Über Nervosität nach Kastration, Vortrag auf der Naturforscherversammlung zu Düsseldorf 1889. Ref. Münch. med. Wochenschr. 1898, Nr. 42.

16. Sellheim, Zur Lehre von den sekundären Geschlechtscharakteren. Beiträge zur Geburtsh. und Gyn. von Hegar. Bd. 1, Heft 2, 1898.

17. Becker, Dissert. inaug. Freiburg 1898 und Archiv für Anatomie und Physiologie 1899.

Digitized by Google

18. Keppler, Das Geschlechtsleben des Weibes nach der Kastration. Vortrag auf X. international. medic. Kongress zu Berlin.

19. Hegar, Abnorme Behaarung und Uterus duplex. Beiträge zur Geburtsh. und Gyn. von Hegar. Bd. 1, Heft 1, 1898.

20. Moure, De l'influence de l'ovariotomie sur la voix de la femme. Revue de Laryngologie T. XIV, 1894.

21. Abel, Dauererfolge der Zweifelschen Myomektomie, Arch. für Gyn. Bd. 57, Heft 2.

22. Wiedow, Über die definitiven Resultate der Kastration bei Uterusfibrom. Festschrift für Hegar. Stuttgart, 1889.

23. Hermes, Über die Erfolge der Kastration bei Myomen. Arch für Gyn. Bd. 48, Heft 1.

24. Fehling, Über maligne Degeneration und operative Behandlung der Uterusmyome. Beiträge zur Geburtsh. und Gyn. von Hegar. Bd. 1, Heft 3, 1898.

25. Grammatikati, Über die klinischen Erscheinungen nach operativer Entfernung einzelner Teile der weiblichen Geschlechtsorgane. Wratsch 1891. Ref. Frommels Jahresbericht für 1891.

26. Kleinwächter, Zur Kastration wegen funktionierender Ovarien bei rudimentärer Entwickelung der Müllerschen Gänge. Arch. für Gyn. Bd. 17, Heft 3.

27. Strauch, Zur Kastration wegen funktionierender Ovarien bei rudimentärer Entwickelung der Müllerschen Gänge. Zeitschr. für Geburtsh. und Gyn. Bd. 15.

28. Alterthum, Tuberkulose der Tuben und des Beckenbauchfelles. Beiträge zur Geburtsh. und Gyn. von Hegar. Bd. 1, Heft 1, 1898.

Digitized by Google

Tabelle.

Digitized by Google

Nr. Journal	Name, Alter zur Zeit der Operation. ♀ para	Anamnese	Befund vor der Operation	Operation, Heilungsverlauf	Befund der: Beobachtungszeit	Befund der: Allgemeinbefinden, Verhalten der früheren Beschwerden
1. XI. pag. 25 Siehe Liesau Dissertation Nr. 6.	W. M. aus W. 34 Jahr 0 p.	Erste Periode mit 14 Jahren, regelmässig. Seit 4 Jahren Periode stärker als früher mit Leibschmerzen. Seit Februar 1886 unregelmässige, lange anhaltende Blutungen. Seit 3 Jahren eine Geschwulst im Leib bemerkt.	Fibrom von Kindskopfgrösse.	25. VII. 86. Castratio duplex wegen Fibrom. Ungestörte Heilung.	12 Jahr 4 Monate.	Befinden sehr gut. Nur im Frühjahr und Herbst zuweilen etwas Engigkeit und Druckgefühl in der Lebergegend. Appetit und Schlaf gut. Stuhlgang zuweilen etwas angehalten. Wasserlassen in Ordnung. Kann alle Arbeit verrichten auch Feldarbeit.
2. XII. pag. 129. Siehe Liesau Dissertation Nr. 16.	M. B. aus B. 28 Jahr. 0 p.	Erblich mit Tuberkulose belastet. Vom 17.—24. Jahr Bleichsucht. I. Periode mit 16 Jahren, regelmässig. Seit dem 17. Jahre bei der Periode starke Kreuz- und Leibschmerzen, besonders R. Allmähliche Verschlimmerung des Zustandes. Seit 3 Monaten auch im Intervall sehr heftige Schmerzen, die in Rücken, Kreuz, Brust und R. Bein ausstrahlen, so dass Patientin nicht mehr ordentlich gehen kann. Zur Zeit der Periode auch Kopfweh, Übelkeit, Erbrechen. Appetitlosigkeit. Schwäche und Mattigkeit. Abmagerung in letzter Zeit. Ständige Stuhlverstopfung.	Uteruskörper in horizontaler Retroversion nach L. L. Ligamentum sacro-uterinum verdickt, verkürzt gespannt. Über dem Ligament 2 kleine Knötchen. L. Eierstock wallnussgross, wenig beweglich. R. Ligamentum sacro-uterinum nachgiebiger. R. Eierstock kastaniengross, beweglich.	25. VII. 88. Castratio duplex. Ovarien beiderseits mit Adhäsionen umgeben. Im L. Ligamentum sacro-uterinum zahlreiche, kleine Knötchen (Tuberkulose?) Ungestörte Heilung.	10 1/4 Jahr.	Befinden sehr gut. Frühere Beschwerden vollständig verschwunden. Nur zuweilen etwas Kopfweh und Schlaflosigkeit. Ist Krankenpflegerin, vermag ohne Beschwerden jede schwere Arbeit zu verrichten.
3. XIII. pag. 69. Siehe Liesau Dissertation Nr. 18.	A. F. aus R. 31 Jahr. VII p.	VII spontane Geburten, letzte Januar 1888. Periode stets regelmässig bis Frühjahr 1889. Seitdem unregelmässige, häufig wochenlang anhaltende Blutungen. Schmerzen im Leib besonders L.		17. IV. 90. Castratio duplex wegen Fibrom, Entfernung eines linksseitigen tubaren Fruchtsackes. Ungestörte Heilung.	8 1/2 Jahr.	Befinden sehr gut. Frühere Beschwerden vollständig verschwunden. Gesundes Aussehen; Appetit und Schlaf gut. Stuhlgang und Wasserlassen in Ordnung. Arbeitet auf dem Felde ohne Beschwerden. Nur bei Übermüdung manchmal Leibschmerzen.
4. XIII. pag. 111. Siehe Liesau Dissertation Nr. 19	K. G. aus F. 24 Jahr. III p.	I. Geburt Forceps, Dammriss 1886. Seitdem Ausfluss, Schmerzen im Leib, besonders L. II. Geburt 1888, III. 1889 spontan. Allmähliche Zunahme der Beschwerden und des Ausflusses. Periode unregelmässig mit Intervallen von 7—8 Wochen. Nach ärztlicher Behandlung Ausfluss geringer, Periode regelmässig, aber die ungemein heftigen Schmerzen im Kreuz und auf der L. Seite bestehen fort. Viel Kopfweh. 1889 Influenza durchgemacht, seitdem Verschlimmerung.	Muttermund mit ektropiierter, geröteter Cervikalschleimhaut und ziemlich reichlicher, schleimiger Absonderung. Uteruskörper horizontal retrovertirt nach L., hart nur mässig vergrössert. L. Ligamentum sacro-uterinum äusserst schlaff. L. Eierstock kastaniengross, platt, beweglich im hinteren Beckenraum. R. Ligament etwas verkürzt, aber dehnbar, Eierstock wie L.	7. VI. 90. Castratio duplex. Angiodystrophia ovariorum, starke Varicen in den Ligamenten. Ungestörte Heilung.	8 1/4 Jahr.	Befinden ziemlich gut. Es bestehen immer noch etwas Schmerzen im Kreuz und auf der L. Seite. Ausserdem sind ziehende Schmerzen In den Beinen aufgetreten. Noch immer viel Kopfweh. Etwas blasses Aussehen. Kann ihren Haushalt selbst besorgen.

Digitized by Google

im November 1898 vorgenommenen Untersuchung.

Periode, Molimina menstrualia, Fluor	Wallungen, andere nervöse Erscheinungen	Gemütsstimmung, Gedächtnis	Geschlechtsleben	Körperfülle, Fettansatz	Behaarung	Brustdrüsen, Warzenhof, Warzen	Bauchnarbe	Genitalbefund
Noch 2 mal starke Blutung in den ersten Monaten nach d. Operation, seitdem Menopause. Keine Molimina menstrualia. Kein Ausfluss.	Schon seit einigen Jahren keine Wallungen mehr.	Gemütsstimmung gut. Gedächtnis unverändert.		Seit der Operation stärker geworden.	Um d. Warzenhof einzelne bis 2 cm lange Haare (nach Aussage der Frau schon vor der Operation vorhanden gewes.). Sonst keine abnorme Behaar.	Brüste II—III unverändert.	Narbe fest. Hat die Bauchbinde nur 1 Jahr getragen.	Introitus und Scheide eng. Schleimhaut blassrosa, in der Schleimhaut des Introitus einzelne bräunlich-rote Flecken.
Ganz schwache unregelm. Blutungen m. langen bis zu 1½ Jahr dauernden Zwischenräumen. Keine Beschwerden bei der Blutung. Kein Ausfluss.	Nur noch selten Wallungen. Ab und zu etwas Hautjucken.	Gemütsstimmung heiter. Gedächtnis gut.		Seit der Operation bedeutend stärker geworden.	Keine abnorme Behaarung.	Brüste II sollen nach Angabe der Patientin stärker geworden sein als vor der Operation.	Narbe fest. Trägt die Bauchbinde nicht mehr.	Introitus und Scheide eng. Schleimhaut weisslich entfärbt. Uteruskörper nicht ganz taubeneigross.
Periode seit d. Operation nicht mehr eingetreten. Keine Molimina menstrualia. Kein Ausfluss.	Nur noch ganz selten Wallungen.	Gemütsstimmung u. Gedächtnis unverändert.	Beischlaf wird ohne Schmerzen vollzogen. Kein Geschlechtstrieb mehr. Wollustgefühl gegen früher sehr herabgesetzt.	Seit der Operation bedeutend stärker geworden.	Leichter Schnurr- u. Kinnbart, starke Behaarung des Mons Veneris und der grossen Labien, nach Angabe der Patientin schon vor d. Operation vorhanden gewesen.	Brüste II—III, sollen nach Angabe der Patientin stärker geword. sein, als vor der Operat.	Narbe fest und schmal. Die ganzen Bauchdeck. ausserord. schlaff, starke Spalte in der Linea alba. Trägt die Bauchbinde nicht mehr.	Scheideneingang ziemlich weit. Scheidenschleimhaut blassrot. In der vorderen Scheidenwand taubeneigrosse, durchschimmernde Cyste. Portio vaginalis 1 cm lang, 2½ cm Durchmesser, blassrot. Uteruskörper kastaniengross.
Seit der Operation Menopause. Keine Molimina menstrualia. Kein Ausfluss.	Keine Wallungen mehr.	Gemütsstimmung unverändert. Gedächtnis viell. etwas schlechter als früher.		Seit der Operation bedeutend stärker geworden.	Keine abnorme Behaarung.	Brüste I.		

Digitized by Google

Nr. Journal	Name, Alter zur Zeit der Operation. ? para	Anamnese	Befund vor der Operation	Operation, Heilungsverlauf	Befund der: Beobachtungszeit	Befund der: Allgemeinbefinden, Verhalten der früheren Beschwerden
5. XIV. pag. 55. Siehe Liesau Dissertation Nr. 26.	R. B. aus T. 25 Jahr. 0 p.	I. Periode mit 14 Jahren unregelmässig, aber immer mit Schmerzen. Chlorose. Seit 2 Jahren ständige, krampfartige Schmerzen zu beiden Seiten des Leibes und im Kreuz. Seit gleicher Zeit Periode sehr unregelmässig, mit Intervallen von 2—7 Wochen, schwach. Appetit schlecht. Viel Kopfweh und Herzklopfen. Häufig Erbrechen. Etwas Ausfluss. Kurz vor der Aufnahme in die Klinik hat Patientin an einer Drüseneiterung am Hals gelitten.	Mässig guter Ernährungszustand. Blasses, leicht gedunsenes Aussehen. Brustdrüsen IV, Warzenhof ganz wenig umfänglich, ohne alles Pigment. Warze ganz klein und flach. Uteruskörper ziemlich gerade stehend, etwas nach L. L. Ligament resistenter als normal. Am hinteren Teil der Linea terminalis ein wallnussgrosser, platter, beweglicher Körper. R. Ligamentum sacro-uterinum schlaff, nachgiebig.	14. XI. 91. Castratio duplex. Chronische Oophoritis. Heilung der Bauchwunde durch Stichkanaleiterungen gestört, Anlegen von 2sekundären Drahtnähten.	7 Jahr	Befinden sehr gut. Frühere Beschwerden vollständig verschwunden. Nur selten etwas Kopfweh. Schlaf und Appetit gut. Stuhlgang und Wasserlassen in Ordnung. Ist seit 3 Jahren verheiratet. Kann ihren Haushalt ohne Beschwerden besorgen.
6. XIV. pag. 89. Siehe Liesau Dissertation Nr. 27.	M. Sch. aus H. 34 Jahr. 0 p.	Als Kind Skrophulose. I. Periode mit 14 Jahren, regelmässig, stark, mit heftigen, krampfartigen Leibschmerzen. Seit 2 Jahren Ausfluss. Seit gleicher Zeit auch im Intervall heftige Schmerzen im Leib R, in Schulter, Brust, Rücken, R. Bein ausstrahlend. Gefühl von Drängen nach unten.	Muskulatur mässig, Fettpolster schlecht. Brustdrüse II, Warzenhof wenig umfänglich, Warze gut abgesetzt. Introitus weit. Muttermund mit geschwellten Rändern, Uteruskörper nach hinten L. mässig vergrössert, hart, gut reponierbar, geht aber gleich wieder in die alte Lage zurück. Ligamenta sacrouterina beiderseits verdickt, gespannt. Ovarien vergrössert tiefliegend, nur wenig beweglich.	24. XI. 91. Castratio duplex. Chronische Oophoritis, Perioophoritis beiderseits. Schwierige Unterbindung der mit dem Darm verwachsenen Eierstöcke. Die linksseitigen Ligaturen kommen ganz nahe an den Darm zu liegen.	7 Jahr.	Befinden nicht gut. Die alten Beschwerden besonders die Schmerzen im Leib R. haben sich eher verschlimmert. Viel Kopfschmerzen. Häufiger Drang zum Wasserlassen, Stuhldrang. Etwas Besserung durch eine Massagekur und Tragen eines Pessars bewirkt. Kann nur leichte Hausarbeit verrichten.
7. XIV. pag. 165. Siehe Liesau Dissertation Nr. 28.	M. E. aus G. 27 Jahr. 0 p.	I. Periode mit 17 Jahren regelmässig. Vom 18.—21. Jahre Bleichsucht. Während dieser Zeit Periode unregelmässig, alle 5—7 Wochen. Seit dem 21. Jahre Periode wieder regelmässig, alle 4 Wochen, 6 Tage dauernd, sehr stark mit heftigen Schmerzen im Leib und im Kreuz. Mit 22 Jahren Rippen- und Bauchfellentzündung. Seitdem auch im Intervall heftige Leib- und Kreuzschmerzen. Schmerzen in den Beinen besonders R, so dass zeitweise das Gehen unmöglich ist. Ausfluss. Viel Kopfweh, schlechter Appetit, Stuhlverstopfung. Bisweilen Brennen beim Wasserlassen.	Muttermund Spalte mit glatten Rändern. Uteruskörper in stumpfwinkliger Anteflexion etwas vergrössert. Ligamenta sacrouterina beiderseits etwas verdickt. L. Ovarium liegt weit nach hinten etwas unterhalb des Beckeneingangs zwischen Promontorium und Articulatio sacroiliaca, Beweglichkeit etwas beschränkt. R. Ovarium lateralwärts an der Beckenwand gelegen, normal gross, beweglich. R. Niere tiefstehend, beweglich.	9. II. 92. Castratio duplex. Angiodystrophia ovariorum. Heilung durch Venenthrombose im R. Bein gestört.	$6^3/_4$ Jahr.	Befinden sehr gut. Frühere Beschwerden vollständig geschwunden, nur ab und zu etwas Schlaflosigkeit. Gesundes Aussehen. Kann ihrem schweren Beruf als Krankenpflegerin sehr gut nachgehen.
8. XIV. pag. 435. Siehe Liesau Dissertation Nr. 32.	Z. aus S. 34 Jahr. IV p. VII ab.	Als Kind Drüseneiterung am Hals. I. Periode mit 17 Jahren regelmässig. Vom 24.—34. Jahr IV Geburten, VII Aborte. Letzter Abort $^1/_4$ Jahr vor Aufnahme in die Klinik. Im Anschluss an diesen Abort 4 Wochen bettlägerig: Blutungen, Leibschmerzen, Fieber. Seitdem fast ständige Schmerzen im Leib, in der Scheide, im Mastdarm. Häufig Kopfweh. Periode regelmässig. wie früher.	Sehr schlechter Ernährungszustand Brüste IV, Warzenhof gut pigment., mässig umfänglich, Warze gross, gut abgesetzt. Portio vaginalis nach vorn, mit Erosion auf der hinteren Lippe. Uteruskörper retroflektiert, in der Kreuzbeinaushöhlung, beträchtlich vergrössert, von weicher Konsistenz. L. Ligamentum sacro-uterinum verdickt, gespannt. Hinter dem Ligament hühnereigrosse weich elastische Geschwulst mit unebener Oberfläche. R. Ligamentum sacrouterinum etwas verdickt, aber dehnbar. R. Ovarium kastaniengross, im hinteren Beckenraum, beweglich.	25. VI. 92. Castratio duplex. Ventrofixatio uteri. Beiderseits cystische Entartung der Eierstöcke, L. Perioophoritis Ein Rest des L. Ovar. bleibt im Schnürstück zurück. Ungestörte Heilung.	$6^1/_4$ Jahr.	Befinden sehr gut. Frühere Beschwerden vollständig geschwunden. Gesundes Aussehen. Nur manchmal etwas Schmerzen in den Beinen. Verrichtet Haus- und Feldarbeit ohne Beschwerden.

Digitized by Google

im November 1898 vorgenommenen Untersuchung.

Periode, Molimina menstrualia, Fluor	Wallungen, andere nervöse Erscheinungen	Gemütsstimmung, Gedächtnis	Geschlechtsleben	Körperfülle, Fettansatz	Behaarung	Brustdrüsen, Warzenhof, Warzen	Bauchnarbe	Genitalbefund
Periode nach der Operation noch 2 mal aufgetreten, dann Menopause. Keine Molimina menstrualia. Ab und zu etwas Ausfluss.	Nur noch selten bei Aufregung etwas Wallungen.	Gemütsstimmung heiterer als früher. Gedächtnis unverändert.	Seit der vor 3 Jahren erfolgten Verheirat. Beischlaf ohne Schmerzen vollzogen. Kein Geschlechtstrieb. Anfangs Widerwillen geg. d. Coitus, jetzt manchmal sogar Wollustgefühl dabei.	Seit der Operation bedeutend stärker geworden.	Keine abnorme Behaarung.	Brüste III, Warzenhof wenig umfängl. ohne Pigment, Warze klein, flach.	Narbe fest. Hat die Bauchbinde 2 Jahr getragen.	Uterus nur wallnussgross. Linkes Ligament etwas gespannt, verdickt, rechtes nachgiebig.
Seit $2^1/_2$ Jahr Menopause. Keine Molimina menstrualia. Kein Ausfluss.	Wallungen meist 4—5 mal am Tage, zuweilen auch sich noch alle Stunden wiederholend. Häufig dabei Schweissausbruch.	Gemütsstimmung deprimiert. Gedächtnis unverändert.		Seit der Operation bedeutend stärker geworden.	Keine abnorme Behaarung.	Brüste II, Warzenhof u. Warze unverändert.	Narbe fest und schmal. Aber links neb. d. Narbe wölbt sich die Bauchwand beim Pressen und Husten im Umfange eines Handtellers stark vor. Hier fühlt man unt. den Bauchdecken knotige Gebilde (Netzadhäsionen.)	Introitus ziemlich weit. Uterus tiefstehend, retrovertiert, ganz klein.
$^1/_2$ Jahr nach d. Operation Menopause eingetreten. Keine Molimina menstrualia. Kein Ausfluss.	Wallungen häufig noch 5—6 mal am Tage, 2—3 mal des Nachts. Hinterher manchmal Schweissausbruch.	Gemütsstimmung heiter. Nur bei Übermüdung leicht gereizt. Gedächtnis gut; besser als vor der Operation.		Seit der Operation nur wenig stärker geworden.	Keine abnorme Behaarung.	Brüste, Warzenhof, Warze unverändert wie vor der Operation.	Narbe fest, oben u. unten linear, nur im mittleren Teil $1^1/_2$ cm breit. Trägt die Bauchbinde noch.	
Seit April 1894 Menopause, nachdem bis dahin seit der Operation die Periode noch 4 mal erschienen war. Keine Molimina menstrualia. Kein Ausfluss.	Nur im Herbst und Frühjahr noch unbedeutende Wallungen und etwas Schwindel.	Gemütsstimmung heiter. Will etwas vergesslich geworden sein (gab 1894 an, dass ihr Gedächtnis unverändert geblieben sei).	Beischlaf wird vollzogen ohne Schmerzen. Geschlechtstrieb u. Wollustgefühl vollkommen erloschen.	Ist etwas stärker geworden seit d. Operation.	Keine abnorme Behaarung.	Brüste III—IV, eher etwas besser als vor der Operation. Warzenhof u. Warze unverändert. In beiden Brüsten Colostrum.	Narbe fest. Trägt die Bauchbinde noch bei schwerer Arbeit.	

Digitized by Google

Nr. Journal	Name, Alter zur Zeit der Operation. ♀ para	Anamnese	Befund vor der Operation	Operation, Heilungsverlauf	Befund der Beobachtungszeit	Befund der Allgemeinbefinden, Verhalten der früheren Beschwerden
9. XI. pag. 686. Siehe Liesau Dissertation Nr. 41.	T. aus S. 30 Jahr. V p.	I. Periode mit 14 Jahren regelmässig, stark, ohne Beschwerden. Vor 1/4 Jahr „Unterleibsentzündung". Seitdem ständige Leibschmerzen besonders l. Kreuzschmerzen. Gefühl von Engigkeit, Herzklopfen. Periode regelmässig, 3 Tage dauernd, schwächer wie früher, mit heftigen, krampfartigen Leibschmerzen. Ausfluss. Ständig Durchfall.	Uterus in Retroversion nicht vergrössert. Fundus uteri gerade unterhalb des Promontorium. L. neben dem Uterus eine ovoide, prall elastische Geschwulst von Hühnereigrösse, die eine ziemlich breite, feste Verbindung mit dem Fundus uteri zeigt und nach aussen fast bis an die Beckenwand herangeht. Das Ligamentum sacro-uterinum ist mit dieser Geschwulst verbunden und nicht für sich zu fühlen. Über die Geschwulst zieht eine Darmschlinge herüber. Das r. Ovarium mandelgross, beweglich.	20. V. 86. Salpingotomia duplex. L. hühnereigrosse mit Mesenterium und Appendices epiploicae verwachsene Pyosalpinx. R. Perioophoritis, Perisalpingitis. Ungestörte Heilung.	12 1/2 Jahr.	Befinden sehr gut. Gesundes Aussehen. Frühere Beschwerden ganz geschwunden. Nur manchm. leichte Schmerzen r. unterh. der letzten Rippe. Appetit und Schlaf gut. Stuhlgang und Wasserlassen in Ordnung. Ab und zu etwas Kopfschmerz. Kann ohne Beschwerden Feldarbeit verrichten.
10. XI. pag. 167. Siehe Liesau Dissertation Nr. 44.	K. R. aus W. 28 Jahr. 0 p.	I. Periode mit 13 Jahren regelmässig, 5—7 tägige Dauer, stark, ohne Beschwerden. Seit 3 Jahren heftige Schmerzen im Leib besonders r., welche bei der Periode exacerbieren. Gelblicher Ausfluss. Viel Kopfweh, Schwindel. Appetitlosigkeit, Stuhlverstopfung.	Schleimhaut des Introitus gerötet mit stark eitriger Sekretion. Muttermund, Spalte mit erodiertem, hinterem Saum. Uruskörper nicht vergrössert in horizontaler Retroversion. Ligamenta sacro-uterina beiderseits gespannt. L. hühnereigrosse, r. gänseeigrosse Schwellung, welche durch einen rabenfederkieldicken Strang mit dem Uterusfundus in Verbindung stehen.	28. XI. 86. Salpingotomia duplex. L. Salpingitis, Ovarium kleincystisch entartet. R. Tuboovarialcyste (Gonorrhoe). Ungestörte Heilung.	12 Jahr.	Befinden sehr gut. Frühere Beschwerd. ganz geschwunden. Nur bei grossen Anstrengungen ab und zu Kreuzschmerzen. Appetit und Schlaf gut. Stuhlgang angehalten. Wasserlassen in Ordnung.
11. XIII. pag. 593. Siehe Alterthum Dissertation Nr. 11.	A. K. aus R. 22 Jahr 0 p.	I. Periode mit 18 Jahren, regelmässig, mässig stark ohne Beschwerden. Seit 1 Jahr ist die Periode bedeutend stärker geworden. Seit gleicher Zeit allmähliche Anschwellung des Leibes; Gefühl von Schwere im Leib. Beschwerden beim Wasserlassen.	Mässig guter Ernährungszustand. Brüste IV, Warzenhof wenig umfänglich, Warze klein, flach. Spärliche Behaarung der äusseren Genitalien. Uterushals 4 cm lang, dünn. An denselben setzt sich ein doppeltkindskopfgrosser Tumor an. R. Ligament lang. L. Ligament nicht deutlich zu palpieren, doch besteht auch hier noch ein Zwischenraum von 3 cm zwischen Geschwulst und Beckenwand. Über den Herzostien anämische Geräusche zu hören.	28. III. 91. Amputatio uteri supravaginalis wegen Fibrom. Extraperitoneale Stielversorgung. Die ersten 9 Tage post operationem Temperatursteigerungen bis 39.2° (After), weiterhin fieberfrei.	7 1/2 Jahr.	Befinden sehr gut. Keine Beschwerden. Gesundes Aussehen. Appetit und Schlaf gut. Stuhlgang und Wasserlassen in Ordnung. Verrichtet Feldarbeit ohne Beschwerden.

Digitized by Google

im November 1898 vorgenommenen Untersuchung.

Periode, Molimina menstrualia, Fluor	Wallungen, andere nervöse Erscheinungen	Gemütsstimmung, Gedächtnis	Geschlechtsleben	Körperfülle, Fettansatz	Behaarung	Brustdrüsen, Warzenhof, Warzen	Bauchnarbe	Genitalbefund
Periode seit d. Operation nicht mehr eingetreten. Keine Molimina menstrualia. Kein Ausfluss.	Nur noch selten schwache Wallungen.	Gemütsstimmung heiter. Gedächtnis soll schlechter geworden sein. (Gab 1894 an keine Veränderung d. Gedächtnisses bemerkt zu haben.)	Beischlaf vollzogen ohne Schmerzen. Kein Geschlechtstrieb. Wollustgefühl beim Coitus geringer als früher.	Ist seit der Operation nicht stärker geworden.	Keine abnorme Behaarung.	Brüste II, sollen unverändert geblieben sein.	Narbe fest, linear.	Introitus und Scheide eng. Schleimhaut blass mit einzelnen fleckig gerötetenStellen. Portio vaginalis ganz klein. Uteruskörper kastaniengross. Ligamente nachgiebig.
Nach der Operation 5 Monat Amenorrhoe dann $2\frac{1}{2}$ J. alle 3 bis 4 Wochen 4tägige Blutabgänge. Seit 9 Jahren vollständige Menopause. Keine Molimina menstrualia. Kein Ausfluss.	Die ersten Jahre nach der Operat. sehr starke Wallungen mit Schweissausbruch. Seit 3 Jahren keine Wallungen mehr. Nur manchmal noch Hitzegefühl und Brennen im Hals.	Gemütsstimmung heiterer als früher, Gedächtnis u. Gehör sollen etwas nachgelassen haben.		Seit der Operation bedeutend stärker geworden.	Keine abnorme Behaarung.	Brüste I-II, sollen stärker geworden sein, als sie vor der Operation waren.	Narbe fest. Trägt die Bauchbinde noch, da sie Schmerzen bekommt, wenn sie dieselbe fortlässt.	Uteruskörper kastaniengross. L. Ligament etwas verdickt.
Periode seit d. Operation nicht mehr eingetreten. Keine Molimina menstrualia. Kein Ausfluss.	Nur noch sehr selten Wallungen.	Gemütsstimmung und Gedächtnis unverändert.		Seit der Operation nur wenig stärker geworden.	Keine abnorme Behaarung.	Brüste III-IV, Warzenhof und Warze unverändert.	Narbe fest, oben linear, unten $2\frac{3}{4}$ cm breit. Im unteren Winkel Narbe etwas eingezogen. Hat die Bauchbinde nur 1 Jahr nach der Operation getragen.	Introitus und Scheidenschleimhaut weisslich entfärbt. In der Schleimhaut des Introitus einzelne bräunlich-rötliche Flecken, im oberen Teil der Scheide eine ringförmige Verengerung, in welche man gerade die Fingerkuppe einlegen kann. Darüber fühlt man die ganz kleine Portio vaginalis. Die Cervix bildet eine 2 cm lange, gut bleifederdicke Walze, welche ganz beweglich ist und zum unteren Winkel der Bauchnarbe hinzieht.

Digitized by Google

Nr. Journal	Name, Alter zur Zeit der Operation. ? para	Anamnese	Befund vor der Operation	Operation, Heilungsverlauf	Befund der Beobachtungszeit	Befund der Allgemeinbefinden, Verhalten der früheren Beschwerden
12. XIX. pag. 205.	A. St. aus F. 21 Jahr 0 p.	Erblich nicht belastet, als Kind gesund. I. Periode mit 17 Jahren regelmässig, stark, mit Leibschmerzen. Seit $1^1/_4$ Jahr Entzündung des I. Fussgelenkes (Tuberkulose?) Seit 6 Wochen fast ständige Leibschmerzen. Leib aufgetrieben.	Muskulatur gut, Fettpolster mässig. Brüste IV, Warzenhof schlecht pigmentiert. Warze klein. Im Abdomen verschiebliche Geschwulst von glatter Oberfläche, prall elastischer Konsistenz, die 12 cm über die Symphyse nach oben reicht. Perkussion ergiebt über dem grössten Teil der Geschwulst tympanitischen Ton. Portio vaginalis steht ganz vorn und hoch. Der Muttermund ist eine Querspalte mit Erosionen auf beiden Lippen. Uteruskörper etwa gänseeigross, beweglich, gerade stehend. Durch das vordere Scheidengewölbe fühlt man den unteren Pol der im Abdomen befindlichen Geschwulst. Zu dieser verläuft ein kleinfingerdicker Strang von der l. Seitenkante des Uterus. R. Ligamentum sacro-uterinum verdickt, aber nachgiebig. R. Ovarium kastaniengross, mit sehr unregelmässiger Oberfläche, weit nach hinten gelegen, beweglich.	25. XI. 94. Castratio duplex. Entfernung der cystisch degenerierten Eierstöcke und einer linksseitigen Parovarialcyste. Peritoneal tuberkulose. Sehr langsame Rekonvalescenz; Bauchdeckeneiterung. Patientin erst 4 Monate post operationem aus der Klinik entlassen.	4 Jahr.	Befinden sehr gut. Frühere Beschwerd. vollständig verschwunden. Nur zuweilen etwas Kopfschmerzen. Gesundes Aussehen. Appetit und Schlaf gut. Stuhlgang und Wasserlassen in Ordnung. Verrichtet alle Arbeit als Dienstmädchen ohne Beschwerden.
13. XVI. pag. 479.	M. B. aus W. 27 Jahr 0 p.	Seit dem 6. Jahre häufig Leibschmerzen. Seit dem 14. Jahre viel Husten und Auswurf. I. Periode mit 17 Jahren, stets unregelmässig, mit Pausen von 6 Wochen bis $^1/_4$ Jahr. Von 18.—19. Jahr Amenorrhoe. Nachher Periode unregelmässig wie früher von 6—7 tägiger Dauer, mässig stark mit sehr heftigen Leib- und Kreuzschmerzen. Seit 4 Jahren haben diese Schmerzen an Stärke zugenommen. Appetitmangel; Obstipation.	Muskulatur gut. Fettpolster schlecht. Brüste I. Warzenhof sehr gross, schlecht pigmentiert, wenig vortretend, Warze ganz flach mit starken Einziehungen. Scheidenschleimhaut und Portio vaginalis gerötet. Portio vaginalis steht nach vorn und tief. Der vergrösserte Uteruskörper liegt nach hinten und r. L. Ligamentum sacro-uterinum lang und nachgiebig. L. Ovarium bohnengross, platt mit glatter Oberfläche, beweglich. R. Ligamentum sacro-uterinum kurz, verdickt. R Ovarium etwas über mandelgross, beweglich, vor der Articulatio sacro-iliaca.	11. V. 95. Castratio duplex Ventrofixatio uteri. Chronische Oophoritis. Am 2ten Tage post operationem Temperatursteigerung bis 38.7° (Scheide) sonst ungestörte Heilung.	$3^1/_2$ Jahr.	Befinden sehr gut. Frühere Beschwerd. vollständig verschwunden. Gesundes Aussehen. Appetit gut. Stuhlgang und Wasserlassen in Ordnung. Kann ihre Arbeit als Dienstmädchen ohne Beschwerden verrichten.
14. XVII. pag. 531.	R. St. aus N. 26 Jahr 0 p.	I. Periode mit 16 Jahren, stets unregelmässig mit Pausen bis 1 Jahr, mit starken Leibschmerzen 8 Tage vorher und während der Blutung. Seit dem 19. Jahre Bleichsucht. Seit $^1/_2$ Jahre Periode ziemlich regelmässig aber mit sehr heftigen Schmerzen. Seit gleicher Zeit auch im Intervall ab und zu krampfartige Leibschmerzen. Seit 6 Jahren Ausfluss. Herzklopfen bei Anstrengungen; Appetitlosigkeit.	Muskulatur und Fettpolster schlecht. Bleiche Gesichtsfarbe, Brüste III. Warzenhof mässig umfänglich, schlecht pigmentiert, Warze klein gut abgesetzt, ohne Furchen. Hymen septus. Muttermund Spalte mit gerötetem, geschwellten Saum. Uteruskörper in normaler Anteflexion, nicht vergrössert. L. Ligamentum sacro-uterinum nicht verdickt, schlaff. Hinter demselben eine rundliche, hühnereigrosse, weichelastische Schwellung, in derem medialen Teil sich ein mandelgrosser, festerer Körper befindet. R. Ligamentum sacro-uterinum etwas verdickt, verkürzt. R. Ovarium kastaniengross, nahe der Linea terminalis, beweglich.	22. XII. 96. Castratio duplex per Colpotomiam anteriorem. Beide Ovarien cystisch degeneriert, im linken 2 Corpus luteumcysten. An den ersten 9 Tagen post operationem Temperatursteigerungen bis 38.8° (Achsel).	2 Jahr.	Befinden nicht gut. Sehr blasses Aussehen. Noch ab und zu Leibschmerzen l. und Kreuzschmerzen. Viel Kopfweh. Appetitlosigkeit. Brennen beim Wasserlassen. (Urin hell.) Kann nur leichte Hausarbeit verrichten.

Digitized by Google

im November 1898 vorgenommenen Untersuchung.

Periode, Mollimina menstrualia, Fluor	Wallungen, andere nervöse Erscheinungen	Gemütsstimmung, Gedächtnis	Geschlechtsleben	Körperfülle, Fettansatz	Behaarung	Brustdrüsen, Warzenhof, Warzen	Bauchnarbe	Genitalbefund
Seit der Operation Menopause. Keine Mollimina menstrualia. Kein Ausfluss.	Noch ein paar mal am Tage Wallungen.	Gemütsstimmung und Gedächtnis unverändert.		Ist seit der Operation nicht stärker geworden.	Keine abnorme Behaarung.	Brüste III, entschieden besser geworden als vor der Operation. Warzenhof und Warze unverändert.	Narbe fest. Hat die Binde 2 Jahr getragen.	
Periode nach der Operation regelmässig bis vor $1\frac{1}{2}$ J. Seitdem Menopause. Keine Mollimina menstrualia. Kein Ausfluss.	Durchschnittlich noch 2 mal am Tage Wallungen. Ab und zu etwas Schwindel.	Gemütsstimmung und Gedächtnis unverändert.		Seit der Operation bedeutend stärker geworden.	Keine abnorme Behaarung.	Brüste I. Warzenhof und Warze unverändert.	Narbe fest. Trägt die Bauchbinde noch.	Introitus und Scheide sehr eng. Färbung blass, nur am Introitus einzelne rotbraune Flecken in der Schleimhaut. Portio vaginalis kaum 0.5 cm lang. Uteruskörper wallnussgross, etwas gerade stehend, ganz beweglich.
Im Sommer 1898 Periode 3 mal eingetreten, sonst niemals. Keine Mollimina menstrualia. Kein Ausfluss.	Sehr heftige, d. Pat. ausserordentlich belästigende Wallungen, welche häufig alle $\frac{1}{4}$ Std. auftreten. Dabei Gefühl von Engigkeit, nachher Schweissausbruch. (Eine längere Zeit durchgef. Behandlung mit Ovarintabletten hatte keinen deutl. Einfl. auf d. Stärke und Häufigkeit der Wallungen.)	Gemütsstimmung deprimiert. Ist unzufrieden mit dem Operationsresultat.		Ist eher magerer geworden seit der Operation.		Brüste III-IV, Warzenhof und Warze unverändert, in beiden Brüsten Colostrum.		Introitus eng. In der Umgebung der Harnröhrenmündung bräunlich-rote Flecken, im übrigen Schleimhaut des Introitus und der Scheide blass. Querverlaufende Narbe im vorderen Scheidengewölbe. Uteruskörper ganz klein, nach vorn, beweglich. Ligamente beiderseits nicht verdickt.

Digitized by Google

Nr. Journal	Name, Alter zur Zeit der Operation. ? para	Anamnese	Befund vor der Operation	Operation, Heilungsverlauf.	Beobachtungszeit	Befund der Allgemeinbefinden, Verhalten der früheren Beschwerden.
15. XVII. pag. 559.	W. H. aus H. 28 Jahr. 0 p. I ab.	Von Jugend auf viel kränklich. I. Periode mit 14 Jahren, regelmässig, mit starken Schmerzen. Mit 16 Jahren Typhus. Seit dem Periode unregelmässig in Zwischenräumen von 14 Tagen bis 4 Wochen, von 5—8 tägiger Dauer, ziemlich stark, mit heftigen Leibschmerzen. Auch im Intervall viel Leibschmerzen. Schmerzen b. Stuhlgang und Wasserlassen. Häufig Kopfschmerzen, Brechreiz, Erbrechen. Viel Herzklopfen, Mattigkeit. Mit 22 Jahren Abort im zweiten Monat spontan. Seitd. haben die Beschwerden noch zugenommen. Es stellte sich Ausfluss und starke ziehende Schmerzen im Leib beim Gehen ein. Seit $^3/_4$ Jahr ganz arbeitsunfähig und bettlägerig.	Muskulatur gut, Fettpolster schlecht. Brüste III, Warzenhof mässig umfänglich, wenig pigmentiert; Warze mässig gross, gut abgesetzt. Muttermund Querspalte mit glatten Rändern, glasige Sekretion. Uteruskörper nach vorn kaum taubeneigross. L. Ligament stark gespannt, verkürzt. L. Ovarium unmittelbar über dem Ligament, kastaniengross, von prallelastischer Konsistenz, beweglich. R. Ligament. sacro-uterinum ebenfalls gespannt. R. Ovarium kastaniengross. Oberhalb desselben fühlt man eine aus einzelnen Abteilungen zusammengesetzte Schwellung, die an ihrem lateralen Ende mit d. Eierstock zusammenhängt, und von der aus medialwärts ein feiner Strang zum Fundalwinkel verläuft.	23. XII. 96. Castratio duplex. Im L. Ovarium wallnussgrosse Corpus-luteumcyste. Beide Tuben stark injiziert. Im Ligamentum latum starke Varicen. Heilung durch eine fieberhafte Angina gestört.	2 Jahr.	Sehr gutes Befinden bis vor 6 Wochen. Seitdem häufig Schmerzen im Leib, besonders R. Gesundes Aussehen. Appetit und Schlaf gut. Stuhlgang und Wasserlassen in Ordnung. Hat bis vor 6 Wochen ohne Beschwerden alle Arbeit verrichten können, auch schwere Feldarbeit.
16. XVII. pag. 271.	A. A. aus G. 20 Jahr. 0 p.	Als Kind Lungenentzündung. I. Periode m. 13 $^1/_2$ Jahren, regelmässig, stark, mit Schmerzen. Vom 15. bis 16. Jahr Periode alle 14 Tage. Seit dem 16. Jahr Periode wieder regelmässig alle 4 Wochen, sehr stark, mit heftigen Leibschmerzen. Seit 1 Jahr auch im Intervall fast ständig Leibschmerzen, so dass Patientin vollständ. arbeitsunfähig ist. Viel Kopfschmerzen. Mattigkeit, Herzklopfen bei Anstrengungen. Appetitlosigkeit, Stuhlverstopfung, Brennen beim Wasserlassen. Ausfluss.	Muskulatur und Fettpolster mässig. Bleiche Hautfarbe. Brüste III; Warzenhof wenig umfänglich, gut pigmentiert; Warze gut abgesetzt, aber mit Furchen u. Einziehungen. Muttermund kleine Spalte mit etwas geschwelltem Saum. Uteruskörper anteflektiert, etwas nach R. herüber liegend, klein. L. Ligamentum sacro-uterinum etwas verdickt, R. Ligament nachgiebig. Beide Ovarien taubeneigross, mit ziemlich glatter Oberfläche, weit nach hinten und hoch liegend, beweglich.	26. II. 97. Castratio duplex. Angiodystrophia ovariorum. Ungestörte Heilung.	13/4 Jahr.	Befinden sehr gut. Frühere Beschwerd. gänzl. verschwunden. Nur selten noch etwas Rückenschm. Schlaf etwas unruhig. Appetit gut. Stuhlgang angehalten, Wasserlassen in Ordnung. Kann ihre Arbeit als Dienstmädchen gut verrichten.
17. XVII. pag. 353. XVIII. pag. 53.	D. S. aus St. 31 Jahr. II p.	I. Periode mit 16 Jahren, alle 3—4 Wochen, ohne Beschwerden. 2 spontane Geburten, letzte mit 28 Jahren. Seit der ersten Geburt Kreuzschmerzen, Schmerzen im Leib besonders L. Seit einem Jahr haben sich die Beschwerden so gesteigert, dass Patientin jetzt arbeitsunfähig ist. Periode alle 3—4 Wochen, sehr stark, mit Leibschmerzen. Appetitlosigkeit, Kopfschmerzen, Stuhlverstopfung.	Muskulatur und Fettpolster mässig. Blasse Hautfarbe. Brüste III, Warzenhof umfänglich, gut pigmentiert, Warze klein. Uterus stark verdickt, in horizontaler Retroversion. L. Ligamentum sacro-uterinum ziemlich resistent. R. Ligament. sacro-uterinum stark verdickt, verkürzt. Beide Ovarien mandelgross, hart, liegen tief und weit nach hinten. Bei Reposition des Uterus bleibt das R. Ovarium hinten liegen.	23. VI. 97. Castratio duplex. Ventrofixatio uteri. R. Adnexe in leicht lösliche Adhäsionen eingebettet. L. Ovarium cirrhotisch. Heilung anfangs ungestört, jedoch vom 16.—30. Tage postoperationem unregelmässige Temperatursteigerungen bis 39,3° (Scheide).	1 Jahr 5 Mon.	Befinden gut. Frühere Beschwerden verschwunden. Nur zuweilen etwas Rückenschmerzen und bei starken Anstrengungen Kopfschmerzen, Herzklopfen, Engigkeit. Gesundes Aussehen. Appetit und Schlaf gut. Stuhlgang und Wasserlassen in Ordnung. Verrichtet Haus- und Feldarb. ohne Beschwerden.

Digitized by Google

im November 1898 vorgenommenen Untersuchung.

Periode, Molimina menstrualia, Fluor	Wallungen, andere nervöse Erscheinungen	Gemütsstimmung, Gedächtnis	Geschlechtsleben	Körperfülle, Fettansatz	Behaarung	Brustdrüsen, Warzenhof, Warzen	Bauchnarbe	Genitalbefund
Bis Juli 1897 Menopause. Seitdem unregelmässige Blutabgänge, jedesmal 3 Tage dauernd, mit Leibschmerzen. In letzter Zeit wiederholten sich die Blutungen häufiger, im September 98 3 mal, im Oktbr. 2 mal. Etwas Ausfluss.	Wallungen kommen 10 bis 12 mal am Tage, zuweilen auch Nachts. Dabei Engigkeit u. Herzklopfen, nachher Schweissausbruch.	Gemütsstimmung heiterer als vor der Operation. Gedächtnis unverändert.		Ist etwas stärker geworden seit der Operation.	Keine abnorme Behaarung.	Brüste II, Warzenhof u. Warze unverändert.	Narbe fest, etwas breit. Trägt die Bauchbinde nicht mehr.	Scheidenschleimhaut rosarot. Muttermund kleine Spalte m. glatten Rändern, etwas hellem Sekret. Der Uterushals ist eine Walze von $1^1/_2$ cm Durchm. u. $3^3/_4$ cm Länge. Dann kommt d. Uteruskörper, d. n. wallnussgross rekliniert ist, u. nach hinten fixiert zu sein scheint. Beide Lig. sacro-uterina sind gänsefederkieldicke, scharf gespannte Stränge. Ein vorgenommenes Curettement fördert nur ganz wenig atrophische Schleimhaut aus d. Uterus heraus.
Seit der Operation Menopause. Ziemlich regelmässig alle 14 Tage einen Tag lang ziehende Schmerzen im Leib. Etwas Ausfluss.	Noch mehrmals am Tage Wallungen mit nachfolgendem Schweissausbruch. Alle 14 Tage, an dem Tage, an welchem sich die Leibschmerzen einstellen, gehäufte Wallungen.	Gemütsstimmung zuweilen etwas deprimiert. Gedächtnis vielleicht etwas schlechter geworden als früher.		Seit der Operation nicht stärker geworden.	Keine abnorme Behaarung.	Brüste III bis IV, Warzenhof u. Warze unverändert.	Narbe fest, oben ganz schmal, im untersten Teil $1^1/_2$ cm breit. Hat die Bauchbinde nur $^1/_4$ Jahr getragen.	Introitus eng. Schleimhaut d. Introitus u. der Scheide blass, um die Harnröhrenmündg. einz. braunrötliche Flecken. Portio vaginalis ganz klein. Muttermund Grübchen mit etwas geschw. Saum, Uteruskörper nicht ganz taubeneigross, retrovertiert.
Periode seit der Operat. nicht mehr eingetreten. Keine Molimina menstrualia. Wenig Ausfluss.	Etwa alle halbe Stunden am Tage Wallungen, auch des Nachts mehrmals. Häufig nachher Schweissausbruch.	Gemütsstimmung u. Gedächtnis unverändert.		Ist seit der Operation etwas stärker geworden.	ca. $^1/_2$ cm lange, feine, dunkle Haare auf der Oberlippe u. am Kniee (soll vor der Operation schon vorhanden gewesen sein).	Brüste III, Warzenhof u. Warze unverändert.	Narbe fest, oben lineär, im untersten Teil $1^1/_2$ cm breit. Hat die Bauchbinde nur $^1/_2$ Jahr getragen.	Schleimh. des Introitus zeigt einz. bräunlichrote Fleck. Scheidenschleimhaut blass. Portio vaginalis ziemlich umfängl., Muttermund Spalte mit geschwellt., hinteren Saum, etwas schleimigeitrigem Sekret Uteruskörper gerade stehend, ein wenig nach R. geneigt, etwas über taubeneigross. R. Lig. sacro-uterinum etwas verdickt und gespannt. L. Lig. sacro-uterin. nachgiebig

Digitized by Google

Nr. Journal	Name, Alter zur Zeit der Operation. p para	Anamnese	Befund vor der Operation	Operation, Heilungsverlauf.	Beobachtungszeit	Befund der Allgemeinbefinden, Verhalten der früheren Beschwerden
18. XVI. pag. 375.	M. S. aus K. I p.	I. Periode mit 15 Jahren, unregelmässig, alle 6—12 Wochen, schwach. 1893 spontane Geburt. Nachher magenleidend, bekam auch hysterische Krampfanfälle. Seit 2 Monaten starker, gelblicher Ausfluss. Seit 6 Wochen Fieber, Druckempfindlichkeit im Leib. Periode stark, mit Schmerzen.	Muskulatur gut, Fettpolster mässig; Brüste II; Warzenhof mässig umfänglich, schlecht pigmentiert; Warze klein, flach. Schwellung und Rötung der Schleimhautpapillen an der Harnröhrenmündung und in der Scheide. Muttermund Querspalte mit stark gerötetem Saum und gelblichgrauen Sekret. Uteruskörper n. vorn L. gelegen. L. Ligamentum sacro-uterinum kurz. Direkt über demselben und mit ihm verbunden eine gut taubeneigrosse Schwellung, die nach aussen bis auf 2 cm Abstand an die Beckenwand heranreicht, eine höckrige Oberfläche besitzt und durch eine Art Strang mit dem Fundalwinkel in Verbindung steht. Ein zweiter Strang verläuft von der Geschwulst zur Mitte der Uteruskante. R. Ligamentum sacro-uterinum nur im medialen Teil für sich zu fühlen. Nach aussen mit einer hühnereigrossen Schwellung verbunden, von der gleichfalls ein Strang zum R. Fundalwinkel hinzieht.	24. II. 95. Salpingotomia duplex. Adnexe beiderseits in starke Adhäsionen eingebettet. Ovarien cystisch entartet. Tuben stark injiziert, Wandung verdickt, Schleimhautfalten geschwellt (Gonorrhoe). Heilungsverlauf gest. d. Bauchdeckeneiterung. Nach Angabe der Patientin hat im unteren Teil der Wunde n. lange nach der Entlassung aus der Klinik eine Fistel bestanden, die erst 1 Jahr post operationem zugeheilt ist.	3¾ Jahr.	Befinden ziemlich gut. Keine Schmerzen im Leib mehr. Patientin ist noch viel magenleidend. Häufig Kopfweh, Schlaflosigkeit. Kann ihrem Beruf als Kellnerin nachgehen.
19. XVI. pag. 447.	K. W. aus A. 23 Jahr. 0 p.	Erblich nicht belastet. I. Periode mit 16 Jahren, regelmässig. Seit 2 Jahren Schmerzen im Leib besonders R. Auftreibung des Leibes, Ausfluss.	Ziemlich schlechter Ernährungszustand. Brüste III, Warzenhof wenig umfänglich, ganz schlecht pigmentiert, Warze sehr klein, mit Einziehungen an der Spitze. Hymen erhalten. Muttermund Spalte mit umfänglicher Erosion. Portio vaginalis nach vorn und hoch stehend. Vom Uterushals springen nach R. u. L. billardkugelgrosse Tumoren ab, welche bis auf 2 cm an die Beckenwand herangehen. Beide Tumoren laufen vor dem Mastdarm zusammen, sind aber d. eine tiefe Furche, in welche man den Finger einlegen kann, voneinander getrennt. Der rechtsseitige Tumor erhebt sich 7 cm über die Schossfuge. Man fühlt an ihm einen Absatz, der wahrscheinlich dem Fundus uteri entspricht.	29. III. 95. Salpingotomia duplex. Beiderseits tuberkulöse Pyosalpinx. Sehr starke Verwachsungen. Eierstöcke mit entfernt. Fieberhafter Verlauf, sehr langsame Rekonvalescenz, Bauchdeckeneiterung. Erst 5 Monate nach der Operat. aus der Klinik entlassen.	3½ Jahr.	Befinden sehr gut. Frühere Beschwerd. gänzlich verschwunden. Appetit und Schlaf gut. Stuhlgang und Wasserlassen in Ordnung. Kann ihre Arbeit als Dienstmädchen gut verrichten. Will heiraten.

Digitized by Google

im November 1898 vorgenommenen Untersuchung.

Periode, Mollimina menstrualia, Fluor	Wallungen, andere nervöse Erscheinungen	Gemütsstimmung, Gedächtnis	Geschlechtsleben	Körperfülle, Fettansatz	Behaarung	Brustdrüsen, Warzenhof, Warzen	Bauchnarbe	Genitalbefund
Periode ganz regelmässig alle 4 Woch., 2—3 Tage dauernd, aber nur ganz schwach, mehr wie ein blutig gefärbter Ausfluss. 2 Tage vor der Periode Leibschmerzen. Ausser der Periodezeit kein Ausfluss.	Nur selten Wallungen, meist gegen Abend.	Gemütsstimmung u. Gedächtnis unverändert.		Ist seit der Operation etwas stärker geworden.	Keine abnorme Behaarung.	Brüste II, Warzenhof u. Warze unverändert.	Narbe oben fest, im unteren Teil breit, Bauchbruch. Hat die Binde nur $^1/_2$ Jahr getragen.	
Während des erst. Jahres nach der Operation Amenorrhoe. Nachher Periode wieder ganz regelmässig, alle 4 Wochen m. etwas Kreuzschmerzen. Etwas Ausfluss.	In der Zeit als Amenorrhoe bestand viel Wallungen. Seit die Periode wieder regelmässig ist, sind diese verschwunden.	Gemütsstimmung eher heiter. Gedächtnis unverändert.		Ist seit der Operation etwas stärker geworden.	Keine abnorme Behaarung.	Brüste III bis IV, Warzenhof u. Warze unverändert.	Narbe fest, oben schmal, im unteren Teil bis 3 cm breit. Trägt die Bauchbinde noch.	Portio vaginalis 1 cm lang, 2 cm Durchm., cylindr., ziemlich stark gerötet. Muttermund klaffende Spalte m. glatten Rändern. Portio vaginalis steht weit nach hinten. Hals ziemlich umfänglich. Uteruskörper taubeneigross.

Digitized by Google

Nr. Journal	Name, Alter zur Zeit der Operation. ? para	Anamnese	Befund vor der Operation	Operation, Heilungsverlauf	Befund der Beobachtungszeit	Befund der Allgemeinbefinden, Verhalten der früheren Beschwerden
20. XVI. pag. 517.	L. Sch. aus O. 30 Jahr. 0 p.	Seit 3 Jahren Schmerzen in der r. Seite des Leibes und im Kreuz, die in den r. Oberschenkel ausstrahlen. I. Periode mit 14 1/2 Jahren, stets regelmässig, nur mit 16 Jahren 1/4 Jahr lang Amenorrhoe.	Muskulatur nicht schlecht, Fettpolst. schlecht. Brüste IV, Warzenhof wenig umfänglich, schlecht pigmentiert. Warze klein, schlecht abgesetzt. Im Abdomen eine Geschwulst, die 14 cm über die Symphyse in die Höhe reicht und durch eine Furche in 2 Abteilungen getrennt ist. Portio vaginalis direkt hinter der Symphyse mit einzelnen roten Punkten besetzt. Der Uteruskörper liegt direkt hinter d. Schossfuge in der Verlängerung der Portio vaginalis. Er ist nicht vollständ. abzutasten und scheint in unmittelbarer Verbindung mit dem Tumor zu stehen. Von diesem Tumor fühlt man hinter dem Uterushals 2 Knollen, von denen der eine L. fast bis zur Spinalebene, der andere rechtsseitige nur bis zur Ebene durch den unteren Schossfugenrand herunterreicht. R. geht die Geschwulst bis zu Beckenwand heran, L. bleibt noch ein Zwischenraum. Beide Lig. sacro-uterina lassen sich etwas vom Tumor abheben, wobei man in Adhäsionen einbricht.	18. V. 95. Salpingotomia dupl. R. mannskopfgrosser, L. gänseeigrosser Pyosalpinx (Gonorrhoe?) R. starke Verwachsung. Mit fortnahme beider Ovarien. Ungestörte Heilung.	3 1/2 Jahr.	Befinden sehr gut. Frühere Beschwerden vollständig verschwunden. Nur selten noch etwas Kreuzschmerzen. Gesundes Aussehen. Appetit u. Schlaf gut. Stuhlgang uud Wasserlassen in Ordnung. Kann gut arbeiten. Besorgt die Haushaltung, auch Waschen, Bügeln u. s. w. allein ohne Beschwerden.
21. XVIII. pag. 169	L. B. aus F. 27 Jahr, 0 p.	I. Periode mit 14 Jahren, alle 3—4 Wochen, stark, mit Leibschmerzen. Seit 3/4 Jahren häufig Kopfschmerzen, Nasenbluten, Herzklopfen bei Anstrengungen, Appetitlosigkeit. Stuhlverstopfung. Seit 1/2 Jahr auch im Intervall häufig heftige Leibschmerzen.	Sehr schlechter Ernährungszustand. Blasse Gesichtsfarbe. Brüste IV. Warzenhof wenig umfänglich, schlecht pigmentiert. Warze I. gut abgesetzt, r. klein, mit zerklüfteter Oberfläche. Muttermund Spalte mit gerötetem, geschwelltem Saum und starker wässerig-eitriger Sekretion. Portio vaginalis steht vor der Spinallinie. Uteruskörper etwas vergrössert, grade stehend. R. neben dem Uterus eine hühnereigrosse, weiche Schwellung, die nach aussen bis an die Beckenwand herangeht, und zu welcher vom Fundalwinkel des Uterus ein Strang verläuft. L. kleinhühnereigrosse Schwellung, von der sich das Ligamentum sacro-uterinum etwas abheben lässt. Die Schwellung steht durch einen Strang mit der Mitte der I. Uteruskante und durch mehrere Stränge mit der seitlichen Beckenwand in Verbindung.	12. VIII. 97. Salpingotomia duplex. L. Pyosalpinx gonorrhoica. Tuben und Ovarien beiderseits in feste Adhäsionen eingehüllt. R. Ovar enthält eine taubeneigrosse Corpus-luteum-Cyste. Mitwegnahme beider Ovarien. Ungestörte Heilung.	1 Jahr 3 Mon.	Befinden sehr gut. Frühere Beschwerden vollständig verschwunden. Sehr gesundes Aussehen. Appetit und Schlaf gut. Stuhlgang etwas angehalten. Kann ohne Beschwerden jede Arbeit, auch Feldarbeiten verrichten.

Digitized by Google

im November 1898 vorgenommenen Untersuchung.

Periode, Molimina menstrualia, Fluor	Wallungen, andere nervöse Erscheinungen	Gemütsstimmung, Gedächtnis	Geschlechtsleben	Körperfülle, Fettansatz	Behaarung	Brustdrüsen, Warzenhof, Warzen	Bauchnarbe	Genitalbefund
Nur $^1/_4$ Jahr nach der Operation u. 4 Wochen später noch einmal ganz schwache Blutung. Dann Menopause. Keine Molimina menstrualia. Kein Ausfluss.	Im ersten Jahr viel Wallungen mit Schweissausbruch. Jetzt nur noch alle Wochen einmal Wallungen.	Gemütsstimmung u. Gedächtnis unverändert.	Beischlaf wird „dem Manne zu Liebe" vollzogen. Etwas Schmerzen bei der Immissio penis. Geschlechtstrieb sehr herabgesetzt, macht sich höchstens alle $^1/_4$ Jahr einmal geltend. Wollustgefühl beim Coitus erloschen. Fühlt sich jedesmal nachher sehr abgespannt.	Ist stärker geworden, hatte aber in der letzten Zeit vor der Operation an Körpergewicht sehr abgenommen.	Keine abnorme Behaarung.	Brüste III bis IV, Warzenhof u. Warze unverändert.	Narbe fest. Hat die Bauchbinde $1^1/_2$ Jahr getragen.	Introitus und Scheide zieml. eng; Färbung blassrosa. Uteruskörper kaum taubeneigross.
Seit der Operation Menopause. Keine Molimina menstrualia. Kein Ausfluss.	Noch ein paarmal am Tage Wallungen, zuweilen dabei Schweissausbruch.	Gemütsstimmung und Gedächtnis unverändert.		Ist etwas stärker geworden seit der Operation, doch nicht bedeutend.	Keine abnorme Behaarung.	Brüste III, entschieden seit d. Operation besser geworden. Warzenhof u. Warze unverändert. In d. I. Brust Colostrum.	Narbe oben fest, schmal, unten 2 cm breit. Es besteht im unteren Teil eine Spalte zwischen den Musculi recti, und beim Pressen wölbt sich die Bauchwand etwas vor. Trägt die Bauchbinde noch.	Introitus und Scheide eng, Schleimhaut blass. Portio vaginalis sehr klein. Uteruskörper taubeneigross. R. Ligamentum sacro-uterinum etwas resistent; L. nachgiebig.

Digitized by Google

Nr. Journal	Name, Alter zur Zeit der Operation. ♀ para	Anamnese	Befund vor der Operation	Operation, Heilungsverlauf	Beobachtungszeit	Befund der Allgemeinbefinden, Verhalten der früheren Beschwerden
22. XVI. pag. 513	Ch. K. aus M. 30 Jahr. II p.	I. Periode mit 15 Jahren, anfangs nur alle 7—8 Wochen, später regelmässig. 2 spontane Geburten, letzte November 1894. Seit längerer Zeit Schmerzen und Gefühl von Spannung im Leib.	Ernährungszustand schlecht. Brüste V; Warzenhof wenig umfänglich, schlecht pigmentiert; Warze r. flach mit Furchen, l. ziemlich gross, gut abgesetzt. Im Abdomen ein Tumor von eiförmiger Gestalt, der durch eine Furche in 2 Abteilungen zerlegt wird. Er reicht bis 11 cm über die Schossfuge nach oben. Seine Beweglichkeit ist gering. Portio vaginalis steht hoch, nach vorn und ganz l. Uteruskörper liegt vor der l. Articulatio sacro-iliaca. Er ist fast vollständig abzutasten. R. setzt sich an ihn der Tumor an. Das l. Ligamentum sacro-uterinum ist nachgiebig, das r. Ligament ist kurz und gespannt.	25. V. 97. Ovariotomia duplex. Beiderseits kindskopfgrosse Dermoidcysten. R. Cyste achsengedreht, Netzverwachsungen. Ungestörte Heilung.	3½ Jahr.	Befinden sehr gut. Frühere Beschwerden vollständig verschwunden. Nur zuweilen Kopfweh, Herzklopfen, Schlaflosigkeit. Obstipation. Zuweilen krampfartige Schmerzen in der Blase (Urin hell). Verrichtet Feldarbeit ohne Beschwerden.
23. XVI. pag. 565	K. aus F. 25 Jahr. 0 p.	I. Periode mit 14 Jahren regelmässig. Mit 20 Jahren Bleichsucht. Seit ½ Jahr Schmerzen, Anschwellung des Leibes. Starke Abmagerung. 4 Wochen vor der Aufnahme Punktion einer Eierstocksgeschwulst, Entleerung von 7½ l Flüssigkeit. Seitdem besteht Fieber.		11. VI. 95. Ovariotomia sinistra, Castratio dextra. L. über mannskopfgrosses Kystom. Zahlreiche, frische Adhäsionen der Geschwulst mit den Bauchdecken und dem Netz. Ungestörte Heilung.	3½ Jahr.	Befinden sehr gut. Keine Beschwerden. Gesundes Aussehen. Kann gut arbeiten, nur beim Putzen u. Waschen etwas Kreuzschmerzen.
24. XVI. pag. 557	S. R. aus S. 38 Jahr. I p.	I. Periode mit 20 Jahren regelmässig. Mit 24 Jahren spontane Geburt. Seit 15 Wochen Amenorrhoe. Vor 14 Tagen dreitägige, vor 6 Tagen eintägige Blutung. In der Nacht vor Eintritt der Patientin in die Klinik Ausstossung einer Blasenmole.	Muskulatur und Fettpolster schlecht. Brüste III; Warzenhof wenig umfänglich, gut pigmentiert; Warze klein, gut abgesetzt, ohne Einziehungen. Uteruskörper orangegross, weich, etwas zusammendrückbar, nach vorn und r. gelegen. Auf der r. Darmbeinschaufel eine ovoide Geschwulst von 10 cm Länge, 5—6 cm Breite und Dicke. Dem oberen Pol der Geschwulst liegt ein platter Strang fest an, der sich nicht weiter verfolgen lässt.	2. VII. 95. Ovariotomia dextra, Castratio sinistra. Rechts faustgrosses Kystom. Ungestörte Heilung.	3 Jahr 4 Monate.	Befinden sehr gut. Keine Beschwerden. Gesundes Aussehen. Appetit und Schlaf gut. Stuhlgang und Wasserlassen in Ordnung.
25. XVII. pag. 815	M. S. aus R. 32 Jahr. II p.	I. Periode mit 16 Jahren regelmässig. 2 spontane Geburten, letzte vor ¾ Jahr. Seit dem letzten Wochenbett rasche Anschwellung des Leibes. Seit gleicher Zeit Periode stärker als früher.	Muskulatur mässig, Fettpolster schlecht. Brüste I; Warzenhof wenig umfänglich, schwach pigmentiert; Warze gross, gut abgesetzt. Im Abdomen ein beweglicher Tumor, der bis zum Rippenbogen reicht und Fluktuation erkennen lässt. In der l. Lumbalgegend tympanitischer, rechts gedämpft tympanitischer Schall. Muttermund Querspalte mit Ektropium und einer Erosion auf der hinteren Lippe; schleimig-eitrige Sekretion. Uteruskörper etwa normal gross, nach r. gelagert. Von der l. Seitenkante des Uterus geht ein Strang zu der im Abdomen befindlichen Geschwulst. R. Ovarium kastaniengross, beweglich.	4. IV. 97. Ovariotomia sinistra, Castratio dextra. Ungefähr dreimannskopfgrosses multilokuläres Kystom, Verwachsungen mit der vorderen Bauchwand. Am 2. Tag post operationem 39,00 (Scheide), sonst Heilung ungestört.	1 Jahr 8 Monate.	Befinden sehr gut. Keine Beschwerden. Gesundes Aussehen; Appetit und Schlaf gut, Stuhlgang und Wasserlassen in Ordnung. Kann alle Arbeit ohne Beschwerden verrichten.

Digitized by Google

im November 1898 vorgenommenen Untersuchung.

Periode Molimina menstrualia, Fluor	Wallungen, andere nervöse Erscheinungen	Gemütsstimmung, Gedächtnis	Geschlechtsleben	Körperfülle, Fettansatz	Behaarung	Brustdrüsen, Warzenhof, Warzen	Bauchnarbe	Genitalbefund
Periode nach d. Operation nur noch 1 mal eingetreten. Keine Molimina menstrualia. Kein Ausfluss.	Wallungen zeitweise noch mehrmals täglich. Dabei zuweilen Schweissausbruch.	Gemütsstimmung u. Gedächtnis unverändert.	Beischlaf wird ohne Schmerzen vollzogen. Kein Geschlechtstrieb, kein Wollustgef. War nach Ang. d. Pat. auch vor der Oper. nicht vorhanden.	Ist seit der Operation nicht stärker geworden.	Ganz leichter Schnurrbart. Einzelne bis 3cm langedunkle Haare auf d. Sternum und in der Umgebung des Warzenhofes beiderseits. Nach Angabe der Pat. bestand die Behaarung in gleicher Weise schon vor der Operation.	Brüste V, Warzenhof u. Warze unverändert. In d. l. Brust Colostrum.	Narbe fest, linear. Hat die Bauchbinde $1^1/_2$ Jahr getragen.	Scheideneingang ziemlich weit. Leichte papilläre Schwellungen in der Umgbg. d. Harnröhrenmündg. Portio vaginalis, vordere Lippe 3 mm, hintere Lippe 1 cm lang, sehr wenig umfänglich. Uteruskörp. nicht ganz taubeneigross.
Periode seit d. Operation nicht mehr eingetreten. Keine Molimina menstrualia. Kein Ausfluss.	2—3mal tägl. Wallungen, bisw. auch Schweissausbruch.	Gemütsstimmung gut. Gedächtnis unverändert.	Beischlaf wird vollzogen ohne Schmerzen. Kein Geschlechtstrieb. Nur selten Wollustgef. beim Coitus.	Ist seit der Operation stärker geworden. Wog vorher nur 84 Pfd., jetzt etwas mehr als 1 Centner.	Kopfhaar stärker geworden. Dasselbe war d. Pat. vor der Operation sehr ausgegangen.	Brüste III, sollen nach Angabe der Pat. unverändert geblieben sein.	Narbe fest.	Uteruskörper ganz klein.
Periode seit d. Operation nicht mehr eingetreten. Keine Molimina menstrualia. Kein Ausfluss.	Keine Wallungen mehr.	Gemütsstimmung u. Gedächtnis unverändert.	Beischlaf wird vollzogen ohne Schmerzen. Geschlechtstrieb vorhanden. Wollustgef. beim Coitus geringer als früher.	Ist seit der Operation nicht stärker geworden.	Keine abnorme Behaarung.	Brüste III, Warzenhof u. Warze unverändert.	Narbe fest, nur im untersten Teil etwas breit.	Introitus ziemlich eng. Scheidenschleimh. blass. Uteruskörp. wallnussgross, gerade stehend.
Periode seit d. Operation nicht mehr eingetreten. Keine Molimina menstrualia. Kein Ausfluss.	Nur noch zuweilen bei Aufregung. schwache Wallungen.	Gemütsstimmung heiter. Gedächtnis unverändert.		Ist seit der Operation stärker geworden.	Keine abnorme Behaarung.	Brüste I, Warzenhof u. Warze unverändert. In beiden Brüsten Colostrum.	Narbe fest, linear. Bauchdecken sehr schlaff. Hat die Bauchbinde nur $1/_4$ Jahr getragen.	Introitus und Scheide zieml. eng. Schleimb. blassrosa. Uteruskörp. wallnussgross, etwas nach R. beweglich. Lig. schlaff.

Digitized by Google

Nr. Journal	Name, Alter zur Zeit der Operation. ? para	Anamnese	Befund von der Operation	Operation, Heilungsverlauf	Beobachtungszeit	Befund der Allgemeinbefinden, Verhalten der früheren Beschwerden
26. XVII. pag. 329	S. R. aus O. 25 Jahr. II p.	I. Periode mit 15 Jahren, unregelmässig, alle 6 bis 8 Wochen. 2 spontane Geburten, letzte vor 3/4 Jahr. Seit dem zweiten Wochenbett Periode regelmässig, mit starken Leib- und Kreuzschmerzen. Ausfluss. Appetit und Schlaf schlecht. Obstipation. Schmerzen beim Wasserlassen.	Muskulatur und Fettpolster sehr schlecht. Blasse Hautfarbe. Brüste IV. Im Abdomen mannskopfgrosse Geschwulst mehr r. von der Mittellinie. Bauchdecken von der Geschwulst nicht abzuheben. Portio vaginalis nach vorn und tiefstehend. Uteruskörper nach hinten und l. Von der Mitte der l. Uteruskante geht ein Strang zu der Geschwulst, ein zweiter in die Geschwulst übergehender Strang kommt vom l. Fundalwinkel. Fundus uteri und oberster Teil seiner Vorderfläche nicht ganz von der Geschwulst abzugrenzen. Die Geschwulst ist nur wenig beweglich, und bei dem Versuch, sie nach oben zu schieben, bricht der Finger ein. R. fühlt man zwischen Uterus und Beckenwand einen über hühnereigrossen Körper mit sehr höckeriger Oberfläche.	29. X. 97. Ovariotomia duplex. L. mannskopfgrosse, multilokuläre achsengedrehte Cyste. Frische Verwachsungen mit der vorderen Bauchwand, dem Scheitel der Blase und Dünndarmschlingen. R. Ovarium hühnereigross, enthält Follikularcysten. Ungestörte Heilung.	1 Jahr.	Befinden sehr gut. Keine Beschwerden. Nur bei Übermüdung zuweilen etwas Rückenschmerzen. Gesundes Aussehen. Appetit und Schlaf gut. Stuhlgang und Wasserlassen in Ordnung. Kann alle Arbeit verrichten, auch Feldarbeit.

Digitized by Google

im November 1898 vorgenommenen Untersuchung.

Periode, Mollimina menstrualia, Fluor	Wallungen, andere nervöse Erscheinungen	Gemütsstimmung, Gedächtnis	Geschlechtsleben	Körperfülle, Fettansatz	Behaarung	Brustdrüsen, Warzenhof, Warzen	Bauchnarbe	Genitalbefund
Periode seit d. Operation nicht mehr eingetreten. Keine Mollimina menstrualia. Kein Ausfluss.	Noch 3 bis 4mal a. Tage schwache Wallungen, zuw. auch Schweissausbruch.	Gemütsstimmung u. Gedächtnis unverändert.	Beischlaf wird selten vollzogen, ist etwas schmerzhaft. Kein Geschlechtstrieb, kein Wollustgef. beim Coitus.	Ist seit der Operation etwas stärker geworden.	Keine abnorme Behaarung.	Brüste IV, enthalten sehr reichlich Colostrum, welches sich auf Druck im Strahl entleert.	Narbe fest, schmal. Trägt die Bauchbinde noch.	

Digitized by Google

Aus der Frauenklinik der Universität Basel.

Über Provokation der Gonorrhoe bei der Frau.

Von

Dr. E. Niebergall.

Assistenzarzt der Poliklinik.

Es ist in letzter Zeit von verschiedener Seite der Vorschlag gemacht worden, in zweifelhaften Fällen von Urethritis beim Manne, wo die klinischen Symptome für das Vorhandensein, der negative Befund im Mikroskop für das Fehlen der Gonokokken sprechen, durch provokatorische Irritation chemischer oder mechanischer Art die chronisch gewordene Entzündung der Schleimhaut zum erneuten Aufflackern zu bringen und so die Diagnose zu sichern. Sind überhaupt noch Gonokokken vorhanden, so müssen sie in dem vermehrten und wieder eitrig gewordenen Sekret zum Vorschein kommen.

Bei der Frau wird wohl niemand eine derartige provokatorische Behandlung einleiten wollen. Man könnte da höchstens, wie dies von seiten Toutons geschah, an die Urethra denken. Am Genitaltractus ist die Gefahr einer Weiterverbreitung des gonorrhoischen Virus vom Cervix auf die Uterushöhle und von da auf die Tuben zu gross, als dass man allein zur Sicherung der Diagnose es wagen dürfte, zu einem solchen Hilfsmittel zu greifen. Unbeabsichtigt geschieht die Provokation der Gonorrhoe aber doch nicht selten, entweder weil überhaupt nicht an die Gegenwart einer Gonorrhoe gedacht wird, oder weil trotz wiederholter Untersuchung Gonokokken nicht nachgewiesen werden können und der gonorrhoische Prozess geheilt erscheint.

Ich führe im folgenden einige Fälle an, die sich an der hiesigen Klinik ereigneten und in mancher Hinsicht recht lehrreich sind.

Digitized by Google

I. B. B., 33 J., war in ihrer Jugend nie ernstlich krank. Die Menses sind mit dem 20. Jahre und immer regelmässig verlaufen, 1—2 tägig, schwach, ohne Molimina.

Pat. ist seit 7 Jahren steril verheiratet und wird vom behandelnden Arzt wegen Stenose des Cervikalkanals und dadurch bedingter Sterilität in die Klinik geschickt. In letzter Zeit waren die Menses von unbestimmten, leichten Schmerzen im Kreuze und Leib begleitet. Es bestand kein Ausfluss.

Status: Abdomen weich, nirgends druckempfindlich. Vulva geschlossen, Vagina eng, Schleimhaut blass, nirgends Rötung, keine Maculae, Urethra ohne Sekretion.

Portio in der Führungslinie, konisch, cirka 2 cm lang, Os externum ein kleines Grübchen, keine Erosion; die Sonde dringt nur mit Mühe durch den engen Cervikalkanal. Das spärliche, schleimige Cervikalsekret zeigt bei der Untersuchung keine Gonokokken. Corpus uteri klein, anteflektiert, beweglich, nicht druckempfindlich.

Adnexe vollständig frei beweglich, nirgends druckempfindlich.

Diagnose: Anteflexio, Stenose des Os internum und dadurch bedingte Sterilität. Therapie: Erweiterung des Cervix durch Laminariastifte.

Die Behandlung muss wegen der am 28. X. eintretenden Menses verschoben werden. Dieselben setzen ohne Schmerzen ein, sind schwach und dauern nur 2 Tage. Temperatur immer normal, nach Aufhören der Periode kein Fluor.

31. X. Einlegen eines sehr dünnen Laminariastiftes, darauf abends und nachts etwas Schmerzen und Krämpfe im Leib. Temperatur und Puls normal.

1. XI. Stift entfernt, keine Schmerzen mehr. Temperatur und Puls normal.

3. XI. Der 2. Stift, wenig dicker als der erste, macht ebenfalls nur geringe Schmerzen und keine Steigerung des Pulses und der Temperatur. Stift am 4. XI. entfernt.

6. XI. Einlegen des 3., ziemlich dicken Stiftes, worauf sich sehr heftige Krämpfe und Schmerzen im Leib einstellen. Temperatur und Puls abends normal.

Bei der Herausnahme des sehr stark aufgequollenen Stiftes am

7. XI. entleert sich hinter demselben viel, leicht blutig gefärbter Eiter, Tags über dauern die krampfartigen Schmerzen fort. Abends 5 Uhr, Schüttelfrost, Temperatur darnach 39,7, Puls 92.

Nachts Schmerzen geringer, Leib mässig druckempfindlich; Therapie: Bettruhe, Eisblase, Opiumsuppositorien, Sublimatspülungen.

Die Untersuchung des dem Cervix entnommenen Sekretes ergiebt viele Eiterkörperchen, rote Blutkörperchen und sehr viele in Eiterzellen eingeschlossene Gonokokken.

8. XI. Schmerzen und Krämpfe immer noch vorhanden, Leib aufgetrieben mässig druckempfindlich. Temperatur abends 39,8, Puls 92.

9. XI. Nachlassen der Schmerzen. Abfall der Temperatur abends 37,7, Puls 86.

13. XI. Untersuchung in Narkose: Äussere Genitalien wie beim Eintritt ohne Besonderes, in der Urethra kein Sekret; Corpus uteri vorn, nach links gedrängt, leicht geschwollen und druckempfindlich. Rechts vom Uterus ein hühnereigrosser, prallelastischer, auf Druck empfindlicher Tumor zu fühlen. Im Cervikalsekret immer noch Gonokokken.

Digitized by Google

Diagnose: Pyosalpinx dexter gonorrh. nach Cervixdilatation bei bestehender Endometritis gonorrhoica.

Temperatur und Puls seit dem 10. XI. normal.

Am 17. XI. tritt Pat. gegen ärztlichen Rat aus dem Spital aus mit dem gleichen Status wie am 13. XI.

Im Cervixsekret sind keine deutlichen Gonokokken mehr nachweisbar.

II. E. F., 21 J., in ihrer Jugend nie ernstlich krank, Menses normal, verheiratet sich 1893. Der Mann machte 1886 einen akuten Tripper durch, der trotz Behandlung in ein chronisches Stadium überging. 1893 keine Gonokokken mehr nachgewiesen, deshalb Heirat erlaubt.

Nach der Hochzeit hat Pat. ausser etwas verstärktem Fluor und Schmerzen bei der Regel, die früher ganz fehlten, nichts Krankhaftes bemerkt.

Im Sommer kam es im Anschluss an Tanzen während der Menses zu einer Salpingitis und Pelveoperitonitis dextra, die jedoch nach fünf Wochen auf Bettruhe, Eis und später warme Umschläge vollständig zurückgingen. Im Cervikalsekret wurden Gonokokken sicher nachgewiesen.

Während des Jahres 1895 wiederholte Ätzungen der Cervix, Ichthyolspülungen, Soolbadkur.

Von Anfang 1896 an keine Gonokokken mehr im Cervikalsekret, alle Schmerzhaftigkeit sowohl bei Bewegung als auch bei bimanueller Betastung verschwunden. Tuben und Ovarien absolut unempfindlich.

Alle 4 Wochen Untersuchung des Cervikalsekrets auf Gonokokken. Resultat immer negativ; während der Menses immer noch leichte Krämpfe; Sterilität. Äusserer und innerer Muttermund sind sehr eng.

Da Pat. dringend Kinder wünscht, wird versuchsweise zu einer Dilatation der Cervix geschritten. Spitaleintritt Mitte November 1896.

Der allgemeine Status ergiebt normale Verhältnisse, derjenige des Genitaltractus einen kleinen, harten, unempfindlichen Uterus, das Os externum sowohl wie internum hart stenosiert, nur für eine dünne Sonde durchgängig, Adnexe frei.

24. XI. Beginn der Behandlung, Einlegen eines Laminariastiftes; abends mässige Krämpfe.

25. XI. Entfernung des Stiftes. Ziemlich starker Fluor.

27. XI. II. 28. XI. Entfernung desselben. Sehr starke, eitrige Sekretion. Mikroskopisch viel Eiterzellen mit deutlichen Gonokokken.

Die Behandlung wird sistiert.

Auf 4wöchentliche Bettruhe und Behandlung mit Eisblase Sekretion sehr gering, im Sekret keine Gonokokken mehr, Adnexe frei.

III. D. S., 22 J., immer gesund, mit 15 Jahren zuerst menstruiert, von da ab regelmässig. Zum Beginn der Menses leichte Krämpfe, ca. 2—3 Stunden andauernd.

Seit 2 Jahren steril verheiratet. Die Krämpfe bei der Menstruation sind stärker geworden und dauern länger, sonst bestehen keinerlei Beschwerden. Ausfluss sehr unbedeutend, schleimig.

Der Mann war 2 Jahre vor der Verheiratung an Striktur und chron. Urethritis gon. post. behandelt worden. Damals wurden Gonokokken fest-

Digitized by Google

gestellt, die nach Beseitigung der Striktur und mit Atzen der Schleimhaut durchs Endoskop verschwanden, Beschwerden bestehen nicht. 20. V. 96 ist der Urin klar, zeigt aber einige kurze Fäden, in denen jedoch keine Gonokokken nachweisbar sind.

Die Untersuchung der Frau am 20. V. 96 ergiebt eine hochgradige Anteflexio uteri mit konischer Portio und Stenose des Orif. ext. Die Anteflexio lässt sich nicht aufrichten, der Uterus als ganzes ist aber frei beweglich, die Adnexe sind frei und unempfindlich. Im Sekret der Cervix, das rein schleimig aussieht und in mässiger Menge vorhanden ist, werden keine Gonokokken nachgewiesen.

Durch 8 Tage hindurch war der Probetampon eingelegt und das auf demselben angesammelte Sekret sowie der mit dem Glasstäbchen aus der Cervix entfernte Schleim täglich untersucht. Es finden sich vereinzelte Kokken und Kurzstäbchen, die mit Gram gefärbt bleiben, keine Gonokokken.

30. V. 96. I. Laminariarstift, der ziemlich heftige Krämpfe verursacht; bei Entfernung nach 24 Stunden schleimiges Sekret vermehrt. Sublimatspülungen. Temperatur normal.

2. VI. 96. II. Laminariarstift. Krämpfe geringer als das erste Mal. Sekret bei Herausnahme des Stiftes vermehrt. Es besteht Empfindlichkeit des Uterus. Temperatur am Abend 37,3.

5. VI. 96. III. Laminariastift, dessen Applikation sehr schmerzhaft ist. Mässige Krämpfe, abends 5 Uhr Frösteln. Temperatur 39,1, Puls 96. Stift wird entfernt. Sekret deutlich eitrig, schleimig, in demselben reichlich Gonokokkenhaufen in und ausserhalb der Zellen. Eisbeutel, Opium, absolute Rückenlage.

6. VI. 96. Temperatur 37,8, Puls 96. Uterus empfindlich, bimanuelle Untersuchung nicht möglich. Abends 38,6. Sekret eitrig, schleimig, enthält reichlich Gonokokken.

7. VI. 96. Temperatur 37,0, Puls 96. Abends 37,9, Puls 100. Schmerzhaftigkeit geringer. Von da ab kein Fieber mehr. Sekret nimmt ab und wird wieder schleimig.

20. VI. 96. Bei ruhiger Lage völlige Schmerzfreiheit, dagegen bei Bewegung Stiche im Unterleib, Empfindlichkeit beim Husten und Niessen, sowie bei der Untersuchung. Sekret sehr gering, enthält nur noch spärliche Gonokokkenhäufchen.

29. VI. Status idem. Pat. kehrt nach Hause zurück.

25. VII. Besserung der Beschwerden, aber immer noch Empfindlichkeit des Uterus. Adnexe frei. Sekret schleimig, keine Gonokokkenhäufchen mehr sichtbar, dagegen einzelne Diplokokken, die sich nach Gram entfärben resp. mit Bismarckbraun nachfärben lassen.

IV. M. R., 26 J. Jung gesund, seit 3 Jahren verheiratet, 2mal geboren, letzte Geburt vor 6 Wochen, normal. Seitdem mehr Ausfluss, oft rein blutig, oft nur rötlich gefärbt. Keine Schmerzen, Adnexe frei.

2. II. 97. Im blutig schleimigen Sekret Stäbchen und Diplokokken, keine Gonokokkenhäufchen. Nach der bimanuellen Untersuchung stärkerer Blutabgang, Ausstossung eines kleinen Deciduafetzens.

Digitized by Google

4. II. 97. Exkochleation, welche in grosser Menge Deciduastücke herausbefördert. Im Fundus links weiche Massen besonders reichlich. Spülung mit Lysol.

Abends Temperatur 38,2, Puls 104. Empfindlichkeit des Leibes, Krämpfe, wenig blutiger Ausfluss. Eisbeutel.

5. II. 97. Temperatur 38,5, Puls 104. Starke Schmerzen, besonders links. Abends 39,5, Puls 104, blutiger Ausfluss.

6. II. 97. Temperatur 38,3, Puls 104. Abends 39,2, Puls 100. Schmerzen, besonders links. Sekret blutig, in demselben werden reichlich Gonokokkenhäufchen nachgewiesen.

Unter andauerndem Fieber entwickelt sich eine linksseitige Salpingitis mit beträchtlichem Exsudat.

Die vorstehenden Beobachtungen sind typische Beispiele für den Zustand, den man seit Noeggerath als Latenzstadium der Gonorrhoe bezeichnet. Es bestehen keinerlei subjektive und objektive Erscheinungen mehr, die auf Gonorrhoe hinweisen und auch das Mikroskop vermag in dem spärlichen Sekret selbst bei länger fortgesetzter Untersuchung, die sich in Fall II auf 10 Monate erstreckte, nichts von dem spezifischen Mikroorganismus der Gonorrhoe nachzuweisen. Trotzdem sind diese noch in dem Genitaltractus vorhanden. Genauere Angaben über die Schlupfwinkel in der Schleimhaut, welche in solchen Fällen latenter Gonorrhoe die Gonokokken beherbergen, hat Bumm gemacht. Er fand in einem wegen gleichzeitiger Salpingitis duplex exstirpierten Uterus nur an einigen wenigen Stellen der Cervikalmucosa, in der Einsenkung zwischen den Schleimhautfalten, Gonokokkenherde. Das sonst überall vorhandene, wohl erhaltene Cylinderepithel fehlt an solchen Orten, und es wird durch eine unregelmässige, niedrige Schicht platter Epithelien ersetzt, die mit Leukocyten durchsetzt sind und an der Oberfläche und auch zwischen die äussersten Zellen hinein sich erstreckende Gonokokkenrasen erkennen lassen. Es sind an der Baseler Klinik im Laufe des Sommersemesters wieder 2 Uteri mit chronischer Gonorrhoe, in deren Sekret vor der Operation Gonokokken nachgewiesen werden konnten, geschnitten und mikroskopisch untersucht worden.

Die Ausbeute an Gonokokken war auch hier in vielen Hunderten von Präparaten eine ausserordentlich geringe und entsprach im übrigen ganz dem angeführten Befund. Der grösste Teil der Schleimhaut des Cavum uteri sowohl als der Cervixhöhle zeigte auch in diesen 2 Fällen intaktes Epithel, das einzig pathologische an der Schleimhaut war nur eine stärkere Durchsetzung der oberflächlichen Schichten mit weissen Blutzellen.

Digitized by Google

Von den erwähnten Herden aus kommt es, wenn mechanische oder chemische Reize eine vermehrte Sekretion herbeiführen, zur raschen Ausbreitung und Vermehrung der Pilze, die dann auch wieder im Sekret sichtbar werden. Bekannt ist der provozierende Einfluss der Geburt und des Puerperiums; ebenso wirkt in vielen Fällen die Menstruation, weshalb gerade die kurz nach der Blutung entleerten Sekrete für die sichere Diagnose der Gonorrhoe von Bedeutung sind. Wie mächtig mechanische Reizungen wirken, wird durch die angeführten Fälle illustriert, die im übrigen auch wieder daran erinnern, wie ausserordentlich lange eine einmal chronisch gewordene Gonorrhoe sich hinziehen kann.

Das zähe Haften der Keime und ihr zeitweise völliges Verschwinden aus dem Sekrete dürfte auch die neuen Bestrebungen zur Eindämmung der Gonorrhoe bedeutend erschweren, wenn nicht ganz illusorisch machen. Es soll durch regelmässige, mikroskopische Untersuchung des Sekrets bei Prostituierten das Vorhandensein der Gonorrhoe festgestellt und jede Erkrankte bis zur Heilung in ein Krankenhaus verwiesen werden. Wenn es im Einzelfalle trotz aller Sorgfalt bei sicher vorhandener chronischer Gonorrhoe nicht gelang, die Gonokokken im Sekrete zu finden, wie soll man dies bei der routinemässigen Untersuchung grosser Mengen Prostituierter erwarten?

Wie lange müssten solche Personen in dem Krankenhause festgehalten werden, bis sie geheilt sind?

Für die gynaekologische Thätigkeit ergiebt sich aus unseren Beobachtungen neuerdings die Mahnung zur Vorsicht, zur Enthaltung jeglichen reizenden Eingriffes am Uterus überall da, wo auch nur der Verdacht auf vorausgegangene Infektion besteht. Meistens handelt es sich um Frauen, die wegen Sterilität, mit mehr oder weniger ausgeprägter Anteflexio, Stenose des Orificium int. und ext. und Dysmenorrhoe zum Arzte kommen. Es ist hier soweit als thunlich neben dem Sperma auch der Urin des Mannes einer sorgfältigen Untersuchung zu unterziehen, der uns viel sicherere Beweise für die Gesundheit der Harnröhre giebt als die oft unzuverlässigen Angaben es thun. Sind Tripperfäden vorhanden, so sollte jede intra-uterine Behandlung der Frau unterlassen oder nach vorheriger Belehrung über die eventuellen Chancen unternommen werden. Die Dilatationsbehandlung mit Quellstiften wirkt bei chronischer Infektion der Cervical mucosa doppelt ungünstig, weil sie nicht nur zur Vermehrung der Gonokokken führt, sondern den

Digitized by Google

Keimen direkt durch die erweiterte Cervix den Weg in die Korpushöhle bahnt, und wenn diese einmal inficiert ist, durch die Behinderung des Abflusses der Sekrete das Eindringen der Infektion in die Tuben in hohem Masse begünstigt. Einen Beleg dafür giebt unser Fall I.

Wenn überhaupt in gonorrhoeverdächtigen Fällen von Sterilität die Beseitigung der Stenose an der Cervix unternommen wird, so geschieht dies an der Baseler Klinik nur noch durch rasche, brüske Erweiterung mittelst Messer und Dilatation. Man verhindert dadurch am ehesten die Gefahr der Sekretstauung und des Überspringens der Infektion auf die Tuben.

Dass aber nicht nur bei sterilen Frauen, sondern auch direkt nach der Geburt eine Provokation der Gonorrhoe Unheil anrichten kann, beweist die 4. Beobachtung. Das Fieber nach Exkochleationen unter solchen Umständen wird gewöhnlich auf septische Infektion zurückgeführt und wurde auch in unserem Falle daran gedacht, bis die mikroskopische Sekretuntersuchung die wahre Ursache aufdeckte.

Hat die regelmässige Untersuchung der Sekrete des Uterus vor allen intrauterinen Eingriffen, wie sie an der Baseler Klinik eingeführt ist, auch in den beschriebenen Fällen im Stiche gelassen, so darf sie deshalb doch nicht als überflüssig betrachtet werden. Sie giebt in anderen, sehr zahlreichen Fällen sowohl bei gynaekologisch Kranken als im Puerperium Aufschluss und oft ganz unerwarteten, über eine bestehende Gonorrhoe und damit Anhaltspunkte, was zu thun oder vielmehr zu unterlassen ist.

Digitized by Google

Aus der Frauenklinik der Universität Erlangen.

Kaiserschnitt bei Mastdarmkrebs.

Von

Karl Holzapfel.

(Mit Tafel III.)

Seitdem Kaltenbach im Jahre 1878 als Erster wegen eines Mastdarmkrebses durch Kaiserschnitt entband, ist diese Operation aus gleicher Anzeige noch fünfmal vorgenommen worden, soweit ich die Litteratur übersehe. Von Polk 1888, von W. A. Freund 1891, ein Jahr später von Zweifel, dann 1893 von Jordan und 1894 von W. Duncan.[1]) Dass das Zusammentreffen von Rektumkarcinom mit nahezu vollendeter Schwangerschaft ein seltenes ist, geht hervor aus der geringen Zahl der bis jetzt veröffentlichten Fälle. Es ist daher berechtigt und wünschenswert, diese Zahl zu vergrössern, und ich möchte deshalb einen im vergangenen Frühjahr von mir beobachteten Fall mitteilen. Der Fall erregt nach mehreren Richtungen hin Interesse, und ich werde nach seiner Mitteilung diese Punkte einer kurzen Besprechung unterziehen.

Anfang April vorigen Jahres holte eine Hebamme meinen Rat ein wegen einer 40jährigen Frau, IX. p., die seit etwa 14 Tagen Krampfwehen habe bei tief im Becken stehendem Kopf und geschlossenem Muttermund. Da diese Angaben etwas unwahrscheinlich waren, riet ich, die Frau, die in der Umgegend Erlangens wohnte, in die Klinik zu schaffen. Am 13. IV. 98 wurde die Frau aufgenommen. Nach ihren Angaben hatte sie neunmal gut

[1]) Bemerkenswert ist hier die lange Dauer der Erkrankung und der späte Eintritt der Schwangerschaft. Die Stuhlbeschwerden begannen Ende 1892. Mitte 1893 wurde wegen eines inoperabelen Mastdarmkrebses die Colotomie gemacht und am 22. XI 1894 wurde die Kranke von einem 5 Pfund schweren Kinde durch Kaiserschnitt entbunden.

Digitized by Google

geboren, zuletzt vor zwei Jahren. Periode regelmässig, letzte wahrscheinlich September v. J. Seit einem halben Jahre Schmerzen in der Leistengegend und häufiger Stuhldrang, zuweilen Blut im Stuhl. Seit acht Wochen bettlägerig durch Zunahme der Beschwerden.

Die Untersuchung ergab: Mittelgrosse, schlecht aussehende und schlecht genährte Frau. Brustorgane gesund. Leib stark aufgetrieben, nicht schmerzhaft. Fundus drei Querfinger unterhalb des Schwertfortsatzes. Linkes Lig. rot. etwas vorn, rechtes mehr seitlich. I. Beckenendlage, lebhafte Kindsbewegungen. Während der Untersuchung deutlich eine kurze Wehe. Kind misst vom Kopf bis zum Steiss mit dem Tasterzirkel 24 cm, macht den Eindruck annähernder Reife. Beckenmasse: Cr. il. 30 cm, Sp. il. $25^1/_2$ cm, D. B. 22 cm. Raute breit. Alter Dammriss II. Grades, Descensus der hintern Vaginalwand. Portio seitlich tief eingerissen. Halskanal kurz, gut für einen Finger durchgängig. Hintere Scheidenwand stark vorgewölbt durch einen dicken, etwas höckerigen, druckempfindlichen Tumor, der in der Höhe des Kreuzbeines sitzt und der Symphyse so weit genähert ist, dass in den Zwischenraum zwei Querfinger gelegt werden können. Bei stärkerem Drängen gegen den Tumor misst die Conj. diag. 6 cm. Scheidenwand überall glatt. Das Rektum ist nach rechts gedrängt und hängt zusammen mit dem wenig beweglichen, gut faustgrossen Tumor, der sich besonders auf der linken Seite ausbreitet und vorn und hinten den Mastdarm umgreift. Rektumschleimhaut unten glatt, höher oben geschwürig zerfallen, besonders links.

Es handelte sich also um ein wegen starker Verwachsungen und beträchtlicher Grösse nicht mehr operabeles Mastdarmkarcinom, das ein fast vollständiges Geburtshindernis bildete. Ein annähernd ausgetragenes Kind hätte auch perforiert nur mit der grössten Mühe durch den Beckenkanal gebracht werden können. Da aber das Karcinom inoperabel war, so kam bei lebendem Kind eine Perforation gar nicht in Betracht, und es wurde beschlossen, den Wehenbeginn abzuwarten und dann durch Kaiserschnitt zu entbinden.

Die Schmerzen im Leib und im Kreuz, über die die Kranke beständig klagte, und die sie irrtümlich für Wehen hielt, wurden durch Narkotika gelindert. Stuhl erfolgte täglich. Temperatur abends immer über 38^0, einmal 39^0, Pulszahl schwankte zwischen 100 und 120.

Am 18. IV. traten im Lauf des Vormittags gute Eröffnungswehen ein, um 10 Uhr war die Cervix stark verkürzt, Mutter-

Digitized by Google

mund gut für zwei Finger durchgängig. Aus äusseren Gründen wartete ich noch etwas mit der Operation. 12 h. mittags sprang die Blase. Nach den üblichen Vorbereitungen wird gleich in Chloroformnarkose die Operation vorgenommen. Das Kind liegt jetzt in I. Schädellage, Herztöne gut. Medianschnitt durch die Bauchdecken, am Nabel etwas rechts. Uterus vorgewälzt, vom Assistenten umfasst. Fundus zwischen den Tubenansätzen quer durchschnitten. Kind ohne Mühe entwickelt, abgenabelt. Dann die hinten sitzende Placenta, die sich mit der Mitte voran schon abgehoben hat, mit den Eihäuten ohne Decidua, die zurückbleibt, entfernt. Uteruswunde vereinigt durch engliegende Knopfnähte aus Darmsaite, welche Peritoneum und die ganze Muskulatur unter möglichster Vermeidung der Decidua fassen. Dazwischen werden oberflächliche Nähte durch Peritoneum und die oberste Muskelschicht gelegt.

Unmittelbar nach der Eröffnung des Uterus und der Entwickelung des Kindes Blutung gering, Uterus zusammengezogen. Dann wird der Uterus schlaffer und es tritt, trotzdem der Assistent Uterus und Ligamente zusammendrückt, eine in der Mitte der Wunde mässige, an den Seitenkanten stärkere Blutung auf, die erst steht nach vollständiger Vernähung der Uterusmuskulatur. Schluss der Bauchwunde durch eine Reihe durchgreifender und eine Reihe oberflächlicher Seidenknopfnähte.

Kind asphyktisch, schreit nach etwa 1 Minute auf kräftige Hautreize.

Nach der Operation fühlte sich die Kranke sehr erleichtert, auch die Schmerzen im Kreuz wurden geringer. Die Körperwärme ging herunter bis zum fünften Tag, von da an bestand ein mässiges Fieber wie bisher, später (am 13. Tag zuerst) stellten sich in Zwischenräumen von 4—5 Tagen Schüttelfröste ein mit Wärmesteigerungen bis über 40°.

Die Heilung der Wunde verlief nicht ungestört. Es bildete sich ein intraperitonealer Abscess, als solcher kenntlich durch zwei Darmsaitefäden, die bei der Durchspülung der Abscesshöhle zu Tage kamen. Aus diesem Abscess ging eine Uterusbauchdeckenfistel hervor, die bei der Entlassung der Kranken noch bestand.

Das Karcinom zeigte nach der Operation eine starke Neigung zum Zerfall. Es gingen durch den After bis zu acht- und zehnmal des Tags zerfallene, nekrotische, mit Kot untermischte Massen ab, so dass eine beständige Beschmutzung nur durch eine mit Holzwolle ausgepolsterte, dauernd unterliegende Gummischüssel verhütet

Digitized by Google

wurde. Dieser starke Zerfall des Karcinoms war jedenfalls die Ursache dafür, dass die Kranke verhältnismässig wenig Schmerzen hatte und sich bis auf die Zeit der Schüttelfröste wohl fühlte.

Am 20. V., 32 Tage nach der Operation wurde die Kranke auf ihren Wunsch entlassen. Das Karcinom hatte sich etwas verkleinert. Der Uterus war gut zurückgebildet, mit der vorderen Bauchwand verwachsen, was schon von aussen durch die schlaffen Bauchdecken leicht durchzufühlen war.

Ich habe die Frau dann poliklinisch weiter beobachtet. Die Uterusbauchfistel schloss sich in kurzer Zeit. Die Kranke indessen, deren Kräfte schon in den letzten Tagen ihres klinischen Aufenthalts sichtlich abgenommen hatten, verfiel mehr und mehr. Am 9. VI. trat bei völliger Entkräftung der Tod ein.

Herr Professor Hauser hatte die Liebenswürdigkeit, die Sektion in der Stadt vorzunehmen. Die Leichendiagnose lautete: Carcinoma recti mit Lebermetastasen. Verheilte Laparotomie- und Uteruswunde. Ausgedehnte Verwachsungen des Uterus mit der vorderen Bauchwand und der übrigen Umgebung. Verwachsung des Netzes und einzelner Darmschlingen. Vulvovaginitis. Enormes Lungenödem mit hypostatischer Hyperämie und partieller Luftleere der beiden Unterlappen. Verwachsungen beider Lungen. Serofibrinöse Perikarditis.

Das Becken wurde in toto herausgenommen, in Kaiserlingscher Flüssigkeit gehärtet und median durchschnitten. Die linke Beckenhälfte, die uns Herr Prof. Hauser freundlichst überliess, wurde gezeichnet und ist auf nebenstehender Tafel dargestellt. Die Abbildung giebt insofern kein eigentliches Lagerungsbild, als Scheide und Mastdarm zur bessern Härtung mit Watte ausgestopft wurden und dadurch zu weit ausgedehnt erscheinen. Auch die Bauchdecken sind in dem Präparat durch den Härtungsvorgang der Wirbelsäule etwas mehr genähert als der Wirklichkeit entspricht. Ich habe es aber für richtig gehalten, nicht etwa ein sog. Idealbild zu geben, sondern eine genaue Zeichnung des mir vorliegenden Präparates. Man muss sich also die Bauchwand mit den breit angewachsenen Uterus vielleicht zwei Querfinger weiter nach vorn denken und die vordere Scheidenwand mehr nach hinten, sodass der Peritonealraum vor und hinter dem Uterus erweitert wird. Die in diesem Raume befindlichen z. T. verklebten Darmschlingen sind vor der Härtung entfernt worden. Der Schnitt trifft gerade die frühere Uterusbauchfistel. Eine straffe Narbe hatte sich in der Fistel noch nicht ge-

Digitized by Google

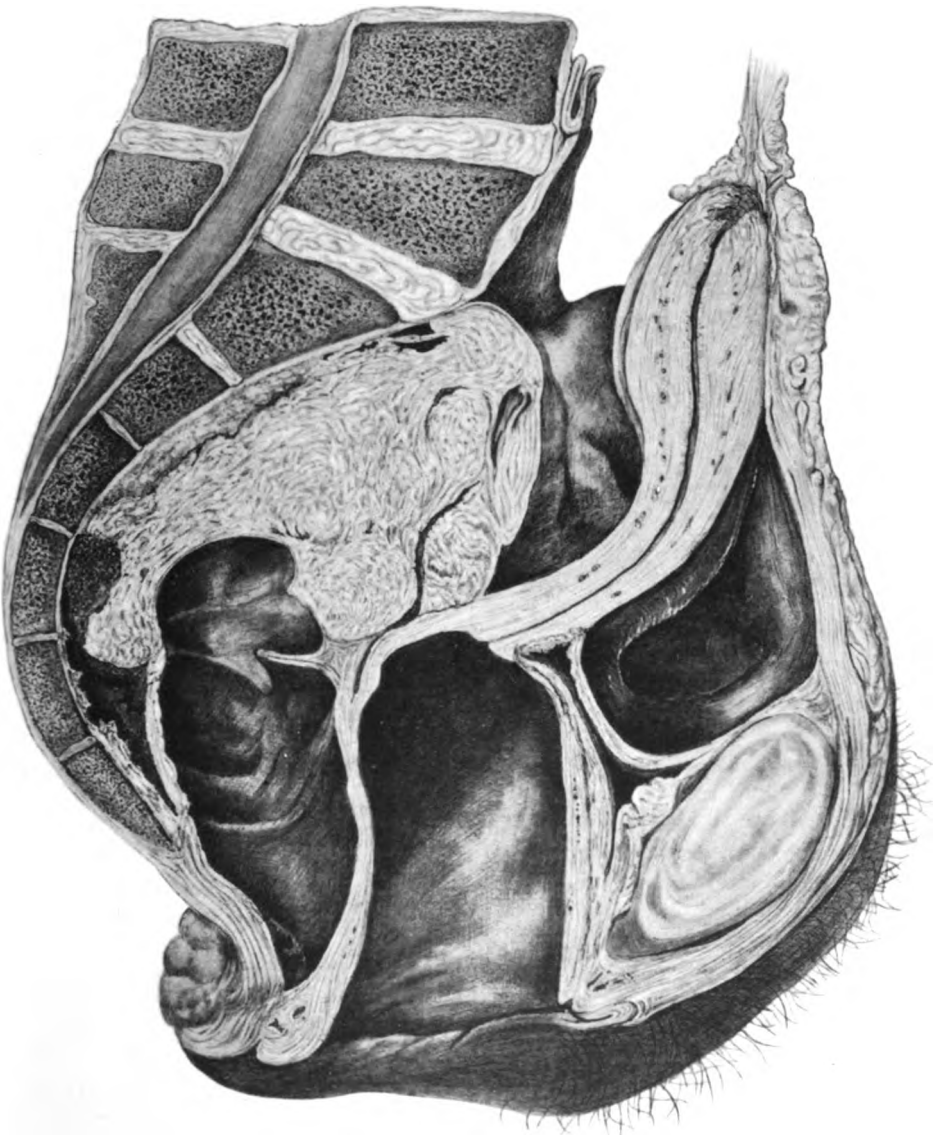

Paula Guenther fec. Lichtdruck von Sinsel & Co., Leipzig.

Verlag von Arthur Georgi, Leipzig.

Digitized by Google

Digitized by Google

bildet. Das Gewebe erscheint hier noch mehr fibrinös, bes. im oberen Fundusgewebe zeigt sich ein breiter Fibrinkeil; schmale Streifen sind zwischen Uterus und Bauchwand eingelagert. Der obere Teil der vorderen Uteruswand und des Fundus ist mit der Bauchwand fest verwachsen. Diese Verwachsungen und die Verlötungen eines Teiles der Portio und des hinteren Scheidengewölbes mit dem Tumor bedingen die lang ausgezogene und eigentümlich gebogene Gestalt des Uterus. Die Harnblase ist leer. Von der Harnröhre ist nur der obere Teil sichtbar, der untere wie auch der Anus ist vom Schnitt nicht getroffen.

Der Tumor erschien bei der Autopsie entschieden kleiner, als er zur Zeit der Geburt war. Er hatte sich besonders auf der linken Seite des Mastdarms entwickelt und dadurch den Mastdarm nach rechts gedrängt. Ein zur mikroskopischen Untersuchung herausgeschnittenes Stück erwies sich als Carcinoma adenomatosum mit starker kolloider und schleimiger Entartung und auffallend grossen Hohlräumen. Die Zeichen des Zerfalls finden sich also im mikroskopischen Bilde ebenso, wie im klinischen.

Bemerkenswert ist der Irrtum in der Diagnose von seiten der Hebamme. Eine genauere Untersuchung und etwas Überlegung hätten den Irrtum vermeiden lassen. Die Hebamme hätte sich vor allem über den Stand des Muttermundes unterrichten müssen. Wenn sie diesen nicht erreichte und deshalb den Muttermund als verstrichen annahm, musste sie sich sagen, dass der vorliegende Tumor dem Gefühl nach weder als Fruchtblase noch als Kopf angesprochen werden konnte. Diese Erwägung musste sie den Fall als regelwidrigen erkennen lassen.

Nach der Diagnosestellung musste vor allem entschieden werden, ob das Karcinom sich noch gänzlich entfernen liess. Wir haben in unserem Falle die Frage im verneinenden Sinne beantwortet, und diese Stellungnahme findet ihre Begründung in der Darstellung des örtlichen Befundes. Unsere weitere Behandlung des Falles wird am besten erklärt durch eine zusammenfassende Besprechung der Anzeigestellung bei Schwangerschaft mit Mastdarmkrebs. Eine solche Besprechung ist zwar schon einmal gegeben von Holländer, der den Fall W. A. Freunds veröffentlichte und dabei die bisher bekannten 6 Fälle von Schwangerschaft mit Rektumkarcinom zusammenstellte. Ich kann mich aber den Ausführungen Holländers in mehreren wesentlichen Punkten nicht anschliessen, und dies veranlasst mich, auf diese Verhältnisse noch einmal einzugehen.

Digitized by Google

Für die Anzeigestellung kommen überhaupt in Betracht:

1. Operabilität des Krebses.
2. Leben des Kindes.
3. Grad der Verengerung.
4. Technische Fragen.

Findet sich Schwangerschaft bei einem operabelen Mastdarmkrebs, so lautet die Forderung unbedingt: Jedes Hindernis für die Operation beseitigen und dann sobald als möglich Entfernung des Krebses.

Ein klassisches Beispiel dieser Art und bislang das einzige verdanken wir Löhlein. Löhlein entband zunächst seine Kranke durch künstliche Frühgeburt von einem schon lebensfähigen Kinde (Gewicht 1650 gr). Die Geburt ging ohne Schwierigkeit von statten, da die räumliche Ausdehnung des Karcinoms keine zu grosse war. Sobald die Kranke sich erholt hatte (nach 19 Tagen), wurde die gänzliche Entfernung des Krebses vorgenommen.

Dass bei operabelem Krebs so schnell als irgend möglich operiert werden muss, wird wohl nirgends auf Widerstand stossen. Auch ein Abwarten von wenigen Wochen zu Gunsten des Kindes ist fehlerhaft, denn jeder Tag zum Nutzen des Kindes ist ein Tag zum Schaden der Mutter. Das gilt bei der Unsicherheit der vollständigen Entfernung auch kleinster regionärer Metastasen auch für anscheinend wenig ausgedehnte Krebse, da wir auch bei diesen niemals wissen können, ob nicht durch das Abwarten in der Umgegend solche Metastasen auftreten, die nachher bei der Operation nicht mehr zu entfernen sind oder übersehen werden.

Etwas schwieriger zu beantworten ist die Frage, ob denn die Beendigung der Schwangerschaft für die Vornahme der Operation notwendig ist. Bei bestehender Schwangerschaft ist nur sehr selten operiert worden.[1]) Löhlein hat sich in seinem Fall nach der andern Richtung hin entschieden, geleitet von der Erwägung, dass einerseits die bestehende Blutüberfüllung im kleinen Becken die Technik der Operation erschweren, den Erfolg vielleicht ganz in Frage stellen würde, andererseits die voraussichtlich durch den blutigen Eingriff eintretende Unterbrechung der Schwangerschaft die Wundheilung sehr beeinträchtigen könnte. Für die Beurteilung

[1]) Ich habe in der chirurgischen Fachlitteratur keinen Mastdarmkrebs bei Schwangerschaft finden können. Nicht veröffentlicht ist ein solcher Fall mit Zwillingsschwangerschaft im 6.—7. Monat, den v. Heineke 1891 in Erlangen operiert hat.

Digitized by Google

dieser Bedenken sind die Erfahrungen oder, soweit keine solchen vorliegen, die aus der Beobachtung ähnlich gelegener Fälle gewonnenen Anschauungen der chirurgischen Fachgenossen massgebend. Soviel ich erfahren konnte, teilen die Chirurgen die Bedenken Löhleins in Hinsicht der Gefährdung des Operationsergebnisses sowohl durch übermässige Blutung bei der Operation, wie durch einen in den ersten Tagen eintretenden Abort bei allen den Karcinomen, die einigermassen vorgeschritten sind, bei denen also der operative Eingriff ein beträchtlicher ist. Nur sehr kleine und dabei tiefsitzende Karcinome sollen ohne Gefahr auch bei bestehender Schwangerschaft entfernt werden können. Bei allen andern muss demnach die Schwangerschaft unterbrochen werden, gleichviel wielange sie schon besteht. Denn da in den ersten Tagen der Operation ein Zerren der Wunde von grossem Nachteil sein kann, so kann auch ein Abort der ersten Monate gefährlich werden, da bei einem solchen unter Umständen eine Ausräumung und hierbei eine Zerrung der frischen Operationswunde sich nicht sicher vermeiden lässt. Dass aber nach einem solchen Eingriff, wie die Totalexstirpation eines Mastdarmkrebses, ein Abort nicht nur möglich, sondern sogar wahrscheinlich ist, wird jedermann Löhlein zugeben müssen.

Demnach war die Behandlung des Falles Löhlein eine in jeder Weise klar vorgezeichnete und durchaus richtige. Umsoweniger verstehe ich, weshalb Holländer Löhleins Anzeigestellung eine zwar gerechtfertigte, aber „individuelle“ nennt. Das naheliegendste wäre, dass Holländer Löhlein missverstanden hat. Wenigstens könnte man das aus den unmittelbar folgenden Ausführungen schliessen: „. . . Indikationsstellung ist eine durchaus gerechtfertigte, wenn auch eine individuelle. Die Prognose für die Mutter hinsichtlich der Geburt ist eine günstige, ihr wird dadurch zudem der später sonst notwendig werdende Kaiserschnitt erspart. Dass aber überhaupt in solchen Fällen die künstliche Frühgeburt gemacht werden sollte, bloss im Hinblick auf die später notwendig werdende Sectio caesarea, verbietet die für diese Kinder schlechte Prognose für den Allgemeinfall.“ — Dass in solchen Fällen die künstliche Frühgeburt gemacht werden sollte, bloss im Hinblick auf die später notwendig werdende Sectio caesarea, hat Löhlein gar nicht gesagt. Er erwähnt nur im Anfang seiner Arbeit, dass ihm Fälle, wo dies geschehen, nicht bekannt seien!

Der Löhleinsche Fall gilt als Musterbeispiel für die Behand-

Digitized by Google

lung der Schwangerschaft bei operabelem Mastdarmkrebs mit zwei Einschränkungen. Einmal bei sehr gering entwickeltem Karcinom braucht, wie oben erwähnt, die Schwangerschaft nicht unterbrochen zu werden. Zweitens wäre es denkbar, dass ein noch operabeles Karcinom durch seine Ausdehnung das Durchtreten eines frühreifen lebenden Kindes verhinderte. Ein faustgrosses Karcinom kann noch operabel sein, wenn es nur beweglich ist, namentlich bei tiefem Sitz. Ein solches Karcinom wird aber den Durchtritt des unverletzten Kopfes eines lebensfähigen Kindes unmöglich machen. Dann würde statt der künstlichen Frühgeburt der Kaiserschnitt in der Schwangerschaft angezeigt sein. Der Kaiserschnitt von geübter Hand und unter günstigen Verhältnissen ausgeführt, bietet wenigstens nach unseren Erfahrungen keine wesentlich schlechtere Vorhersage als die künstliche Frühgeburt, und die Entfernung des Krebses braucht wegen der Wundheilung kaum länger hinausgeschoben zu werden, da einerseits der Eintritt von Wehen bei der künstlichen Frühgeburt mitunter mehrere Tage auf sich warten lässt, andererseits die völlige Wundheilung nach der Sectio nicht abgewartet zu werden braucht.

Beide Fälle sind zwar m. W. noch nicht beobachtet, aber wohl denkbar. Ich kann Holländers Behauptung (S. 162): „ . . Die so günstigen Blutverhältnisse, wie sie die Gravidität für das Becken schafft, wirken zwar für das Wachsen des bereits bestehenden Karcinoms förderlich, machen aber den Boden zur Entstehung eines solchen unfruchtbar“ nicht beistimmen. Weshalb soll denn in der Schwangerschaft nicht gerade so gut ein Rektumkarcinom entstehen können, wie ein Uteruskarcinom? Dass das Rektumkarcinom in der Schwangerschaft so selten angetroffen wird, ist wohl auf andere Ursachen zurückzuführen, einmal darauf, dass diese Neubildung überhaupt bei Frauen viel seltener auftritt als bei Männern, und dass sie auch bei jenen vorzugsweise das höhere Alter befällt.

Die Vereinigung von Schwangerschaft mit operabelem Mastdarmkrebs ist nach den vorliegenden Beobachtungen seltener, als diejenige mit nicht mehr operabelem. Dazu wirkt sicher auch der Umstand mit, dass die Frauen die Beschwerden, die ihnen jene Neubildung verursacht, aus der bestehenden Schwangerschaft herzuleiten geneigt sind. So war es ja auch in unserem Falle.

Für die Behandlung bei inoperablem Krebs ist ausschlaggebend, ob das Kind lebt.

Bei lebendem Kind wird man für dieses möglichst günstige

Digitized by Google

Bedingungen zu schaffen suchen, und diese Bedingungen sind natürlich um so günstiger, je näher die Schwangerschaft ihrem regelrechten Ende ist. Deshalb kann auch von der künstlichen Frühgeburt keine Rede sein. Es wird hier wohl meist nichts anderes übrig bleiben als der Kaiserschnitt, denn ein nicht mehr operables Mastdarmkarcinom ist jedenfalls immer so gross, dass es den Durchtritt eines annähernd reifen lebenden Kindes nicht gestattet. Ich sage eines annähernd reifen, denn es scheint in der That, dass bei Rektumkarcinom die Schwangerschaft meist nicht bis zum regelrechten Ende gelangt, dass also die Kinder die völlige Reife nicht erreichen. Es wäre ja auch leicht verständlich, dass ein Tumor, der die nervösen Gebilde des Beckens drückt und reizt, vorzeitig Wehen hervorruft. Holländer fasst die Beobachtung, dass die bei Mastdarmkrebs geborenen Kinder meist geringeres Gewicht und geringere Grösse haben, anders auf. Er zieht hieraus den Schluss (S. 164), dass „ein ausgetragenes Kind einer an Mastdarmkrebs leidenden Frau nicht das Durchschnittsmass an Länge und Gewicht“ erreiche. Diese Auffassung wird allerdings nicht begründet, und ich halte sie auch für unrichtig. Im allgemeinen berechnen wir doch das Alter der Frucht aus der Länge und dem Gewicht, und wenn keine anderen Angaben über die Beschaffenheit des Kindes hinsichtlich seiner Reife gemacht sind, so wüsste ich nicht, wonach man die Reifezeit berechnen wollte. Das Ausbleiben der Regel ist doch zu einer einigermassen sicheren Bestimmung nicht zu verwerten. Andere Anhaltspunkte sind aber in den von Holländer angeführten Fällen nicht gegeben.

Ist das Kind sicher abgestorben, so lautet die Forderung: so schonend für die Mutter als möglich entbinden. Der Kaiserschnitt kommt hier nur dann in Betracht, wenn er unbedingt angezeigt ist.

Über die Grenzen der „unbedingten Anzeige“ für den Kaiserschnitt gehen die Ansichten der Autoren etwas auseinander. Einzelne, wie Ahlfeld und Zweifel, weisen der unbedingten Anzeige nur die Fälle zu, in denen eine Geburt per vias naturales schlechterdings unmöglich ist. Diese Auffassung vertritt Holländer. Die anderen[1]) (Spiegelberg-Wiener, Veit [Schröder], Martin, Runge, anscheinend auch v. Winckel und Fehling [Peter Müller]) ziehen die Grenzen für die unbedingte Anzeige weiter und dehnen sie auch über die Fälle aus, in

[1]) Kaltenbach bespricht in seinem Lehrbuch beide Auffassungen ohne selbst dazu Stellung zu nehmen.

Digitized by Google

denen zwar eine Geburt per vias naturales allenfalls möglich, aber bei den vorliegenden Verhältnissen für die Mutter gefährlicher erscheint als der Kaiserschnitt. Diese Auffassung scheint mir die glücklichere zu sein, und danach wäre es wohl richtiger, den W. A. Freundschen Fall, wie den unseren zu den Kaiserschnitten aus unbedingter Anzeige zu zählen.

Von geringerer Bedeutung, als die bisher angeführten Erwägungen sind für uns die technischen Fragen des Kaiserschnittes. Es wäre zunächst zu entscheiden, welche Art des Kaiserschnittes man wählen will. Da eine spätere Schwangerschaft nicht in Betracht kommt, so ist es an und für sich gleichgültig, ob man nach Porro oder Sänger operiert. Die Porrosche Operation, wenn nicht die Totalexstirpation nach W. A. Freund, wird man bevorzugen, wenn eine Infektion der Uterushöhle schon vorhanden oder zu befürchten ist. In allen anderen Fällen wird die Entscheidung lediglich davon abhängen, auf welche Weise man am schnellsten und sichersten die Operation ausführt. Darüber fehlt mir allerdings die praktische Erfahrung, da ich eine Porrooperation überhaupt noch nicht gesehen habe. Im allgemeinen scheint mir wohl der erhaltende Kaiserschnitt den Vorzug zu verdienen. Ich habe als Assistent von W. A. Freund in Strassburg einen Kaiserschnitt nach Sänger unter Assistenz von Dr. Ries in 20 Minuten — vom ersten Schnitt bis zur letzten Nadel — ausgeführt und bei dem jetzt veröffentlichten, unter Assistenz von Dr. Butters, Assistent an der chir. Klinik, etwa dieselbe Zeit gebraucht. Ein Beweis, dass auch ein wenig geübter Operateur diese Operation in kurzer Zeit vollenden kann. Bei intraperitonealer Stielversorgung wird die Amputation nach Porro mindestens ebenso lange dauern, bei extraperitonealer Stielversorgung ist für die Zeitdauer massgebend die Art und Weise, wie man den Stumpf befestigt. Wenn man, wie Jordan, im unteren Wundwinkel peritoneales Bauchfell und Stumpf in eine Drahtklammer[1]) fasst, wird man allerdings am schnellsten fertig werden. Inwieweit die extraperitoneale Stielversorgung Unbequemlichkeiten verursacht, muss ich dahingestellt sein lassen.

Die Zahl der Schnittführungen, die für die Sectio caesarea bis jetzt angewandt wurden, ist eine ziemlich grosse. Nach den

[1]) I pulled the uterus outside the abdomen and applied Lawson Tait's clamp with wire, and tightened it; before doing so I enclosed in the wire of the clamp the parietal peritoneum, according to the new method which Mr. John W. Taylor devised . . . .

Digitized by Google

heute vorliegenden Erfahrungen wird es sich im wesentlichen darum handeln, ob man die von Sänger geübte und vielfach erprobte Schnittführung einhalten oder die von Fritsch vorgeschlagene Abänderung, den queren Fundalschnitt vorziehen soll.

Seit der Veröffentlichung von Fritsch im Mai 1897 haben ausser Everke, der den queren Fundalschnitt als Erster ausführte, ihn aber wieder verworfen hat, eine ganze Reihe von Autoren (Braun, Schröder, Johannovsky, Winkler, Kirchhoff, Knauer, Hain, Siedentopf, Clemenz, Heidenhain, Frank, Riedinger, Horn, Steinthal, v. Braun-Fernwald, Siebourg, Reyinga, Hink, Halban, Schaller, Trinks,[1]) Döderlein[1]) ihre Erfahrungen und Ansichten über den queren Fundalschnitt veröffentlicht.

Die überwiegende Mehrzahl dieser Autoren hat sich für den queren Fundalschnitt ausgesprochen. Ich möchte das ausdrücklich hervorheben, weil man nach den Verhandlungen der letzten Naturforscherversammlung in Düsseldorf leicht die gegenteilige Ansicht gewinnen könnte. Dass man auf jenem Kongress dem queren Fundalschnitt anscheinend ablehnend gegenüberstand, ist wohl im wesentlichen darauf zurückzuführen, dass gerade zwei Gegner dieser Schnittführung die Berichterstattung übernommen hatten, während die meisten übrigen Teilnehmer zum Teil aus Mangel an eigenen Erfahrungen, vor allem aber wohl aus dem Grunde sich an der Besprechung wenig beteiligten, weil sie der Frage nur eine untergeordnete Bedeutung beimassen, nachdem einmal das Grundsätzliche dieser Frage durch Sänger aufs Glänzendste gelöst war. Indessen, man kann auch in einem wohlgebauten und festgefügten Hause noch manche Verbesserung vornehmen und insofern scheint mir ein näheres Eingehen auf die Fritschsche Abänderung wohl am Platze.

Die vielen Gründe pro et contra will ich nicht noch einmal wiederholen, sondern ich will nur die Hauptpunkte herausgreifen, die sich aus den vielfachen Erörterungen in den Zeitschriften als der eigentliche Kern herausschälen. Es sind dies:

---

[1]) Ich habe die Angaben in der Arbeit von Trinks, die im vorigen Heft dieser Zeitschrift erschienen ist, noch nachträglich verwendet. In dieser Arbeit sind die bisher gemachten queren Fundalschnitte in einer Tafel übersichtlich zusammengestellt. Hinzuzufügen sind die Fälle, die von Reyinga, Hinck, Halban, Schaller veröffentlicht sind. Der Name Hain ist in der Tafel und der Litteratur in Hahn verdruckt.

Digitized by Google

1. Die Leichtigkeit der Entwickelung des Kindes;
2. Die Blutung;
3. Die Wundheilung.

Dass die Entwickelung des Kindes aus dem Fundus heraus eine leichte ist, wird fast allgemein zugegeben. Schwierigkeiten entstanden in dem Falle von Steinthal, doch waren diese durch die Myomatose des Uterus bedingt. Ferner hat Schaller, auf der vorjährigen Naturforscherversammlung in Düsseldorf auf Grund einer Beobachtung in der Hallischen Klinik die Vermutung ausgesprochen, dass bei Beckenendlagen die Entwickelung des Kopfes Schwierigkeiten bereiten würde. Ich glaube nicht, dass dieses Bedenken Schallers berechtigt ist. Wenn man den Schnitt von vornherein genügend gross anlegt, muss doch der Kopf, auch wenn er etwas seitlich steht, unschwer sich hindurchpressen lassen. Bei dem queren Fundalschnitt, den v. Braun-Fernwald bei Beckenendlage machte, verursachte der Durchtritt des Kopfes keinerlei Schwierigkeit.

In unserem Fall war die Entwickelung des Kindes ebenfalls eine leichte. Aber auch beim Medianschnitt fand ich sie nicht schwierig, und es ist auch nicht einzusehen, weshalb die Entwickelung des Kindes durch den Medianschnitt bei einfachen Verhältnissen Schwierigkeiten bereiten sollte. Ich glaube deshalb, dass es von diesem Gesichtspunkte aus gleichgültig ist, ob man vorn median oder quer durch den Fundus schneidet, obwohl die Mehrzahl der Autoren die Leichtigkeit der Entwickelung bei dieser Schnittführung rühmt.

Bedeutend weniger Übereinstimmung herrscht über die Blutung unmittelbar nach dem Schnitt und später bis zur Vollendung der Naht. Von vornherein sollte man ja mit Fritsch annehmen, dass die Blutung geringer sein müsste wegen des im allgemeinen mehr queren Verlaufs der fundalen Blutgefässe. Die Zeichnungen Nagels bringen ebenfalls sehr deutlich den queren Verlauf, wenigstens der oberflächlichen Gefässe zum Ausdruck. Indessen stellen sich die bisher gemachten Erfahrungen doch etwas anders. Braun, Everke, Frank, Horn[1]), Hain, Halban fanden nicht unbeträchtliche Blutung, in einzelnen Fällen Hink und Riedinger. Bemerkenswert ist vor allem, dass Hink in einem Falle am nachher ent-

[1]) Hier könnte die Blutung allerdings auf die elastische Umschnürung zurückgeführt werden.

Digitized by Google

fernten Uterus die Gefässe durch den Fundusschnitt quergetroffen fand. Ich meinerseits fand die Blutung beim queren Schnitt nicht geringer als beim medianen, und sie stand auch nicht nach Versorgung der Tubenecken, sondern erst nach vollendeter Uterusnaht.

Aus alledem geht wenigstens das hervor, dass von dieser Schnittführung allein die Blutung nicht abhängt, vielleicht sogar zum geringsten Teil. Die Blutung scheint in erster Linie abhängig von der mehr oder weniger guten Kontraktions- und Retraktionsfähigkeit des Uterus und von dem Sitz der Placenta.

Den Gefahren der Atonie begegnet man am besten dadurch, dass man womöglich dann erst operiert, wenn eine gute Wehenthätigkeit sich eingestellt hat, und dass man die Schlauchumschnürung der Cervix vermeidet, beides Massnahmen, deren Wichtigkeit oft betont ist und fast allgemein berücksichtigt wird.[1]) Sehr vorteilhaft für die Zusammenziehung des Uterus wirken Ergotingaben, die unmittelbar vor der Operation eingespritzt sind.[2])

Die Blutung, die durch den Sitz der Placenta bedingt wird, ist im wesentlichen diejenige, welche durch unmittelbare Verletzung der Placentarstelle gesetzt wird. Über die Bedeutung dieses Vorganges hört man sehr verschiedene Ansichten. Mehrfach haben erfahrene Operateure geäussert, dass es ganz gleichgültig sei, ob der Schnitt die Placenta treffe oder nicht. Ich fasse dies in dem Sinne auf, dass die so entstehende stärkere Blutung von einem erfahrenen Operateur stets sicher beherrscht wird. Gerade der Kaiserschnitt aber muss gelegentlich auch von einem minder Geübten ausgeführt werden, und hier kann es denn, wenn auch nicht zur Verblutung, so doch immer zu einer stärkeren Blutung kommen als nötig, zu einer Blutung, die für die Gesundheit der Frau nachteilige Folgen hat. Zweifellos ist ein schwerer Blutverlust bei irgend welcher Operation auch ohne unmittelbare Lebensgefahr für die Kranke nicht gleichgültig. Die langdauernden Anämien, die sich nicht selten anschliessen, sieht freilich der Gynaekologe meist nicht, desto mehr der innere Kliniker und der praktische Arzt.

Diese Erwägungen sind es jedenfalls, die andere Forscher veranlassten, auf die Verletzung der Placenta Rücksicht zu nehmen. Wenn ein Operateur von so hervorragender Erfahrung, wie Olshausen, seine Schnittführung nach der Lage der Placenta richtet,

[1]) Einige Operateure, wie Leopold und Sippel, halten die elastische Umschnürung der Cervix für belanglos für atonische Blutung.

[2]) Vorausgesetzt, dass man ein gutes Ergotinpräparat zur Verfügung hat.

Digitized by Google

so wird der weniger Erfahrene um so mehr auf diese Verhältnisse achten müssen.

Ich glaube nun, dass wir durch den queren Fundalschnitt in den Stand gesetzt sind, in der weitaus grössten Mehrzahl der Fälle eine Verletzung der Placenta zu vermeiden.

Frank behauptete, dass beim queren Fundalschnitt die Placenta meistens getroffen würde. Das dürfte wohl auf einem Irrtum beruhen. In den bis jetzt veröffentlichten 39 Fällen von querem Fundalschnitt ist eine Verletzung der Placenta 11 mal (darunter 3 mal eine Randverletzung) vermerkt, und man kann wohl annehmen, dass dieses Vorkommnis jedesmal erwähnt worden ist. Das wäre also in etwas mehr als $^1/_4$ der Fälle, also schon an und für sich seltener als beim vorderen Medianschnitt. Man kann aber die Häufigkeit der Placentarverletzung noch erheblich herabsetzen.

Es darf als feststehend gelten, dass die eigentliche Fundusplacenta sehr selten vorkommt. Ahlfeld und ich haben eine reine Fundusplacenta bei unseren Untersuchungen niemals beobachtet, auch Gusserow nicht bei seinen Sektionsprotokollen. Wir fanden übereinstimmend die Placenta vorzugsweise auf der vorderen oder hinteren Fläche sitzend. Verhältnismässig selten geht die Placenta über den Funduskamm hinüber. Nach meinen Untersuchungen am aufgeblähten Eisack ist das Übergreifen über den Kamm etwas seltener bei vorderem Sitz als bei hinterem (vgl. die Tafel auf S. 301 im I. Bd. dieser Zeitschrift). Demgemäss wird der gerade über den Kamm laufende quere Fundalschnitt bei vorderem Placentarsitz nur selten die Placenta treffen. Bei hinterem Sitz wird man dieselbe naturgemäss durch den vorderen Medianschnitt am besten vermeiden.

Es käme also nur darauf an, den Placentarsitz vorher zu bestimmen. Dass dies in vielen Fällen möglich ist, darf als feststehend gelten. Der zuerst von Bayer und von Leopold aufgestellte Satz, dass zwischen Ligamentansatz und Placentarstelle ein bestimmtes Verhältnis besteht, in der Weise, dass bei vorderem Ligamentansatz die Placenta hinten, vorn dagegen bei hinterem Ligamentansatz entwickelt ist, ist durch verschiedene Untersucher mit geringen Einschränkungen bestätigt worden. Wenn ich auch daran festhalte, dass die Häufigkeit dieses Zusammenhanges von Leopold, Palm, Lindström entschieden überschätzt ist, so konnten doch meine Untersuchungen bestätigen, dass wenigstens in

Digitized by Google

vielen Fällen der Placentarsitz aus dem Verlauf der Ligamenta rotunda sich bestimmen lässt.

Es ist bei einiger Übung nicht schwer, die Ligamenta rotunda durchzufühlen, besonders wenn man etwas oberhalb des Leistenkanals mit dem Aufsuchen beginnt. Sollte dies nicht gelingen, so muss ja nach der Eröffnung der Bauchhöhle der Verlauf der Bänder alsbald klar werden.

Auf diese Erwägungen gestützt, möchte ich zur Vermeidung einer Placentaverletzung folgenden Vorschlag machen:

Liegen die Ligamenta rotunda ausgesprochen vorn, so wählt man den vorderen Medianschnitt, in allen anderen Fällen den queren Fundalschnitt.[1])

Man wird dabei zuweilen in eine Tubeneckenplacenta gelangen, deren vorherige Erkennung ich im Gegensatz zu Bayer für schwierig, meistens unmöglich halte. In eine solche, centrale oder laterale, kann man sowohl beim medianen, wie beim queren Schnitt geraten. Aber einerseits trifft in solchen Fällen der Schnitt die Placenta immer nur teilweise, andererseits sind die Tubeneckenplacenten an und für sich seltener.

Nicht weniger wie die Blutung hat die Wundheilung nach dem queren Fundalschnitt zu lebhaften Erörterungen geführt. Diese Erörterungen waren vorwiegend theoretische, da unzweideutige praktische Erfahrungen meist nicht vorlagen. Namentlich die Frage, ob und in welcher Weise sich am Fundus peritoneale Verwachsungen bilden, ob solchen Verwachsungen des Uterus mit dem Darm und anderen Organen eine schädliche Einwirkung auf den Organismus zuzuschreiben sei, diese Fragen konnten durch thatsächliche Belege nicht entschieden werden. Denn die beiden einzigen Fälle, die zur Sektion kamen, waren an akuter Sepsis zu Grunde gegangen und deshalb zur Beantwortung dieser Frage nicht heranzuziehen. Da wäre nun gerade unser Fall, bei welchem nicht ganz zwei Monate nach der Operation der Tod durch Erschöpfung eintrat, in hervorragendem Masse geeignet gewesen, über die später eintretenden Fundusverwachsungen Aufschluss zu geben — wenn nicht leider die Wundheilung durch einen intraperitonealen Abscess

[1]) Der jüngst gemachte Vorschlag Sippels, zur Vermeidung einer Placentarverletzung je nach dem Ligamentverlauf vorn oder hinten median einzuschneiden, erscheint mir deshalb weniger sicher, weil nach meinen Erfahrungen bei mehr seitlichem Verlauf der Ligamente die Bestimmung des Placentarsitzes Schwierigkeiten bereitet.

Digitized by Google

beeinträchtigt worden wäre. Ich kann deshalb den Fall für die normale Wundheilung nicht heranziehen. Aber nach einer anderen Richtung hin bietet er ein um so grösseres Interesse. Er widerlegt nämlich die Befürchtung Everkes und Franks, dass Störungen der Wundheilung, Abscessbildung in der Funduswunde zum Durchbruch in die Bauchhöhle und septischer Peritonitis führe. Jedenfalls braucht das nicht der Fall zu sein, und es erscheint nicht nur nach der hier vorliegenden Erfahrung, sondern auch von der Erwägung aus, dass der Uterus im Puerperium in starker Anteflexion liegt,[1]) als das Naturgemässe, dass beim Fundusschnitt wie beim medianen der Uteruskörper mit der vorderen Bauchwand verwächst, und dass schon aus diesem Grunde eine Abscessbildung bei jenem nicht mehr zu fürchten ist als bei diesem. Jedenfalls kann man, so lange keine gegenteiligen Erfahrungen vorliegen, von diesem Standpunkte aus den Fundalschnitt nicht verwerfen.

Auch der andere Einwand Everkes, dass durch die seitlichen Nähte an den Tubenecken die Blutzufuhr derart gehemmt werde, dass das nicht genügend ernährte Gewebe der Nekrose anheimfalle, darf durch die vorliegenden, vielfachen Erfahrungen von glatter Heilung als widerlegt gelten. Diese Annahme wäre auch von vornherein unwahrscheinlich, da ja gerade während der Schwangerschaft der Uterus von allen Seiten so überreich mit Blut versorgt ist.

Wie sich die sekundären Verwachsungen, die der quere Fundalschnitt bedingt, gestalten, darüber liegen, wie schon erwähnt, noch keine Beobachtungen an der Leiche vor. Nach den reichen Erfahrungen aber, die wir ceteris paribus bei Myomenukleationen gemacht haben, und die ganz ähnliche Wundverhältnisse darbieten, sind wir zu dem Schlusse berechtigt, dass irgend welche ernstere Störungen durch solche Verwachsungen nicht zu erwarten sind.

Es erscheint demnach für die Wundheilung ziemlich gleichgültig, wo der Schnitt bei der Sectio caesarea angelegt wird. Das wichtigste und ausschlaggebende ist eben die sorgfältige Nahtlegung, deren Einführung wir Sänger verdanken.

[1]) Es liegt also auch beim queren Fundalschnitt die Uteruswunde der Bauchdeckenwunde an, wie ich Trinks (S. 458) gegenüber hervorheben möchte.

Digitized by Google

Zusammenstellung der bisher veröffentlichten Fälle von Kaiserschnitt bei Mastdarmkrebs.

Operateur	Zeit	Quelle	Befund	Operationsverfahren	Ausgang für Mutter	Ausgang für Kind
Kaltenbach	16. II. 1878	Zeitschr. f. G. u. G., Bd. 4, S. 191	Grosses Rektumkarc. Unbedingte Anzeige	Vorderer Medianschnitt. 15 Seidennähte	† nach 6 T. an Peritonitis	faultot
Polk	1888	Frommels J. B. Bd. 2, S. 284	Carcinoma recti, vaginae, natum	erhaltend (Sänger)	† nach 24 Std.	lebend
W. A. Freund	13. VII. 1891	Archiv f. G., Bd. 44, S. 149	In die Scheide durchgebrochenes Rektumkarcinom	„	geheilt	„
Zweifel	6. VII. 1892	Frommels J. B.[1]) Bd. 6, S. 372	Ausgedehntes Rektumkarcinom. Unbedingte Anzeige $40^{0}4$ intra partum	entfernend intraperitoneal	† nach 48 Std.	†
Jordan	14. XII. 1893	Brit. Med. Journ. 1894, I, S. 299	Orangegrosses Rektumkarc.	entfernend extraperitoneal	geheilt	† nach wenigen Min.
W. Duncan	22. XI. 1894	Lancet 1895, I, S. 405.	Grosses Rektumkarc. Vor $1^{1}/_{2}$ J. Colotomie	erhaltend	„	lebend
Holzapfel	18. IV. 1898	Beitr. z. G. u. G. Bd. 2, S. 59	Faustgrosses Rektumkarc. Unbedingte Anzeige	„	„	„ nach 3 Woch. † an Lebensschwäche

[1]) Diese Angaben entstammen einer Mitteilung des Herrn Prof. Zweifel an Herrn Prof. Sänger, der die Liebenswürdigkeit hatte, mich hierüber zu unterrichten.

Digitized by Google

Benutzte Litteratur.

G. Braun: Sectio caesarea mit querem Fundalschnitt nach Fritsch. Vortr. in der geb. gyn. Ges. zu Wien. Ref. Centralbl. f. Gyn. 1897, Nr. 45, S. 1351.

v. Braun-Fernwald: Wiederholter Kaiserschnitt in einem Falle hochgradiger Spondylolisthesis. Centralbl. f. Gyn. 1898, Nr. 19, S. 489.

Clemenz: Sectio caesarea conservativa mit querem Fundalschnitt nach Fritsch (wegen Carcinoma). Centralbl. f. Gyn. 1898, Nr. 10, S. 249.

W. Duncan: Cancer of rectum; inguinal colotomy; pregnancy; Caesarean section; recovery. Lancet 1895, I, Nr. 3729, S. 405.

Everke: Über die Anlegung des Uterusschnittes bei Sectio caesarea. Monatsschr. f. Geb. u. Gyn. 1897, Bd. VI, S. 45.

Derselbe: Einiges über Sectio caesarea. Münch. med. Woch. 1898, Nr. 21, S. 661.

Derselbe: Über Kaiserschnitt. 70. Vers. deutsch. Nat. u. Arzte zu Düsseldorf 1898. — Ref. Centr. f. Gyn. 1898, Nr. 41, S. 1106 u. Monatsschr. f. Geb. u. Gyn. 1898, Bd. VIII, S. 438.

Frank: Schnittführung bei Sectio caesarea. Sitzung d. Ges. f. Geb. u. Gyn. zu Köln a. Rh. am 16. XII. 97. — Ref. Centralbl. f. Gyn. 1898, Nr. 24, S. 646.

Derselbe: Schnittführung bei Kaiserschnitt. 70. Vers. deutsch. Nat. u. Ärzte 1898 zu Düsseldorf. — Ref. Centralbl. f. Gyn. 1898, Nr. 41, S. 1105 u. Monatsschr. f. Geb. u. Gyn. 1898, Bd. VIII, S. 437.

Fritsch: Ein neuer Schnitt bei der Sectio caesarea. — Centralbl. f. Gyn. 1897, Nr. 20, S. 561.

Hain: Ein Fall von Sectio caesarea conservativa mit dem Fundalschnitt nach Fritsch. — Wiener klin. Woch. 1897, Nr. 52, S. 1142.

Halban: Über die Verbindung des queren Fundalschnitts mit Resektion der Tuben. — Centralbl. f. Gyn. 1898, Nr. 31, S. 815.

Hauser: Das Cylinderepithelkarcinom des Magens und des Dickdarms. — Jena 1890.

Heidenhain: Zwei konservative Kaiserschnitte mit querem Fundalschnitt wegen osteomalacischer Beckenenge. — Centralbl. f. Gyn. 1898, Nr. 24, S. 633.

Hink: Demonstration in der Sitzung der geb. gyn. Ges. in Wien am 19. IV. 98. — Centralbl. f. Gyn. 1898, Nr. 27, S. 725.

Holländer: Über die vom Mastdarm ausgehenden Geburtsstörungen. — Archiv f. Gyn. 1893, Bd. 44, S. 149.

Holzapfel: Über den Placentarsitz. — Beitr. z. Geb. u. Gyn. Bd. I, S. 286.

Horn: Ausführung eines queren Fundalschnitts in der Sitzung der Ges. f. Geb. u. Gyn. zu Köln a. Rh. am 16. XII. 97. — Centralbl. f. Gyn. 1898, Nr. 24, S. 648.

Johannovsky: Über die verschiedenen Uterusschnittmethoden bei der konservativen Sectio caesarea. — Monatsschr. f. Geb. u. Gyn. 1897. Bd. VI, S. 354.

Digitized by Google

Jordan: A successful case of Porro's operation for cancer of the rectum. — Brit. Med. Journ. 1894, I, Nr. 1728, S. 299.

Kaltenbach: Sectio caesarea wegen Carcinom des Rektums. — Zeitschr. f. Geb. u. Gyn. 1879, Bd. 4, S. 191.

Kirchhoff: Kaiserschnitt mit Schnittführung nach Fritsch. — Deutsche med. Woch. 1897. Nr. 39, S. 629.

Knauer: Der Fritsch'sche quere Fundalschnitt bei Sectio caesarea conservativa. — Wiener klin. Woch. 1897, Nr. 49, S. 1077.

Kürsteiner: Beitrag zur Kasuistik der Beckengeschwülste in geburtshilflicher Beziehung. — I.-D. Zürich, 1863.

Löhlein: Carcinoma recti als Indikation für die künstliche Frühgeburt und als Ursache einer Puerperalfieber-Endemie. — Zeitsch. f. Geb. u. Gyn. 1890, Bd. 18, S. 69.

P. Müller: Über den Fundalschnitt bei der Sectio caesarea. — Centralbl. f. Gyn. 1898, Nr. 9, S. 225.

Nagel: Beitrag zur Anatomie der weiblichen Beckenorgane. — Archiv f. Gyn. 1897, Bd. 53, S. 557.

Olshausen: Über den Kaiserschnitt und seine Indikation bei Beckenverengerung. — Zeitschr. f. Geb. u. Gyn. 1898, Bd. 37, S. 588.

Reyinga: Sectio caesarea mit querem Fundalschnitt. — Nederl. Tijdschr. v. Geneeskunde. 1898, Nr. 1. Ref. Centralbl. f. Gyn. 1898, Nr. 29, S. 778.

Riedinger: Zwei Fälle von Fundalschnitt bei Sectio caesarea conservativa. Centralbl. f. Gyn. 1898, Nr. 29, S. 761.

Sänger: Zur Rehabilitierung des klassischen Kaiserschnittes. — Archiv f. Gyn. 1882, Bd. 19, S. 370.

Derselbe: Kaiserschnitt v. Polk. Tafel in Frommels Jahresbericht. Bd. II, S. 284.

Derselbe: Kaiserschnitt v. Zweifel. Ebenda, Bd. VI, S. 372.

Schaller: Besprechung zu dem Vortrag v. Everke: Über Kaiserschnitt. 70. Vers. deutsch. Nat. u. Ärzte 1898 zu Düsseldorf. — Ber. Centralbl. f. Gyn. 1898, Nr. 41, S. 1107 und Monatsschr. f. Geb. u. Gyn. 1898, Bd. VIII, S. 438.

H. Schröder: Noch einmal der quere Fundalschnitt. — Monatsschr. f. Geb. u. Gyn. 1898, Bd. VII, S. 157.

Siebourg: Über vier Fälle von Sectio cäsarea nach Porro bez. mit Totalexstirpation wegen Osteomalacie. Monatsschr. f. Geb. u. Gyn. 1898, Bd. VII, S. 629.

Siedentopf: Ein Fall von Kaiserschnitt mit Eröffnung des Uterus durch queren Fundalschnitt und Totalexstirpation wegen Sepsis. — Centralbl. f. Gyn. 1898, Nr. 4, S. 92.

Sippel: Bemerkungen zur Naht und Schnittführung am Uterus beim Kaiserschnitt (hinterer Längsschnitt). Archiv f. Gyn., Bd. 57, S. 536.

Steinthal: Ein Fall von Kaiserschnitt nach Fritsch bei Uterusmyom. — Centralbl. f. Gyn. 1898, Nr. 14, S. 345.

Trinks: Neuere Kaiserschnittfragen: Fundalschnitt, Kastration oder Porro bei Osteomalacie. Beitr. z. Geb. und Gyn., Bd. I. S. 449.

Winkler: Über den Fundalschnitt bei Sectio caesarea nach Heinrich Fritsch. — Correspondenzbl. Deutsch. Arzte, 1897, Nr. 9. Ber. Centralbl. f. Gyn. 1898, Nr. 4, S. 107.

Digitized by Google

Aus der Frauenklinik der Universität Halle a. S.

Über Eierstockstuberkulose.

Von

Dr. med. Urfey. Volontärarzt.

Mit 3 Textabbildungen.

Während man früher das Vorkommen der Tuberkulose in den Eierstöcken leugnete, hat man dieselbe in den letzten Jahren häufiger beschrieben, so dass sogar Wolff 145 derartige Fälle zusammenstellen konnte, bei denen allerdings die Diagnose nur in der Minderzahl durch das Mikroskop bewiesen war. Immerhin ist die Zahl der eingehend beschriebenen Fälle noch so klein, dass uns die Veröffentlichung der nachstehenden gerechtfertigt erscheint.

Anamnese: Die 25jährige Arbeiterfrau Valeska R., J.-No. 354 1897/98, stammt aus gesunder Familie und will selbst bis zum 20. Lebensjahre nie krank gewesen sein. In dem erwähnten Jahre will sie eine „Blinddarm- und Bauchfellentzündung" durchgemacht haben.

Die Menses treten seit dem 16. Jahre regelmässig alle 4 Wochen ein und dauern 6 Tage ohne nennenswerte Beschwerden. Seit $3^1/_2$ Jahren ist Pat. steril verheiratet. Seit ungefähr einem Vierteljahr klagt Pat. über Schmerzen im Unterleib, besonders rechts, sowie im Kreuz. Dieselben treten besonders beim Gehen auf, lassen in der Ruhe fast völlig nach. Daneben besteht geringer weisslicher Ausfluss. Stuhlgang erfolgt regelmässig und ohne Beschwerden, desgleichen die Urinentleerung. Patientin kommt aus eigenem Antrieb zur Klink, da die Schmerzen sie beunruhigen und der bisherige Arzt ihr nach seiner eigenen Erklärung nicht helfen könne.

Befund 3. II. 98. Die Patientin ist kräftig gebaut und in gutem Ernährungszustande. An Herz und Lungen sind keinerlei krankhafte Veränderungen nachweisbar. Ödeme sind nicht vorhanden. Der Urin ist frei von Eiweiss, Zucker und geformten Elementen.

Digitized by Google

Introitus und Vagina sind eng, die Portio steht in der Führungslinie, ist 2 cm lang, konisch, mit grübchenförmigem Muttermund. Der Uteruskörper ist nach links verlagert und mässig retrovertiert. Rechts von ihm fühlt man einen apfelgrossen, unbeweglichen, wenig empfindlichen Tumor. Die rechte Douglasfalte ist sehr straff, jedoch wenig empfindlich. Die linken Adnexe erscheinen frei. Es wurde hiernach ein rechtsseitiger Ovarialtumor angenommen und dessen Entfernung durch die Laparotomie wegen der starken Beschwerden beschlossen.

Bei der am 8. II. 98 vorgenommenen Operation fand sich der Uterus stark nach links verlagert, rechts von ihm ein gänseeigrosser allseitig verwachsener Tumor, von dem nach vorn zur Blase sowie nach oben zum Dünndarm hin zahlreiche derbe Adhäsionen verliefen, die zum Teil stumpf, teilweise auch scharf getrennt wurden. Bei der Enukleation des sich tief nach rechts abwärts in den Douglas erstreckenden Tumors platzt derselbe und entleert eine sanguinolente Flüssigkeit. Jetzt lassen sich die rechten Adnexe leicht stielen und werden in typischer Weise abgebunden; der Adnexstumpf wird mit Peritoneum überkleidet, desgl. werden einige Peritonealnähte an die adhärent gewesenen Dünndarmschlinge angelegt. Die linken Adnexe erscheinen normal und verbleiben deshalb. Schluss der Bauchhöhle in der an hiesiger Klinik üblichen Weise.

Während der folgenden 12 Tage traten mehrfache durch ein kleines Stumpfexsudat hervorgerufene Fiebersteigerungen ein, von da ab war aber der Verlauf ein normaler, so dass die Patientin am 27. II. als geheilt entlassen werden konnte.

Makroskopischer Befund: Die rechte Tube ist über bleistiftdick und mehrfach gewunden. In der Mitte des Verlaufs ist die im allgemeinen etwa 3—4 mm dicke Wand geborsten. Die Innenfläche ist mit krümelig-gelblichen Massen bedeckt.

Das Ovarium zeigt auf dem Durchschnitt eine Anzahl bis erbsengrosser mit klarer dünner Flüssigkeit erfüllter Cystchen, ausserdem aber eine haselnussgrosse durch eine etwa 0,4 cm dicke starre Wand deutlich von der Umgebung abgegrenzte Höhle mit gelblich käsigem Inhalt. Die Präparate wurden in Alkohol von steigender Konzentration gehärtet und in Paraffin eingebettet. Zur Färbung wurde Hämatoxylin-Eosin, mehrfach auch das van Gieson-sche Farbgemisch, zur Bacillenfärbung die Ziehl-Neelsen'sche Methode benützt, daneben die von Ehrlich und Israel.

Digitized by Google

Ergebnisse der mikroskopischen Untersuchung:

Ovarium: Das Keimepithel fehlt vollständig, statt dessen ist die Albuginea mit einer ziemlich dicken, fast homogenen, wenig Kerne führenden schwartigen Masse bedeckt. In der Rindenschicht sieht man verhältnismässig spärliche Follikel. Ein Teil derselben zeigt normales Epithel sowie ein deutliches, gut erhaltenes Ei. Die meisten Follikel bieten dagegen Zeichen beginnender Atresie; das Ovulum fehlt entweder oder wird nur durch eine rundliche helle Masse mit dunklen Körnchen dargestellt. Der grösste Teil der Rindenschicht wird eingenommen von durch die Alkoholhärtung geschrumpften und zusammengefallenen Cystchen mit gefältelter Wand. Dieselben haben einen körnig geronnenen Inhalt und sind von vielfachen Lagen länglich rundlicher Zellen mit deutlichem Protoplasmahof und dunklem Kern ausgekleidet; den peripheren Teil der Wand bilden mehrere Schichten leicht gewellter Bindegewebsfasern mit spindelförmigen Kernen. Der Abscess liegt in der Tiefe der Rindenschicht und besitzt eine deutliche Wand, an der sich zwei Schichten unterscheiden lassen. Gegen das Ovarialstroma wird er abgegrenzt durch cirkulär verlaufendes gefässreiches Bindegewebe. Die peripheren Züge desselben sind parallel und dicht gedrängt, nach innen zu treten die Fasern weiter auseinander, die Gefässe werden hier spärlicher. Die eigentliche Wand besteht aus einem ziemlich lockeren faserigen Maschenwerk, das zahlreich eingestreute kleine Rundzellen und nur in den peripheren Partieen vereinzelte kleine Gefässe enthält. Nach der Abscesshöhle zu verliert dies Gewebe allmählich seine Färbbarkeit, seine einzelnen Bestandteile fliessen ineinander über, und schliesslich bildet es in den innersten Schichten nur noch eine ziemlich gleichmässige, an Hämatoxylinpräparaten mattgraublau gefärbte Masse. In dies Gewebe eingesprengt sieht man zahlreiche rundliche Gebilde von der Grösse eines mittleren Follikels. In ihrer Peripherie ordnet sich das sonst regellos verlaufende Maschenwerk zu cirkulären dichten Zügen und hebt sie so deutlich von der Umgebung ab. Diese Faserzüge entsenden vielfach verästelte Ausläufer nach dem Mittelpunkt der Gebilde, welcher meist durch eine grosse Riesenzelle eingenommen wird. Die Riesenzellen sind ausgezeichnet durch zahlreiche peripher gelegene stark gefärbte länglich-runde Kerne, deren ich in manchen Zellen bis zu 60 gezählt habe, sowie durch ein homogenes oder leicht gekörntes, sich nur schwach färbendes Protoplasma. Sie besitzen meist eine vielzackige Gestalt und hängen mit den Faserausläufern

Digitized by Google

zusammen. Neben diesen Riesenzellen enthalten die runden Gebilde wiederum massenhaft eingestreute Leukocyten, ausserdem aber grössere etwas längliche Zellen mit bläschenförmigem Kern und deutlichem Protoplasmaleib. Die letzteren liegen zumeist scheinbar ohne bestimmte Anordnung, zuweilen macht es jedoch den Eindruck, als wenn sie den Knotenpunkt mehrerer sich kreuzender Fasern bildeten. Nicht immer liegen die Riesenzellen im Innern der beschriebenen Knötchen; häufig finden sie sich auch isoliert in dem faserigen Gewebe; ihre zackigen Enden gehen alsdann ohne weiteres in das Faserwerk über.

Das Stroma in der Umgebung des Abscesses zeigt weiter keine Besonderheiten; höchstens verlaufen die einzelnen Züge noch dichter geschart, als es schon beim normalen Ovarium der Fall ist. Auch die Markschicht bietet keine auffallenden Abnormitäten; die Gefässe; sind zahlreich, ihre Wand ist meist in hyaliner Veränderung begriffen; zuweilen ist die Umgebung eines Gefässes mässig kleinzellig infiltriert. Der Nachweis von Tuberkelbacillen ist mir trotz Anwendung der verschiedensten Methoden (Ziehl-Neelsen, Israel, Ehrlich) nicht gelungen.

Tube: Die Schleimhaut derselben ist völlig zerstört und durch eine dicke Schicht kleinzellig infiltrierten Granulationsgewebes ersetzt. In demselben finden sich zahlreiche typische Tuberkel mit Riesenzellen, ausserdem sind wiederum isolierte Riesenzellen in das Gewebe eingestreut. Nach dem Lumen zu nimmt die Färbbarkeit der Gewebselemente ab; die Struktur wird immer undeutlicher; die innersten Schichten sind völlig verkäst. Die Muscularis ist in ziemlicher Breite erhalten und zeigt nur in den innersten Partieen einige rundliche Haufen epitheloïder Zellen. Weiter nach aussen hin sind weder Granulations- noch Riesenzellen nachzuweisen. An Stelle der Serosa ist die Tube mit einer breiten Lage eines kernarmen Bindegewebes bedeckt, welches keinerlei Spuren einer tuberkulösen Veränderung aufweist. Auch in der Tube habe ich keine Tuberkelbacillen finden können.

Im Ligamentum latum sind die Kapillaren und Lymphgefässe erweitert und von Herden kleinzelliger Infiltration umgeben. Die Lymphgefässe sind meist mit Rundzellen angefüllt, zwischen denen sich vereinzelte grössere epitheloïde Zellen, an einer Stelle auch eine Riesenzelle mit etwa 10—12 wandständigen Kernen zeigt. Als Nebenbefund bietet die Mesosalpinx mehrere zusammengefallene mit einfachem Cylinderepithel ausgekleidete Hohlräume sowie ein

Digitized by Google

Konglomerat vielfach miteinander zusammenhängender drüsenartiger Gänge, deren Wand auf schwach entwickeltem bindegewebigem Grundstock ein einschichtiges hohes Cylinderepithel trägt.

Dass es sich im vorliegenden Falle um Tuberkulose der Tuben und Ovarien handelt, bedarf nach der mikroskopischen Untersuchung keiner langen Auseinandersetzung. Wenn auch die Forschung nach Tuberkelbacillen kein positives Resultat ergab, kann man doch auch ohne diese nach dem Befund von typischen Tuberkeln mit epitheloïden und Riesenzellen mit Sicherheit die Diagnose stellen. Der Nachweis von Tuberkelbacillen ist übrigens auch andern Untersuchern nur in den seltensten Fällen gelungen; so fand Schottländer unter 6 Fällen nur einmal in einer Tube spärliche Bacillen. In den meisten Fällen, wohl auch im unsrigen, dürfte dies aus dem Alter des Prozesses zu erklären sein.

Wenn die Verkäsung solche Fortschritte gemacht hat wie hier, erscheint es gewiss nicht wunderbar, dass die Bacillen untergehen oder wenigstens ihre Färbbarkeit verlieren.

Zu erörtern wäre noch die Art der Infektion. In den meisten Fällen erkranken wohl die Genitalien sekundär, gewöhnlich im Anschluss an die Affektion der Lungen oder des Darmes. Indes mehren sich in den letzten Jahren auch die Veröffentlichungen über primäre Genitaltuberkulose. Mit Sicherheit lässt sich dies ja jedesmal nur durch die Autopsie entscheiden. Allein unsere Patientin hat niemals Symptome seitens der Lungen oder des Darmes gehabt. Eine eingehende Untersuchung dieser Organe, sowie des übrigen Körpers hat auch keinen Anhaltspunkt für das Vorhandensein anderweitiger Herde ergeben. Wir glauben deshalb nicht fehlzugehen, wenn wir hier eine primäre Lokalisation in den Geschlechtsorganen annehmen.

Die primäre Eierstockstuberkulose scheint äusserst selten vorzukommen. Ich fand in der Litteratur nur 3 diesbezügliche Veröffentlichungen von Edmunds, Jacobs und v. Franqué, von denen die beiden ersten, wie bereits Schottländer des Näheren auseinandergesetzt hat, berechtigten Zweifel erregen, da bei ihnen noch anderweitige tuberkulöse Erkrankungen vorhanden waren, deren Priorität wahrscheinlich ist. Etwas anders steht es mit dem v. Franquéschen Falle, in dem sich mehrere verkäste tuberkulöse Herde im Ovarium, daneben allerdings auch Zeichen frischer Tuberkulose im abdominalen Tubenende fanden; v. Franqué nimmt eine primäre Affektion des Ovarium an, die durch Cohabitation mit

Digitized by Google

einem nachweislich tuberkulösen Manne auf dem Wege der Lymphbahnen des Ligamentum latum erfolgt sei. In unserem Falle war die Erkrankung des Ovarium wohl eine sekundäre und im Anschluss an die der Tuben erfolgt. Wenigstens berechtigt nichts zu der umgekehrten Annahme, gegen die auch die Erfahrung sprechen würde. Z. B. war unter 24 von Schottländer zusammengestellten Fällen 21 mal zugleich die Tube ergriffen und wies meist ältere Prozesse auf. Als Zwischenstation soll nach Wolff, Schottländer u. a. das Bauchfell dienen. In unserem Falle bestand zwar auch eine adhäsive Pelveo-Peritonitis, doch war mikroskopisch in den Schwarten nichts von Tuberkulose nachzuweisen. Dagegen lässt der Befund von epitheloiden und Riesenzellen im Ligamentum latum wohl die Annahme zu, dass die Übertragung auf diesem Wege erfolgt sein könnte. Was nun die Deutung des tuberkulösen Herdes im Ovarium selbst betrifft, so ist ja das Nächstliegende, an einen tuberkulös infizierten Follikel zu denken. Die Lage des Herdes würde dem ja durchaus nicht widersprechen. Andererseits halten wir es für unmöglich, aus dem Bau der Abscesswand ganz bestimmte Schlüsse dafür oder dawider zu ziehen. Jedenfalls dünkt uns diese Herkunft nicht unwahrscheinlich, wie ja auch Schottländer entgegen den Anschauungen Acconci's und anderer ausser im Stroma auch in den Follikeln tuberkulöse Veränderungen nachgewiesen hat. Vor ihm hatte schon Guillemain aus der Grösse der Riesenzellen auf ihre Entstehung aus Follikelelementen geschlossen. Auch in unserem Falle zeichneten sich die Riesenzellen durch ihren Umfang und enormen Kernreichtum aus. Man könnte auch an die Infektion eines geplatzten Follikels denken; doch stimmt hierzu wenig die verhältnismässig tiefe Lage des allseitig vom Ovarialstroma umgebenen Abscesses. — Jedenfalls haben wir es, wie bereits einmal flüchtig angedeutet wurde, mit einem schon älteren Prozesse zu thun. Dafür spricht die Dicke der Bindegewebskapsel, sowie die fortgeschrittene Verkäsung. Dass das Peritoneum keine Spur von Tuberkelbildung zeigt, ist nicht auffallend, da ja weder in der Tube noch im Ovarium die Affektion bis in die äussersten Schichten vorgedrungen war, ausserdem das Peritoneum sich selbst auch durch Adhäsionsbildung geschützt hat.

Im Anschluss hieran möchte ich noch einen weiteren Fall von Tuberkulose des Bauchfells beschreiben, bei dem anfangs makroskopisch auch eine Beteiligung der Ovarien angenommen war, während sich nachher ein ganz anderer interessanter Befund ergab.

Digitized by Google

1897/98 J. No. 376.

Frau Friederike E., 54 J. alt, will mit Ausnahme eines Gelenkrheumatismus im vorigen Jahre nie krank gewesen sein, hat dreimal geboren, zuletzt vor 15 Jahren, ausserdem zweimal abortiert; erstes und drittes Wochenbett fieberhaft, seit 4 Jahren Menopause. Es besteht keinerlei erbliche Belastung. Schon seit etwa einem Jahr klagt Patientin über leichte Kreuzschmerzen; seit 4 Wochen bemerkt sie Anschwellen des Leibes und krampfartige Schmerzen im Hypogastrium; auch besteht häufiger Urindrang. Zugleich besteht Appetitlosigkeit; Patientin magerte zusehends ab. Der dieserhalb von ihr zu Rat gezogene Arzt fand eine Geschwulst im Abdomen vor und verwies sie zur Entfernung derselben an die Klinik.

Befund 23. II. 98. Mässiger Ernährungs- und Kräftezustand. An Herz und Lungen sind keinerlei Veränderungen nachzuweisen. Urin klar, ohne Eiweiss und Zucker. Der Leib ist ziemlich gleichmässig ausgedehnt, grösster Umfang beträgt 110 cm, die Entfernung von der Symphyse zur Nabel 19 cm; vom Nabel zum Schwertfortsatz ebenfalls 19 cm. Die Bauchdecken sind sehr fettreich. Fluktuation ist nicht deutlich nachzuweisen. Die Perkussion ergiebt in den Flanken leichte Dämpfung, welche sich bei Lagewechsel nur wenig verschiebt. Vulva und Vagina senil atrophisch, Scheidengewölbe straff, Portio 1 cm lang, Muttermund quergespalten, von der vorderen Lippe hängt ein kleiner Polyp herab. Der Uterus ist nicht deutlich zu fühlen. Hinter der Portio liegt im Douglas ein etwa hühnereigrosser knolliger harter Tumor, der vom Rektum aus noch deutlicher zu fühlen ist und als vergrössertes rechtes Ovarium angesprochen wird. Das rechte Parametrium ist verkürzt und straff. An den linken Adnexen nichts Abnormes. Eine zweite Untersuchung in Narkose ergab denselben Befund.

Nach dem Palpationsbefund musste man bei dem vorhandenen Ascites und der raschen Abmagerung an eine bösartige Eierstocksgeschwulst denken, deren Entfernung durch Bauchschnitt beschlossen wurde.

Bei der Laparotomie fand sich nach der Ablassung von mehreren Litern klarer, nicht bluthaltiger Ascitesflüssigkeit das Peritoneum mit zahllosen kleinen Knötchen besetzt, ebenso die Uterusanhänge, die Tuben verdickt und stark geschlängelt; tief im Douglas lag fest verwachsen das vergrösserte rechte Ovarium. Von seiner Entfernung wurde aus technischen Gründen Abstand genommen und

Digitized by Google

lediglich aus diagnostischen Gründen das linke Ovarium und das abdominale Ende der linken Tube, sowie ein Stückchen Peritoneum abgetragen, alsdann die Bauchhöhle in der gewöhnlichen Weise geschlossen.

Während der folgenden Wochen bildete sich unter mässigen Fiebersteigerungen ein kleines Exsudat rechts im Douglas, zugleich trat eine Bronchopneumonie des rechten Unterlappens auf, die bald zurückging. Trotzdem erholte sich die Patientin nur langsam. Von der vierten Woche ab wurde das Abdomen mit Sapo virid. (Duvernoy) eingerieben. Pat. bekam ausserdem, da sich wieder ein mässiger Ascites bildete, Diuretica.

Immerhin besserte sich der Zustand soweit, dass sie 5 Wochen nach der Operation ihrem Hausarzt zur weiteren Behandlung überwiesen werden konnte. Tot wenige Monate darauf an fortschreitender Tuberkulose.

Ergebnisse der Untersuchung: Das excidierte Peritoneumstückchen hat eine Dicke von über $2^1/_2$ mm, ist stark hyperämisch und mit miliaren Knötchen besät, die sich auf den Durchschnitt verschieden weit in die Tiefe fortsetzen. Das Tubenstück zeigt eine wenig verdickte Wand, deutliches Lumen von normaler Weite; der Peritonealüberzug erscheint ebenfalls hyperämisch, doch sind hier Knötchen mit blossem Auge nicht zu erkennen. Das Ovarium ist stark höckerig, von mässig derber Konsistenz, die Masse sind 3,2:2,0:0,9 cm. Auf dem Durchschnitt heben sich mehrere hirsekorngrosse cirkumskripte gelblichweisse Knötchen deutlich von dem mehr gleichmässig weissen, saftigen Gewebe ab.

Die Präparate wurden in Alkohol von steigender Konzentration gehärtet und in Paraffin eingebettet.

Mikroskopisch finden sich im Peritoneum zahlreiche typische Tuberkel, die im Centrum häufig schon Zeichen beginnender Verkäsung bieten. Die Tube weist keinerlei tuberkulöse Veränderungen auf, sämtliche Schichten sind gut ausgebildet, das Epithel wohl erhalten, am Peritoneum lediglich mässige Verdickung und seröse Durchtränkung, keine Spur von Tuberkulose.

Am Ovarium fehlt das Keimepithel vollständig, was wohl auf die Alkoholhärtung zurückzuführen ist. Die Albuginea ist nur angedeutet. Den grössten Teil des Durchschnittes nimmt die Rindenschicht ein, gegen welche das Mark an Masse erheblich zurückbleibt. Bei ganz schwacher Vergrösserung bietet die Rinde ein etwas wurmstichiges Aussehen, indem im faserigen Stromagewebe zahlreichere

Digitized by Google

dunklere Bildungen und kleine Lücken sichtbar werden; daneben sind aber auch, besonders in den peripheren Partieen, etwas grössere runde Hohlräume zu sehen. Bei etwas stärkerer Vergrösserung zeigt das Stroma die für das Ovarialgewebe charakteristischen, stark verfilzten Fasern, die an den meisten Stellen etwas gequollen erscheinen.

Diese Faserbündel weichen nun an vielen Stellen auseinander, so dass verschiedenartig gestaltete Hohlräume entstehen. In diese Räume nun schiebt sich ein System von zelligen cylinder- oder schlauchartigen Gebilden, die untereinander zusammenhängend das Ovarium in den verschiedensten Richtungen durchsetzen, weshalb

Fig. 1. Zeiss Oc. 2. Obj. AA.
Übersichtsbild aus der Rinde des Eierstocks von Fall II.
a) Stroma; b) Neubildung.

man sie auf den Schnitten in mannigfaltigen Formen sieht, sowohl quer-, als auch längs- und schräggetroffen. Besonders an den Querschnitten glaubt man bei der schwachen Vergrösserung oft ein Lumen zu erkennen. Diese Gebilde sind nun von sehr verschiedener Dicke; oft gehen auch von einem viele Zelllagen enthaltenden Stamme seitlich dünnere Äste ab, die dann ihrerseits wiederum mit Ausläufern benachbarter Stämme konfluieren. Betrachten wir nun die diese Gebilde zusammensetzenden Zellen mit starkem System, so erscheinen sie alle nach einem charakteristischen Typus gebaut. Sie sind ausgezeichnet durch einen verhältnismässig grossen Kern von länglichrunder Gestalt und deutlicher Chromatinzeichnung. Der Zellleib ist mässig breit, rundlich polygonal, das Protoplasma hell

Digitized by Google

und durchscheinend. In vielen Fällen füllen diese Zellen den von den Stromafasern freigelassenen Raum vollkommen aus; die Fasern umschliessen sie eng, ohne dass eine abgrenzende Membrana propria oder eine sonstige Scheidewand gegen die Nachbarschaft vorhanden wäre. Nicht immer jedoch bieten die Zellen ein so klares und scharfes Bild. Gar oft erscheint der Kern vergrössert und gequollen, gegen das Protoplasma weniger deutlich abgegrenzt; seine Färbbarkeit hat deutlich abgenommen. Noch grössere Veränderungen zeigt der Zellleib. Das Protoplasma nimmt einen schmutzigen Farbenton an, wird trüb, undurchsichtig, die Zellgrenzen werden mehr oder weniger verwischt. Häufig treten im Zellleib kleine Vakuolen auf, ein Teil des Protoplasma scheint eingeschmolzen. (Fig. 2).

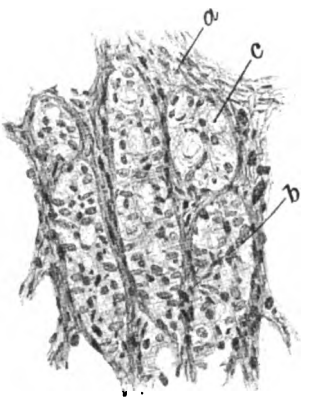

Fig. 2. Zeiss Oc. 2. Obj. DD. Einzelne Geschwulstzüge. a) Stroma; b) Endotheliomzellen; c) Vakuolen.

Vielfach sind auch in den Zellhaufen Hohlräume sichtbar, die nach Grösse und Form wohl einer ausgefallenen Zelle entsprechen würden. Diese Hohlräume werden zuweilen grösser, bilden das Centrum eines Zellhaufens, gewissermassen sein Lumen; doch ist die Grenze der so entstehenden Lichtung selten eine scharfe Linie; fast immer erinnern einzelne zurückgebliebene Protoplasmafortsätze oder feine die Hohlräume durchziehende Fäden an die Entstehung aus zu Grunde gegangenen zelligen Elementen. In seltenen Fällen liegen im Innern der Räume einzelne rote Blutkörperchen, doch sind dann auch gewöhnlich, wie gleich hier bemerkt werden soll, kleine Blutextravasate in der Nachbarschaft vorhanden. In anderen Fällen wird die Lichtung von einer zackigen, durch die Alkoholbehandlung augenscheinlich etwas geschrumpften Masse eingenommen, welche die Weigert'sche Fibrinfärbung annimmt und eine feinkörnig fadige Struktur zeigt.

Das Stroma ist ausserordentlich reich an Kernen, welche denen der beschriebenen Zellen ähnlich sehen. Es umspinnt die erwähnten Gebilde mit einem dichten Netzwerk von verschiedener Mächtigkeit; oft werden die einzelnen Zellhaufen durch dicke Faserbündel voneinander getrennt, es entstehen förmliche, an Karcinom erinnernde Alveolen; häufig bildet andererseits eine einzelne dünne Faser ein

Digitized by Google

schwaches Bollwerk, das unter dem Andrang der feindlichen Zellen nur zu oft auch noch zerrissen wird. Wieder an anderen Stellen scheint das Grundgewebe hartnäckigeren Widerstand zu leisten. Wir sehen die einzelnen Fasern auseinandergedrängt durch vereinzelte sich mühsam zwischen sie hineinschiebende Zellen; doch auch hier drängen sich andere nach, die Bündel immer mehr auseinandersprengend. Follikel scheinen nur mehr sehr spärlich vorhanden zu sein; auf weit über 100 Schnitten aus verschiedenen Teilen des Eierstocks habe ich deren nur 3 angetroffen, und auch diese boten Zeichen beginnender Atresie. Dagegen finden sich nach dem Hilus zu mehrere kleinere oder grössere Corpora fibrosa, die wohl mit den makroskopisch schon sichtbaren rundlichen Gebilden identisch

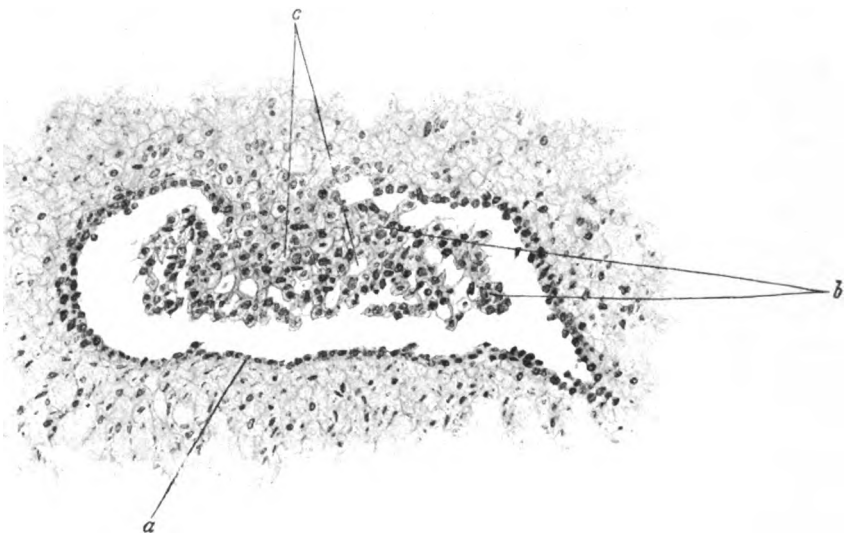

Fig. 3. Zeiss Oc. 2. Obj. DD. Durchschnitt einer Vene.
a) Normales Endothel; b) gewuchertes Endothel; c) Vakuolen.

sind. Die Gefässe des Hilus zeigen den charakteristischen geschlängelten Verlauf und sind nicht wesentlich erweitert; die Wandungen der Arterien sind etwas verdickt und in hyaliner Degeneration begriffen.

Gehen wir nun zur Deutung des Befundes am Ovarium über, so scheint es klar, dass wir es mit einer Neubildung zu thun haben, und zwar mit einer malignen Neubildung; darüber lässt wohl die Art des Vordringens der Zellmassen in das benachbarte Gewebe keinen Zweifel. Zu erörtern wäre dagegen noch die Herkunft der die Geschwulst zusammensetzenden Zellen.

Digitized by Google

Nach dem an manchen Stellen hervortretenden alveolären Bau könnte man versucht sein, an Karcinom zu denken. Dagegen spricht jedoch schon die Form der Zellen, die keinen epitheloiden Charakter tragen; ausserdem fehlt jeder Ausgangspunkt, da ein Zusammenhang mit den hier einzig in Frage kommenden Follikelelementen in keiner Weise nachgewiesen werden kann. Dagegen legt der eigentümliche Verlauf der Zellhaufen die Vermutung eines Zusammenhanges mit dem Gefässsystem nahe. Und an manchen Stellen lässt sich auch der Ausgang der Neubildung von den Gefässendothelien direkt nachweisen. So z. B. sieht man an der Innenwand einer Vene (cf. Fig. 3) das Endothel der einen Seite in lebhafter Wucherung begriffen. Hier hat sich bereits ein in das Lumen hineinragender Tumor gebildet, der aus genau den gleichen Zellen besteht, wie wir sie oben beschrieben haben. Wie man an Serienschnitten sieht, setzt sich die Neubildung an der Wand eine Strecke weit fort, das Lumen allmählich fast verschliessend. Auch hier treten bereits Degenerationserscheinungen an den Zellen auf, schon sind Vakuolen sichtbar. Im weiteren Verlauf des Gefässes trifft man übrigens noch zahlreiche rote Blutkörperchen an, was auch dafür spricht, dass wir es hier mit einer Vene, nicht etwa mit einem Lymphgefäss, zu thun haben. Nach allem erscheint es wohl unzweifelhaft, dass es sich um ein typisches Endotheliom handelt, dessen Zellen eine auffallende Neigung zur Quellung und schleimigen Degeneration haben.

Ob das in seinen Adhäsionen zurückgebliebene rechte Ovarium ebenfalls eine Geschwulst beherbergte, oder aber tuberkulös erkrankt war, lässt sich natürlich nicht mit Bestimmtheit sagen. Da indessen die Erfahrung lehrt, dass derartige Tumoren meist doppelseitig auftreten, könnte man vielleicht an das Erstere denken, zumal dann auch die auffallend geringe Besserung nach der Operation leichter zu erklären wäre.

Zum Schlusse ist es mir eine angenehme Pflicht, Herrn Professor Fehling für die freundliche Überlassung der Fälle sowie für seine gütige Anregung und Unterstützung meinen ehrerbietigsten Dank auszusprechen.

(Litteratur umstehend.)

Digitized by Google

Litteratur.

Acconci: „Über tuberkulöse Ovaritis". Centralbl. f. allgem. Pathol. u. path. An. 1894.

Bulius u. Kretschmar: „Angiodystrophia ovarii." Stuttgart. Enke, 1897.

v. Franqué: Zeitschr. f. Geburtsh. u. Gynäkol. Bd. XXXVIII.

Guillemain: Revue de chirurg. 1894.

Hegar: „Genitaltuberkulose des Weibes etc." Stuttgart. Enke, 1886.

Jacobs: Ref. Centralbl. f. Gynäk. 1893, p. 75.

Nagel: in Bardelebens Handb. d. Anatomie.

Orthmann: Monatsschr. f. Geb. u. Gyn. Ergänzungsheft 1895.

Orthmann: Festschrift f. Martin. Berlin 1895.

Pfannenstiel: in Veits Handb. d. Gynäkol.

Schottländer: Monatsschr. f. Gebh. u. Gynäkol. 1897.

Wolff: Arch. f. Gynäkol. LII.

Bemerkung zu den Zeichnungen.

Die Zeichnungen wurden mit Hilfe des Abbéschen Zeichenapparates angefertigt, u. z. die erste durch Herrn Dr. Franz, dem ich auch an dieser Stelle für seine Liebenswürdigkeit herzlich danke, die beiden andern durch den Universitätszeichner Schenck.

Digitized by Google

Aus der Frauenklinik der Universität Halle a. S.

Zur Kenntnis der vom Corpus luteum ausgehenden Neubildungen.

Von

Dr. Schaller, Frauenarzt in Stuttgart, früherem Assistenzarzt der Klinik, und

Dr. Pförringer, I. Assistenten am pathol. Institut zu Halle a. S.

Mit Tafel IV.

Am 7. Januar 98 wurde in die Frauenklinik zu Halle, die 32jährige Frau A. V., J.-N. 319, 1897/98, aufgenommen, welche in ihrer Jugend an Halsdrüsen litt, sonst aber stets gesund war und nicht hereditär belastet ist.

Die Menses, welche mit 14 Jahren sich einstellten, sind fünftägig, stark, regelmässig, ohne besondere Beschwerden. Die Frau hat neunmal ausgetragene, lebende Kinder spontan geboren. Alle Wochenbetten verliefen glatt. Die letzte Geburt war am 17. März 97. Letzte Regel: Anfangs September 97. Seit Anfang Oktober bestehen morgendliche Übelkeiten und allerlei Gelüste. Seit Ende Oktober stellten sich fast ununterbrochene Blutungen ein, bald flüssig, bald in Stücken, die bis zur Aufnahme in mässiger Stärke fortdauerten. Seit derselben Zeit traten „ruckweise" regellose ziehende Schmerzen in der Iliacalgegend beiderseits sowie Kreuzschmerzen auf, beides unabhängig von körperlichen Anstrengungen. Die rasche Zunahme des Leibes ist der P. aufgefallen, daneben aber will sie in den letzten Monaten um 32 Pfund abgemagert sein.

Status praesens am 7. 1. 98. Gracile blasse, magere Frau, bei der sich die Haut in grossen Falten aufheben lässt, Herz und Lunge ohne Besonderheiten. Der Urin enthält keine pathologischen Bestandteile. Brüste schlaff und welk. Das Abdomen ist kugelig hervorgetrieben durch einen median gelegenen, bis zum Nabel emporreichenden prallelastischen Tumor, von dessen Kuppe beider-

Digitized by Google

seits schräg abwärts zum Leistenkanal verlaufende Stränge, die Ligamenta rotunda palpabel sind. Der sehr weiche Tumor bekommt auf dreisteres Palpieren oder gelindes Reiben bestimmtere schärfere Konturen und wird härter. Keine Kindsteile durchfühlbar, keine Herztöne zu hören. Vulva hochgradig varicös, rechts über dem Tuberculum pubis ein kleiner reponibler Leistenbruch, dessen Pforte für den Zeigfinger eben durchgängig ist. Portio sehr hochstehend, anteponiert, dicht hinter der Symphyse, Muttermund quergespalten, nicht geöffnet, Cervix hart, seine Seitenkanten gehen in den oben beschriebenen von aussen fühlbaren Tumor über, der also der Uterus sein muss, und in seiner Grösse dem Ende des VI. Monats entspricht. Auch innerlich keinerlei Kindesteile fühlbar. Hinter dem Uterus im Douglas und sich nach links erstreckend fühlt man einen auffallend weichen, aus vielen kugeligen Blasen und Bläschen verschiedenster Grösse zusammengesetzten Tumor, von ca. Storcheneigrösse und sehr beschränkter Beweglichkeit, der dicht an die linke Cervixkante herangeht und sich nach oben links in das Ligamentum suspensorium ovarii hinein erstreckt.

8. I. 98. Demonstratio clinica. Narkosenuntersuchung, Cervix ist jetzt bequem für den Finger durchgängig, man kommt auf die Eispitze. Verlegung auf die geburtshilfliche Station am 9. I. 98. Unvollständiger Abgang einer typischen Blasenmole, deren zurückgehaltene Reste manuell entfernt werden. Am 19. I. 98, am 11. Tage des Wochenbetts, Wiederaufnahme auf die gynäkologische Station. Der oben beschriebene Tumor im linken hinteren Beckenquadranten ist unverändert zu fühlen. Nach rechts aufwärts von dem entleerten und zurückgebildeten Uterus fühlt man jedoch jetzt oberhalb der rechten Fossa iliaca einen zweiten eiförmigen, ebenfalls aus zahlreichen mehr oder weniger grossen kugeligen Gebilden sich aufbauenden Tumor, der wenig empfindlich ist und sich nur sehr wenig seitlich verschieben lässt. Zwischen diesem Tumor und der Leberdämpfung findet sich eine deutliche tympanitische Zone. Auf Grund dieses Befundes wurde die Diagnose offen gelassen zwischen Echinococcus des linken Ligam. latum und der rechten Niere: Echinococcus wegen der eigentümlichen blasigen Zusammensetzung der Geschwülste und Nierenechinococcus mit Rücksicht darauf, dass ein rechtsseitiger Nierentumor recht wohl einmal so tief stehen kann, zumal über einem Teil desselben der Schall tympanitisch war. Als zweite Möglichkeit wurde in Betracht

Digitized by Google

gezogen, dass es sich um traubige Ovarialkystome beiderseits handeln könnte, von denen das rechte hoch oben fixiert sein musste.

26. I. 98. Ovariotomia duplex, 10 cm langer Schnitt in der Medianlinie, Bauchdecken mässig blutreich. Links hinter dem grossen puerperalen etwas dextrovertierten Uterus sieht man einen traubenförmigen, unregelmässigen, vielblasigen Tumor der mit der hinteren Wand des Uterus und der linken Fossa iliaca durch vielfache fibrinöse gelb-grüne Adhäsionsstränge fest verlötet ist. Derselbe lässt sich relativ leicht auslösen und in typischer Weise abbinden, er erweist sich als degeneriertes linkes Ovarium, das linke Ligamentum infundibulo-pelvicum ist diffus verdickt. Der rechtsseitige vollständig analog aussehende Tumor sitzt erheblich höher und ist mit der hinteren Bauchwand lateralwärts vom Psoas fest verwachsen, ebenso mit der Spitze des Processus vermiformis. Stumpfe Auslösung gelingt. Der Tumor geht vom rechten Ovarium aus. Die Tube ist hoch oben an ihm verwachsen. Typisches Abklemmen und Abbinden des Stiels. Da der Tumor sich auch in den oberen Teil des rechten Ligamentum latum hinein entwickelt hatte, so wird der bei der Abtragung entstandene Ligamentriss mit Katgutknopfnähten vereinigt. Im Peritonealraum war eine ganz geringe Menge klaren Ascites vorhanden. Bauchdeckennaht: Peritoneum und Fascie je mit fortl. Katgut-, Haut und Fett mit Seidenknopfnähten. Oberfl. Katgutknopfnähte zur Adaption.

Verlauf war glatt, wenn man von geringen Fiebersteigerungen in den ersten 10 Tagen infolge einer Ätherbronchitis und eines hartnäckigen Decubitus des Kreuzbeines absieht. Bei der Entlassung am 18. II. war der Uterus gut zurückgebildet, der Cervix geschlossen und links hinter der Portio eine kleine empfindliche Resistenz entsprechend dem linksseitigen Stumpf fühlbar. Der Kräftezustand war noch mässig und die Abmagerung noch recht gross. Am 7. Mai 98 stellte sich Pat. wieder in der Klinik vor, sie hatte sich zusehends erholt, war erheblich dicker geworden. Die vegetativen Funktionen sind in Ordnung. Blutungen sind seit der Operation nicht wieder aufgetreten. Keinerlei Molimina des anticipierten Climax. Geringer Descensus der vorderen Vaginalwand. Scheide mittelweit. Portio klein, Uterus in Anteversio flexio, geschrumpft, beweglich, unempfindlich. Sonde 6 cm, fühlt keine Rauhigkeiten. Parametrien weich und schmerzfrei. Nur links der unempfindliche Stumpf fühlbar.

Digitized by Google

Anatomische und chemische Untersuchung.

Makroskopisches:

Der in toto in Formol eingelegte rechtsseitige Tumor lässt die Gestalt des Ovarium noch einigermassen erkennen und besitzt eine Länge von 11, eine Breite von 9 und eine Dicke von 4,5 cm. Seine Oberfläche ist uneben, grobknollig, mit Höckern von Haselnuss- bis über Taubeneigrösse versehen, zwischen welchen sich faltige, zum Teil ziemlich tiefe Einziehungen befinden. Zu stärkerer Abschnürung dieser Teile ist es jedoch nirgends gekommen. Sie hängen sämtlich mit breiter Basis mit den centralen Teilen des Tumors zusammen. Auf dem Durchschnitt ist das Präparat im Centrum von derbfaseriger Beschaffenheit, von fester Konsistenz und solide, doch finden sich schon hier zwei hanfkorn- bezw. erbsengrosse cystische Gebilde mit orangegelbem Inhalt. Von den mittleren Teilen strahlen allseitig nach der Peripherie mehr oder minder starke Faserzüge, die zwischen sich Cysten einschliessen, welche in ihrer Lage den aussen sichtbaren Höckern entsprechen. Der Inhalt der Cysten am frischen Präparat von dickflüssiger, rahmiger Konsistenz, am gehärteten von gelatinöser Beschaffenheit, ist hinsichtlich der Farbe sehr verschieden; manche Cysten und zwar meist die kleineren enthalten häufig frischere oder ältere Blutmassen, bei anderen ist der Inhalt weisslich oder gelbweisslich, orangegelb bis braunrot. An keiner Stelle stehen die Cysten miteinander in Verbindung, sie sind überall durch die vom Centrum ausstrahlenden Faserzüge voneinander getrennt, wenn auch manchmal die Septen nur von sehr geringer Dicke sind. An einigen der Cysten lässt sich der homogene Inhalt leicht in toto ausheben und es präsentiert sich dann eine vollkommen glatte Wandung, an den anderen sind nur die mittelsten, erweichten Teile leicht entfernbar, während die peripherischen, festeren, die ein mehr schwammiges Aussehen zeigen, der Wand mehr oder minder fest anhaften; nach ihrer gewaltsamen Entfernung zeigt letztere ein rauhes, zottiges Aussehen. Die Zahl der Cysten ist ausserordentlich gross, auf einem Längsschnitt beträgt sie 19, auf Querschnitt liegen sie zu zweien, oft zu dreien übereinander.

Chemischer Befund:

Die angestochenen grösseren Cysten des linksseitigen frischen Präparates entleeren meist eine bernsteingelbe, zuweilen auch rötlich gefärbte Flüssigkeit von alkalischer Reaktion und starkem Eiweissgehalt. Nach kurzem Stehen tritt eine Art Gerinnungs-

Digitized by Google

vorgang ein: der Cysteninhalt scheidet sich in einen fruchtgeleeartigen Bodensatz und ein dünnflüssiges Serum. Beide Teile, sowohl der dünnflüssige als auch der gelatinöse, geben deutliche Peptonreaktion. Mit Essigsäure zeigt das Serum keine Veränderung. Die gallertige Substanz wird mit verdünnter Salzsäure versetzt und mit Rückflusskühler gekocht und dann die Trommersche Probe angestellt, wobei sich Substanzen abspalten, welche deutliche Reduktion von gelbbraunem Kupferoxydul zeigen. Die gerinnenden Substanzen dürften chemisch als Mucoide aufzufassen und der Gerinnungsvorgang id est Fibrinausscheidung der Beimischung von Blut zum Cysteninhalt beizumessen sein.

Von den verschiedensten Teilen des Tumors wurden Stücke zur mikroskopischen Untersuchung in Paraffin eingebettet. Die Schnitte wurden mit Haemalaun-Eosin oder nach van Gieson gefärbt.

Mikroskopischer Befund:

Das Keimepithel ist nur zum Teil erhalten, es findet sich in den Falten zwischen den einzelnen, knolligen Erhebungen, auf den übrigen Oberflächenteilen fehlt es. Die Tunica albuginea ist verdickt, von hyalinem Aussehen. Nur an wenigen Stellen schliesst sich daran das derbe Ovarialstroma, in dem eine geringe Zahl von teilweise zu Grunde gehenden Primärfollikeln sichtbar wird, deren Epithel in Ablösung begriffen ist, oder die auch schon kollabiert sind. Vereinzelt findet sich auch noch ein grösserer Graafscher Follikel mit teilweise noch gut erhaltenem Epithel und Ei, teilweise aber ist das Epithel von der Theca abgehoben, gefaltet und zerrissen. Meist schon dicht unter der Oberfläche stösst man auf Cysten, deren zum Teil glatte Wandung von konzentrisch angeordnetem, kernarmen, fibrillären Bindegewebe gebildet wird, an das sich nach aussen ohne scharfe Grenze das Ovarialstroma schliesst. Die Höhle dieser Cysten wird eingenommen von feinkörnigen und feinfaserigen, kernlosen, amorphen Massen.

Zum weitaus grössten Teil jedoch ist das Verhalten der Cysten ein anderes. Wir können an der Wand zwei deutlich voneinander geschiedene Schichten unterscheiden; die äussere besteht aus kernreichem, festerem oder lockerem Bindegewebe, das zahlreiche Gefässe trägt, die innere aus einer vielschichtigen Lage von grossen, bald kubischen, bald runden, bald plattenepithelähnlichen Zellen mit grossem, schön sich tingierendem Kern und meist deutlichem Kernkörperchen und diffus sich färbendem Protoplasma,

Digitized by Google

in welchem zuweilen Fetttröpfchen eingelagert sind. Diese Zellen liegen in Zügen und Strängen beisammen, zwischen welche sich zahlreiche, von den Gefässen der äusseren Schicht andringende Kapillaren einschieben. An der Grenze von Cystenwand und Cysteninhalt beobachten wir nun zweierlei. Entweder die Zellen lockern sich in ihrem Verband, sie werden grösser, polymorph, mit langen Ausläufern versehen, die vielfach unter sich anastomosieren, statt dessen erscheinen sie auch mancherorts gequollen, rundlich, mit zahlreichen Fetttröpfchen erfüllt, während die Zellgrenzen undeutlich werden und die Kerne sich schwächer färben. Endlich zerfallen die innersten Zellen in einen amorphen Detritus, in dem nur hier und da Bruchstücke eines Kerns noch zu sehen sind. Oder es werden die Zellmassen von dem Cysteninhalt getrennt durch eine dünne Lage feinfaserigen Bindegewebes mit wenigen schmalen, spindeligen Zellen; es hat den Anschein, als ob von den jene Zellmassen durchziehenden Kapillaren solide Sprosse getrieben würden, welche zwischen Cysteninhalt und -Wand einen Grenzwall bilden. In dieser dünnen Bindegewebslage trifft man häufig auf braune, eckige Pigmentkörperchen, die zum grossen Teil Eisenreaktion geben. In der Regel verläuft die Innenschicht der Cystenwand nicht glatt, sondern zeigt welligen Verlauf, ähnlich flachen, papillären Erhebungen des Koriums; bedingt sind diese Erhebungen durch stärker nach innen vorspringende Gefässe der Aussenschicht. Manche der die Cysten erfüllenden Blutungen sind durchzogen von schmalen, nach allen Richtungen sich durchkreuzenden Spindelzellen. Hier sowohl, wie in den anderen Cysten finden sich, namentlich an den Randpartien, in verschieden grosser Menge jene grossen verfetteten Zellen, deren Leib mit gelben Pigmentkörnchen erfüllt und deren Zellkonturen gerade noch sichtbar sind. Auch Ansammlungen von ein- und mehrkörnigen Rundzellen finden sich in vereinzelten Cysten.

Nicht durchwegs lässt sich jedoch die deutliche Schichtung der Wand erkennen; an manchen Stellen dringen die Zellmassen ohne von einer fibrösen Schicht begrenzt zu sein, weit in das Ovarialstroma vor und es kann so zwischen zwei benachbarten zu einer Verschmelzung ihrer Zellmassen kommen. Einmal fand sich ein grosser Graafscher Follikel fast allseitig von den Zellmassen umgeben und zusammengedrückt; seine Theca war überall erhalten. Aber auch ganz unabhängig von den eben beschriebenen Bildungen und mit ihnen in keinen Zusammenhang zu bringen, finden sich

Digitized by Google

Ansammlungen jener Zellen mitten im Ovarialstroma, bald in Form von rundlichen Massen, die in ihrem Centrum bereits beginnende schleimige Erweichung zeigen können und die durch feinere und derbere Bindegewebsstreifen in verschieden starke Zellnester geteilt werden, bald in Form von lang sich hinziehenden Strängen, die sowohl in breiteren Bändern vereinigt, wie auch als einschichtige Verbände epithelioider Zellen in den Gewebslücken sich vorfinden. Zuweilen liegen die Zellen in direkter Umgebung grösserer Lymphgefässe.

Die Blutgefässe der Marksubstanz sind stark geschlängelt, doch ohne Strukturveränderung.

Wir haben hier ein von zahlreichen Corpus luteum-Cysten durchsetztes Ovarium vor uns, von denen ein Teil sich in karcinomatöser Degeneration befindet. Das diffuse Vordringen der Luteinzellen von der Cysteninnenwand in das Ovarialstroma, das selbständige Auftreten von Zellknoten, von grösseren und kleineren bis in die Marksubstanz reichenden Zügen, deren Zellen nur morphologisch ihre Zugehörigkeit zu denen der Cystenwand erkennen lassen, im übrigen aber in keiner Weise einen direkten Zusammenhang mit letzteren zeigen, wie etwa als weit vorgeschobene Ausläufer der Wand, diese Momente lassen keine andere Deutung zu als die, dass die Zellen eine stärkere Proliferationsfähigkeit und ein selbständiges Wachstum erlangt haben, wie wir es an malignen Tumoren sehen.

Auf die vielumstrittene Frage nach der Genese der Corpus luteum-Zellen, ob sie Abkömmlinge der Membrana granulosa oder ob sie bindegewebigen Ursprungs sind, soll hier nicht eingegangen werden, wir glauben, bevor diese Frage entschieden ist, ohne weitere Rechtfertigung das Wort „karcinomatös" gebrauchen zu dürfen.

Auf die cystische Degeneration der Corpora lutea hat schon Rokitansky aufmerksam gemacht. Schröder, Olshausen, Orth, Birch-Hirschfeld, Slavjansky, Gottschalk, Zweifel thun ihrer ebenfalls Erwähnung. Eingehendere histologische Angaben macht Nagel. Er betont besonders das Fehlen eines Epithelbelags. Näher auf die Ausführungen der genannten Autoren einzugehen, können wir wohl unterlassen, da E. Fränkel, der über 5 Fälle eingehend berichtet hat, deren Ansichten bereits hervorgehoben. Als für die Diagnose wichtige Momente betont er:

Makroskopisch: mehr weniger deutliche Faltenbildung an der meist rost-, orange- oder leicht ockergelb gefärbten, von der Unter-

Digitized by Google

lage auf Strecken in zusammenhängender Schicht ziehbaren Cysteninnenwand, dünnflüssige bis rahmartige oder syrupdicke Konsistenz des infolge des Gehalts an Blut, resp. verändertem Blutfarbstoff undurchsichtig, rotbraun oder in verschieden gelben Nuancen erscheinenden und dadurch nicht selten eiterähnlichen Inhalt. Mikroskopisch: Zusammensetzung der Innenwand aus einem dicht verzweigten, bis an deren freie Fläche verlaufenden, schlingenbildenden Capillarnetz. In die Maschen des Netzes eingebettet, grosse, vielfach Pigment führende, kugelige Zellen, zwischen denen herdweise Leukocyten angehäuft sind.

Ein Präparat von 2 übereinander liegenden faustgrossen Corp. lut.-Cysten hat Sänger demonstriert.

Im Gegensatz zu den meisten Autoren, die das Fehlen eines Epithelbelags hervorheben, berichtet Orthmann über das Vorkommen von epithellosen und epitheltragenden Cysten. Seine Angaben stimmen im übrigen im wesentlichen mit denen E. Fränkels überein. Bei epitheltragenden ist nach seiner Angabe an Stelle der bei epithellosen vorhandenen Fibrinschicht die Innenwand mit einer der gelben Schicht unmittelbar aufsitzenden meist einschichtigen Epithellage bedeckt. Auch L. Fränkel berichtet über epitheltragende Cysten.

Amanns Ausführungen decken sich im wesentlichen mit denen E. Fränkels. Die Cysten entstehen nach ihm durch grössere Blutung in ein C. lut. ver. und durch Resorption des Ergusses. Mangeln des Epithelbelags hebt auch Amann hervor.

Über das Vorkommen von epithellosen Cysten des Corp. luteum bei Tieren berichtet Schottländer.

Nach den an unserem Präparat erhobenen Befunden können wir zu den bekannten Merkmalen neue nicht hinzufügen. Der Inhalt der Cysten ist dickflüssig und je nach dem beigemengten Blutfarbstoff gelbweisslich bis dunkelbraun, an den jüngsten rein blutig. Die Wandung ist teils glatt, teils rauh, doch trat makroskopisch die Fältelung der Luteinschicht nicht eben deutlich hervor; offenbar war sie durch den herrschenden Innendruck stark gedehnt und abgeplattet. Mikroskopisch war der wellige Verlauf z. T. deutlich zu sehen.

Die Struktur der Wand: aussen die bindegewebige Schicht der theca foll., innen die Lage der von weiten Capillaren durchzogenen Zellen, welche eine unverkennbare Ähnlichkeit mit den Zellen eines Corp. lut. aufweisen, spricht deutlich genug für ihre Herkunft. Auch der aus Detritus, Pigmentkörnern und zerfallenden

Digitized by Google

Luteinzellen bestehende Inhalt kann zur Unterscheidung von anderen cystischen Bildungen des Ovarium in Betracht kommen. Das Fehlen des Epithelbelags, worauf von manchen Autoren besonders Gewicht gelegt wird, konnten auch wir konstatieren.

Das Entstehen der Cysten aus grösseren Blutungen in Corp. lutea durch Resorption bezw. Veränderung der Blutungen lässt sich mit Sicherheit verfolgen, damit bestätigen wir nur die herrschende Ansicht. Das ausserordentlich zahlreiche Auftreten der Cysten, wodurch der Tumor sich wesentlich von den bisher bekannten unterscheidet, drängt uns die Frage auf, wie sich zur Cystenbildung die Corp. lut. spuria verhalten; denn dass sich Corp. lut. vera in solchen Massen vorfinden sollten, ist wohl nicht denkbar. Ziehen wir noch ferner in Betracht, dass bei eintretender Gravidität und dadurch bedingter stärkerer Fluxion zu den Ovarien die Regeneration der Luteinzellen eine bedeutend erhöhte ist, so scheint es uns sehr wahrscheinlich, dass auch falsche gelbe Körper bei der Cystenbildung mit beteiligt sind. Auffallend bleibt es immer, dass eine so grosse Zahl von Corp. lut. überhaupt vorhanden gewesen sein soll. Bei einigen der Cysten, bei denen wir keine scharfe Grenze der Luteinzellen nach aussen unterscheiden können und deren centrale Teile schleimige Erweichung zeigen bei gänzlichem Mangel an Blutungen, dürfen wir wohl die Höhlen als cystisch entartete Tumormassen ansehen. Dass ungeplatzte Graafsche Follikel sich an der Cystenbildung beteiligen, halten wir nicht für wahrscheinlich; die Veränderungen, die wir an Follikeln sahen, gaben uns für diese Annahme keinen Anhaltspunkt.

Wenn unter den günstigeren Ernährungsbedingungen, wie sie die Gravidität setzte, die Luteinzellen maligne entarteten, so ist dies um so verständlicher, wenn wir die grosse Widerstandskraft und hohe Regenerationsfähigkeit dieser Zellen in Betracht ziehen.

In der uns zugänglichen Litteratur konnten wir nur einige wenige Angaben über maligne Degeneration des Corp. lut. finden. Seit Rokitansky seinen Fall von carcinomatöser Degeneration eines Corp. lut., der jedoch nicht näher histologisch untersucht wurde, beschrieben, fand sich nur eine einzige Publikation.

Voigt beschreibt einen malignen Ovarialtumor einer 30jähr. Pat., die im 9. Monat der Schwangerschaft mit Schmerzen im Leib erkrankt war; der Tumor wurde durch Operation entfernt. Die Zellen des Tumor bestehen aus sehr grossen, grosskernigen Zellen, die in grösseren Haufen zu Zellzügen und Strängen unregelmässig

Digitized by Google

angeordnet sind. Das Gewebe ist in grosser Ausdehnung durch frische und alte Blutungen zertrümmert. Ab und zu sieht man an den Kernen Teilungsvorgänge, verhältnismässig häufig mehrkernige und vielkernige Riesenzellen. Die Kerne sind grösser und kräftiger gefärbt als die der Luteinzellen, sie werden getrennt durch zahlreiche, häufig miteinander kommunizierende Kapillaren. Voigt hält den Tumor für ein aus einem Corp. lut. hervorgegangenes Perithelioma ovarii.

Die Möglichkeit des Entstehens eines Karcinoms aus einem Corp. lut. heben Amann wie Orthmann hervor.

12 Tage vor der Exstirpation des Ovarialtumoren hatte Patientin eine Traubenmole geboren. Das gleichzeitige Bestehen eines doppelseitigen Tumors bei Vorhandensein einer Traubenmole, sowie das Weiterwachsen des Tumors nach Abgang der Traubenmole, legt den Verdacht nahe, es möchte dieser zweite Tumor vielleicht eine der als Deciduoma malignum bezeichneten Neubildungen sein. Es wäre allerdings auffallend gewesen, wenn der Uterus als das zunächst beteiligte Organ frei geblieben — und sich ein Deciduoma malignum mit Übergehung des Uterus in den Ovarien, die weder mittels des Blut- noch des Lymphstromes in innigem Zusammenhang mit dem Uterus stehen, entwickelt hätte. Mikroskopisch liess sich denn auch ein malignes Deciduom völlig sicher ausschliessen. Auch das mikroskopische Bild der Traubenmole zeigte kein von dem bekannten abweichendes Verhalten, in Übereinstimmung mit dem oben angeführten Untersuchungsbefund 4 Monate nach der Operation, bei dem sich am Uterus nichts pathologisches nachweisen liess. Auch der ursprünglich sich aufdrängende Gedanke, dass wir hier eine jener überaus seltenen Formen von Kystomen vor uns haben, welche zuerst Olshausen im Jahre 1884 als Traubenkystome beschrieben hat, erwies sich bei Durchsicht der spärlichen Kasuistik von Traubenkystomen, welche in der Litteratur verzeichnet ist, als unzutreffend: die Traubenkystome sind grösstenteils als papilläre Kystome aufzufassen mit sekundärer myxomatöser Degeneration des Bindegewebes, namentlich der Endknospen.

Wir sind jedoch der Überzeugung, dass das Zusammentreffen der enorm seltenen Neubildung der Ovarien und der Blasenmole kein Zufälliges ist. Kaltenbach[1]) spricht sich entschieden dafür aus, dass der Blasenmole primäre Erkrankungen des Keimes

[1]) Kaltenbach, Zeitschr. d. Geburtshilfe. S. 204.

Digitized by Google

zu Grunde liegen. Er führt aus, dass Blasenmolen in überwiegender Häufigkeit am Anfang und Ende des zeugungsfähigen Alters vorkommen: bei ganz jungen Frauen einerseits, bei älteren selbst jenseits des Klimax stehenden Matronen andererseits. In beiden Fällen liegt es nahe, an eine mangelhafte Ausbildung der Eizelle in dem noch nicht ausgereiften oder bereits senil involvierten Eierstocke zu denken. Weiterhin sprechen für primäre Eierkrankungen jene interessanten Fälle von Zwillingsschwangerschaften, bei denen sich neben einer gut entwickelten Frucht eine Blasenmole vorfand. Solche Befunde lassen kaum eine andere Erklärung zu, als dass eine Erkrankung des Eies schon vor der Befruchtung die Ursache der Blasenmole ist. Und so muss auch in unserem Fall erwogen werden, dass die Geschwülste der Keimdrüsen weit älter waren, als die Blasenmole. Das befruchtete Ei wurde also von einem erkrankten Graafschen Follikel geliefert. Wenn Veit[1]) der Meinung ist, dass bei Blasenmole mit Deciduoma malignum eine sekundäre Eiveränderung eintrete, infolge von Erkrankung des Uterus (Sarkom), eine Ansicht, der auch Fehling[2]) beipflichtet, so muss hier umgekehrt Eidegeneration infolge von Befruchtung eines schon kranken Eies angenommen werden.

[1]) Veit, Centralbl. f. Gyn. 98. S. 507.
[2]) Fehling, Wochenbett 2. Aufl. S. 208.

(Litteratur umstehend.)

Digitized by Google

Litteratur.

Rokitansky, Über Abnormitäten des Corp. lut. Allg. Wiener med. Zeitung 1859, 34, 35.

Schroeder, Handbuch der weibl. Geschlechtsorgane. VII. Aufl.

Olshausen, Handbuch der Frauenkrankheiten, Krankheiten der Ovarien. 1877.

Orth, Lehrbuch d. spec. path. Anat. II. Bd.

Birch-Hirschfeld, Lehrb. d. path. Anat. III. Aufl., Bd. II.

Slavjansky, Zur norm. u. path. Histologie d. Graafschen Bläschens. Virchows Arch. Bd. 51.

Gottschalk, Centralbl. f. Gynaek. Nr. 12.

Zweifel, Vorlesungen über klin. Gynaek. 1892.

Nagel, Beitrag zur Anatomie gesunder und kranker Ovarien. Arch. f. Gynaek., Bd. 31.

Fränkel, E., Über Corp. lut.-Cysten. Ach. f. Gyn. Bd. 48.

Sänger, Centralbl. f. Gynaek., Bd. 21, S. 349.

Orthmann, Zur Pathologie d. Corp. lut., Verhandlungen der deutsch. Gesellschaft f. Gyn. VII.

Fränkel, L., Die Anatomie d. Corp. lut.-Cysten, Centralbl. f. Gynaek. Bd. 21, S. 1220.

Amann, J. A., mikroskopisch-gynaekologische Diagnostik.

Schottländer, Über den Graafschen Follikel, seine Entstehung beim Menschen und seine Schicksale bei Mensch u. Säugetier. Arch. f. mikr. Anatomie, Bd. 41.

Voigt, Fall von Kaiserschnitt nach Porro in der Schwangerschaft wegen malignen Ovarialtumors, nebst Beitrag zur Pathologie des Corp. lut. Arch. f. Gynaek., Bd. 49. — Frommels Jahresber., Bd. 9.

Veit, Handbuch der Gynaekologie.

Fehling, Physiologie u. Pathologie des Wochenbettes. 2. Auflage.

Erklärung der Abbildungen auf Tafel IV.

Fig. I. Zeiss, Obj. A. A., bc 2.

Wand einer Corp. lut.-Cyste. a. äusserer Teil, i. innerer Teil der Wand, z. Luteinzellen, c. Kapillaren, p. Pigmentkörnchen, b. Bindegewebskerne.

Fig. II. Zeiss, Obj. 4,0 mm Op. 0.95, Oc. 4.

Aus einem Tumorstrang von der Marksubstanz.

t. Tumorzellen, b. Bindegewebskerne, l. Lymphgefäss.

Digitized by Google

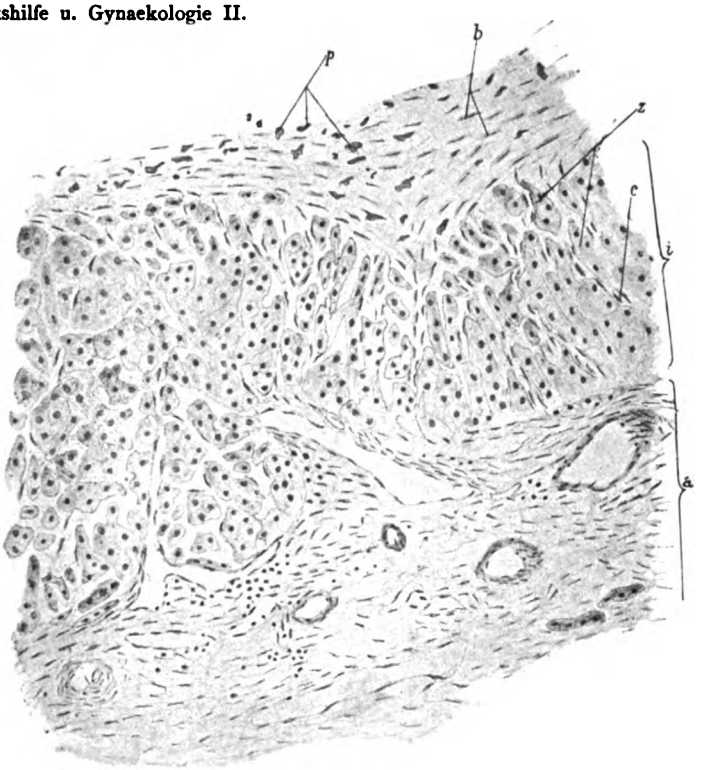

Digitized by Google

Digitized by Google

Aus der Klinik Chrobak in Wien.

Über den Keimgehalt der weiblichen Harnröhre.

Von **Dr. Rudolf Savor**, Assistenten der Klinik.

Durch die grundlegende Arbeit Neissers über den Gonococcus wurde die Aufmerksamkeit der Bakteriologen auf die Harnröhre gelenkt, und es beschäftigten sich in der Folge nicht wenige Autoren, von deren namentlicher Anführung ich hier absehe, mit dem Keimgehalte der Urethra, vor allem unter spezieller Berücksichtigung der Möglichkeit, etwaige in der normalen oder erkrankten Urethra gefundene, dem Gonococcus Neisser ähnliche Kokken von diesem selbst zu differenzieren. Als dann später die Frage nach der Ätiologie der Cystitis auftauchte und durch Thorkild Rovsings verdienstliche Arbeit (1890) im bakteriologischen Sinne diskussionsfähig wurde, erweiterte sich das Interesse für die in der Urethra nachweisbaren Mikroorganismen auf die als Erreger der Cystitis bekannten Mikroben, und in weiterer Folge auf alle in der Urethra überhaupt nachweisbaren Bakterien, wobei noch die Frage der Sterilität des Blasenharnes, respektive der Möglichkeit der Gewinnung sterilen Harnes per urethram weiterhin zu Forschungen anregte. Doch wurde weitaus der grössere Teil der einschlägigen Untersuchungen über den Keimgehalt der Urethra an Männern ausgeführt, und nur spärlich begegnet man in der Literatur Mitteilungen über solche an Weibern.

Die erste Notiz über den Keimgehalt der weiblichen Urethra findet sich bei Rovsing; er untersuchte nur Frauen, welche nicht das mindeste Zeichen einer Erkrankung der Harnröhre und Blase darboten, und fand unter 10 Fällen 4 mal die Urethra steril, in den übrigen 6 Fällen 2 mal Streptokokken, 2 mal Staphylokokken, 1 mal Diplokokken, 1 mal „grosse Kokken“. Er gewann das Unter-

Digitized by Google

suchungsmaterial dadurch, dass er nach sorgfältiger Abwaschung des Orificium externum urethrae und seiner Umgebung eine lange Impfnadel soweit wie möglich in die Urethra einführte.

Melchior unterzog bei 6 gesunden Frauen die Harnröhre einer bakteriologischen Untersuchung; er reinigte die Umgebung des Orificium externum urethrae sorgfältig mit 3 % Karbollösung und dann mit gekochtem Wasser; sodann führte er eine sterile Bougie in die Urethra ein, die er einige Zeit in Kontakt mit der Schleimhaut liess und nachher in Bouillon tauchte. Die so geimpften Röhrchen blieben eine Woche lang im Brutschrank stehen, und erst nach dieser Zeit wurden Gelatineplatten gegossen, damit mittlerweile sämtliche Organismen sich entwickeln könnten. Es wuchsen in allen Fällen Mikroorganismen, mitunter auch mehrere, und zwar 3 mal der Staphylococcus liquefaciens urethrae, 2 mal der Bacillus urethrae non liquefaciens, und je einmal ein Pseudogonococcus, eine Sarcina urethrae, ein Streptococcus liquefaciens urethrae, ein Diplococcus candidus urethrae und ein Coccobacillus liquefaciens urethrae.

Als der nächste untersuchte der Verfasser die weibliche Urethra auf ihren Keimgehalt gelegentlich einer Studie über die Ätiologie der akuten Pyelonephritis; er fand unter 12 untersuchten Fällen 4 mal in der normalen Urethra das Bacterium coli commune, ohne dass irgend ein Symptom den Verdacht einer Erkrankung im Bereiche der Harnwege hätte aufkommen lassen.

Ganz kurze Zeit darnach veröffentlichte Gawronsky die Resultate seiner Untersuchungen über das Vorkommen von Mikroorganismen in der normalen Urethra des Weibes. Es erschien ihm diese Frage namentlich für die Ätiologie der Cystitis durch Hineingelangen von Mikroorganismen aus der Harnröhre in die Harnblase von Wichtigkeit; er untersuchte nur solche Fälle, die kein Zeichen von Krankheit der Harnröhre und Blase darboten. Die oben geschilderte Methode von Rovsing bei der Untersuchung der Urethra erschien ihm unzureichend für den Schutz gegen zufällige, respektive aus der Vulva mitgeschleppte Verunreinigungen, weshalb er sie durch folgendes Verfahren ersetzte: Zunächst wurde das Orificium externum urethrae und seine Umgebung mit 3 % Karbollösung und dann mit sterilem Wasser gereinigt. Sodann führte er einen Glascylinder von 2 cm Länge und $^1/_2$ cm Breite, der 5 Min. lang in 1 % Sublimatlösung gelegen war und darnach mit sterilisiertem Wasser abgespült wurde, in die Urethra ein, aus der erst in der Tiefe von $1^1/_2$ cm, dann von 1 cm mittelst der Öse Sekret ent-

Digitized by Google

nommen wurde. Es wurden Stich- und Plattenkulturen auf Gelatine sowie Strichkulturen auf Agar angelegt; bei Verdacht auf Gonorrhoe, ferner bei Peri- und Parametritis, Salpingitis und Oophoritis wurde auch auf mit Kystomflüssigkeit vermengtes Agar überimpft.

Gawronskys Untersuchungen ergaben unter 62 Fällen 15 mal = 24 % positiven, 47 mal = 76 % negativen Befund. In den 15 positiven Fällen wurde gefunden: 3 mal Streptococcus pyogenes, 8 mal Staphylococcus pyogenes aureus, 1 mal Staphylococcus pyogenes albus, 2 mal Bacterium coli und 1 mal Bacterium tholocideum Gessner. Von diesen 15 Fällen betrafen 3 Parametritis, 3 Endocervicitis, 2 Gravidität, 3 Retroversio-flexio uteri, 1 Salpingitis mit Endocervicitis, 1 Dysmenorrhoe und Lacerations-Ectropium, 1 Prolapsus uteri und 1 Exsudat nach Laparotomie. Unter den 47 Fällen mit negativem Ergebnis finden sich 20 mit Abnormitäten des Genitales, und zwar 6 Fälle von Inversio vaginae, 10 Fälle von Peri-Parametritis, 3 Fälle von Gravidität und 1 Fall von früherer Gonorrhoe. Die Differenzen zwischen den Resultaten seiner und Rovsings Untersuchungen, welch letzterer mehr positive Befunde aufweist, glaubt Gawronsky auf die mangelhafte Untersuchungsmethode Rovsings zurückführen zu müssen; doch scheint auch die enorme Differenz in der Zahl der angestellten Untersuchungen einer Berücksichtigung wert.

Überblickt man vorstehende, ziemlich spärliche Untersuchungen, so erhellt vor allem eines: die Untersuchungen an wirklich und zweifellos normalen Frauen — und als solche können ja bei den engen lokalen Beziehungen nur jene gelten, die nicht nur im Bereiche des uropoëtischen Systems, sondern auch in der Genitalsphäre nichts Abnormes erkennen lassen — sind so wenig zahlreich und stammen aus so verschiedenen Jahren, dass sie nicht gut untereinander vergleichbar sind; aus demselben Grunde erscheint eine Generalisierung unstatthaft. Weiter sind auch die Methoden der Abimpfung aus der Urethra sehr different, ebenso die bakteriologische Prüfung. Beinahe jeder der vorgenannten Autoren hat an der Methodik seines oder seiner Vorgänger Fehler und Mängel auszusetzen, welche die erhaltenen Untersuchungsresultate wertlos zu machen geeignet erscheinen, und er selbst trachtet durch eine neue Methodik dieselben zu vermeiden, nicht ohne dabei in andere zu verfallen. Alle Methoden laufen übrigens darauf hinaus, bei der Sekretentnahme das Orificium externum urethrae, das natürlich dieselbe Bakterienflora wie seine Umgebung, das Vestibulum bietet,

Digitized by Google

zu vermeiden oder die daselbst vorhandenen Mikroorganismen durch Reinigung und Desinfektion zu entfernen respektive zu vernichten.

Es erscheint hier nicht am Platze, ins Detail einzugehen, da ja in den obcitierten Arbeiten die Fehler der jeweiligen Vorgänger genügend, häufig auch über Gebühr, hervorgehoben wurden; es genüge darauf hinzuweisen, dass zur Zeit eine vollständig einwandsfreie Methode zur Entnahme von Sekret aus der Urethra mit absolut sicherer Vermeidung des Orificium externum nicht existiert. Auch die in letzter Zeit in Übung gekommene Einführung von Röhrenspeculis in die Urethra und Abimpfung aus der Tiefe derselben ist nicht sicher, da ja mit dem Rande des recht kleinen Speculums Mikroorganismen mitgeschleppt werden können und sicher auch werden. Der einzige Weg, gegen den ein Einwand wohl nicht erhoben werden kann, ist der von der Blase her nach aseptischer Eröffnung derselben, ein Weg, der an der Lebenden wohl nur in ganz besonderen Ausnahmefällen betreten werden kann. Es bleibt daher nur übrig die Untersuchung an der Leiche. Doch sind solche in grösserer Zahl derzeit noch ausständig, sie sind auch nur dann einwandsfrei, wenn ein Hineinwachsen oder Hineingelangen von Bakterien post mortem durch entsprechende Vorsichtsmassregeln ausgeschlossen erscheint.

Ich selbst war nur 4 mal in der Lage, von der Blase her die Urethra auf ihren Keimgehalt zu untersuchen. Der dabei beobachtete Modus war folgender: Es wurde bei der Autopsie die Blase mittelst eines glühenden Messers in grossem Umfange verschorft, dann mit einem sterilen Messer eröffnet und zunächst aus der Harnblase, dann durch das Orificium internum urethrae aus der Harnröhre abgeimpft. Die mit dem Blasenharn geimpften Röhrchen blieben, wie ich gleich vorweg konstatieren will, in allen 4 Fällen steril. Der 1. Fall betraf eine Frau, die nach Zwillingsgeburt und atonischer Nachblutung an Anämie starb; die Urethra wurde 3 Stunden post mortem von der Blase her untersucht und ergab Bacterium coli in Reinkultur. Der 2. Fall betraf eine Frau, die an Anämie nach Placenta praevia starb; 7 Stunden nach dem Tode wurde aus der Urethra abgeimpft, es wuchsen nur „Bacillen". In dem 3. Falle erlag die Wöchnerin, die an Mitralinsufficienz und Stenose litt, am 1. Wochenbetttage einem plötzlichen Herztode; die 10 Stunden später vorgenommene bakteriologische Prüfung lieferte ein negatives Resultat. Im 4. Falle, einem nicht operierbaren Carcinoma ventriculi et peritonei, der 24 Stunden post mortem

Digitized by Google

untersucht wurde, wuchs nur Bacterium coli in Reinkultur. Wenn es auch ungerechtfertigt erscheinen würde, aus einer so minimalen Zahl von Untersuchungen Schlüsse zu ziehen, so erscheint mir doch immerhin bemerkenswert, dass unter 4 Fällen 2 mal Bacterium coli in Reinkultur aufging. Leider war es wegen Mangel an im Leben beobachtetem, nicht katheterisiertem Material unmöglich, weitere Untersuchungen anzustellen und auch die vorstehend berichteten konnten nur infolge der besonderen Liebenswürdigkeit und Zuvorkommenheit Prof. Weichselbaums ausgeführt werden, wofür auch an dieser Stelle zu danken mir angenehme Pflicht ist.

Meine eigenen Untersuchungen über den Keimgehalt der weiblichen Urethra an der Lebenden gingen von praktischen Gesichtspunkten aus; es konnte sich nicht darum handeln, ob und welche Mikroorganismen in der Urethra einer normalen, gesunden, nichtschwangeren Frau vegetieren — schon der Mangel an solchen hätte eine derartige Fragestellung unmöglich gemacht, aber auch das Interesse des Gynaekologen, der doch mit kranken Frauen zu thun hat, würde gefehlt haben — sondern es sollte konstatiert werden, wie oft bei schwangeren und kranken Frauen nach der üblichen und allgemein durchführbaren Desinfektionsmethode Mikroorganismen in der Urethra nachweisbar sind, und welcher Natur dieselben sind. Diese Frage erscheint von grosser Bedeutung, ganz besonders für die Asepsis der Geburt und des Wochenbettes, dann aber auch für gynaekologische Operationen, in deren Verlaufe man doch so häufig in die Lage kommt, einen Katheter in die Blase einführen zu müssen, oder nach welchen der abfliessende Harn die frisch genähten Wunden bespült; endlich auch für die Harnwege selbst, die durch den so oft nötigen Katheterismus bei peinlichster Asepsis einer Infektion mit aus der Urethra eventuell hinaufgeschobenen Keimen ausgesetzt erscheinen.

Ich ging daher, dem soeben ausgeführten entsprechend, folgendermassen vor: Zuerst wurde durch entsprechendes Auseinanderziehen der Labien das Orificium externum urethrae und seine Umgebung freigelegt, wobei es fast immer zu einem leichten Klaffen der Harnröhrenmündung kommt; sodann wurde diese samt ihrer Umgebung mit einem in $1^0/_{00}$ Sublimatlösung getauchten Wattebäuschchen und darauf mit sterilem Wasser energisch gereinigt; nun wurde unter thunlichster Vermeidung des Orificium externum urethrae mit einer Platinöse eingegangen bis in die Tiefe von 2 bis $2^1/_2$ cm, die Wände der Urethra abgeschabt und sofort überimpft.

Digitized by Google

Ich verwendete nur Agar, das bei Brutofentemperatur gehalten wurde, und zwar je nach Möglichkeit teils vorher gegossene Platten, teils Röhrchen mit schräg erstarrtem Agar. Bei Nachweisbarkeit von Sekret in der Urethra wurde auch stets auf mit Kystomflüssigkeit oder Blutserum vermischtes Agar überimpft und wurden Deckglaspräparate angefertigt.

Ich habe diese Methode der Desinfektion und der Sekretentnahme als die meinen Gesichtspunkten entsprechendste und allgemein leicht durchführbare ausgewählt und von der Einführung von Speculis zum Zwecke der Sekretentnahme abgesehen. Es unterliegt keinem Zweifel, dass es bessere und exaktere Methoden der Desinfektion des Orificium externum urethrae giebt, doch gilt dies nur für die männliche Urethra, bei der ein Unterschied im Keimgehalt des Anfangsteiles und der hinteren Partien derselben besteht, der jedoch bei der Kürze und Weite der weiblichen Urethra an dieser sicher nicht vorhanden ist. Ich konnte daher von der Einschaltung einer Alkoholwaschung bei aufgeklapptem Orificium ext. urethrae (Singer) um so mehr absehen, als diese ihrer enormen Schmerzhaftigkeit wegen bei Weibern — und nur auf solche erstrecken sich meine Erfahrungen — nicht allgemein durchführbar erscheint. Ebenso ist die Waschung mit Spiritus sap.-kalin. zur Entfernung von Fett überflüssig, da die Umgebung der weiblichen Harnröhrenmündung eben nicht fett ist. Endlich habe ich auch 42 Versuche von Sekretentnahme mittelst der Singerschen Specula ausgeführt; es fanden sich 12 sterile Befunde = 28,57%, indes bei 290 Untersuchungen ohne Specula 72 = 24,19% steril waren. Berücksichtigt man die Differenzen in der Zahl der angestellten Versuche, so erhellt, dass entweder der Einfluss des Orificium ext. urethrae ein geringer ist, oder auch bei Ausschaltung desselben durch ein Speculum ein Keimgehalt der weiblichen Urethra sehr oft vorhanden ist.

Untersuchungen an kranken Frauen.

Es wurden von solchen Fällen 142 der bakteriologischen Prüfung unterzogen; zum grössten Teile waren es Frauen, die operiert werden mussten, oder aus anderen Gründen in die Klinik aufgenommen wurden, zum kleineren Teile Ambulante. Sie teilen sich in 3 Gruppen.

Die erste Gruppe umfasst solche Fälle, die weder klinisch noch eventuell bei der Operation anatomisch Zeichen von Gonorrhoe

Digitized by Google

darboten; es sind dies die Fälle 1—93, sie erscheinen in der Tabelle A zusammengestellt. In der Rubrik „Anmerkung" finden sich über die operierten Fälle Notizen bezüglich der Harnentleerung und einer etwaigen Katheterisationscystitis, auf welche ich später zurückzukommen gedenke. Ein kurzer Blick auf die Diagnosen in der Tabelle lehrt, dass eine Auswahl in irgend einer anderen Richtung als bezüglich der Gonorrhoe nicht getroffen wurde, sondern dass die Fälle, wie sie eben das klinische Material bot, der Reihe nach zur Untersuchung kamen.

Stellen wir die Resultate der bakteriologischen Prüfung mit Rücksicht auf die herausgezüchteten Mikroorganismen und deren gleichzeitiges Vorkommen zusammen, so ergiebt sich folgendes: Es fand sich

Staphylococcus pyog. alb.	in Reinkultur	11 mal
„ „ „	mit Diplokokken	2 „
„ „ „ „	Staphyloc. non pyog.	2 „
„ „ „ „	„Bacillen"	1 „
Bacterium coli	in Reinkultur	10 „
„ „	mit Diplokokken	1 „
„ „ „	Staphylococcus non pyogenes	2 „
„ „ „	Streptokokken	1 „
Streptokokken	in Reinkultur	1 „
„	mit Bacterium coli	1 „
„	„ Staphylococcus non pyog.	2 „
Diplokokken	in Reinkultur	3 „
„	mit Staph. pyog. alb.	2 „
„	„ Bacterium coli	1 „
„	„ Staph. pyog. aur.	1 „
„	„ „ non pyog.	1 „
„	„ „Bacillen"	1 „
Staphylococcus pyog. aur.	in Reinkultur	5 „
„ „ „	mit Diplokokken	1 „
Staphylococcus non pyogenes	rein	11 „
„ „ „	mit Staph. pyog. alb.	2 „
„ „ „ „	Bacterium coli	2 „
„ „ „ „	Streptokokken	2 „
„ „ „ „	Diplokokken	1 „
„Bacillen"	in Reinkultur	3 „
„	mit Staph. pyog. alb.	1 „
„ „	Diplokokken	1 „

Steril war der Befund in 34 Fällen (= 36,5%).

Digitized by Google

Aus dieser Zusammenstellung, die auch eine Übersicht über die gefundenen Kombinationen von Mikroorganismen giebt, geht hervor, dass sich in Reinkultur am häufigsten, nämlich mit 11 von 59 Fällen, der Staph. pyog. albus und der Staph. non pyog. fanden dem das Bacterium coli mit 10 Fällen unmittelbar folgt, indes alle anderen weit zurückstehen. Um sich jedoch ein Bild von der wirklichen Frequenz pathogener Mikroorganismen machen zu können, erscheint es notwendig, auch das Vorkommen zweier Mikroorganismen nebeneinander zu berücksichtigen, beziehungsweise festzustellen, wie oft überhaupt, ohne Rücksicht auf Reinkultur, ein Mikroorganismus unter den untersuchten Fällen vorkommt. Von diesem, praktisch wohl zweifellos wichtigeren Standpunkte aus gruppieren sich die Fälle folgendermassen:

Es fand sich unter 93 Fällen

Staphylococcus pyogenes albus	16 mal	=	17,2 %
Bacterium coli	14 „	=	15,0 „
Streptokokken	4 „	=	4,3 „
Diplokokken	9 „	=	9,7 „
Staphylococcus pyogenes aureus	6 „	=	6,4 „
„ non pyogenes	18 „	=	19,4 „
„Bacillen“	5 „	=	5,4 „

Die grösste Frequenz zeigt also der nicht pyogene Staphylococcus, dann folgen Staph. pyog. alb. und Bacterium coli; bemerkenswert erscheint, dass Streptokokken in 4,3 % der untersuchten Fälle nachzuweisen waren.

Die zweite Gruppe betrifft 26 Fälle von „alter“ Gonorrhoe, d. h. von kranken Frauen, bei welchen die gonorrhoische Erkrankung klinisch zweifellos festzustellen und auch stets Sekret in der Urethra nachzuweisen war, bei denen jedoch der Nachweis von Gonokokken im Sekrete nicht gelang; in der Harnröhre fand sich das bekannte graue Sekret, das grösstenteils aus abgestossenen Plattenepithelien besteht und nur ab und zu Eiterkörperchen in spärlicher Anzahl enthält. Trotz des fehlenden Gonokokkennachweises mussten diese Fälle von der ersten Gruppe getrennt werden, da ja Zeichen einer überstandenen urethralen Affektion vorhanden waren, die möglicher und wahrscheinlicher Weise einen Einfluss auf den Keimgehalt der Harnröhre ausübte. Die Fälle erscheinen in der Tabelle B unter der fortlaufenden Nummer 94—119 angeführt.

Digitized by Google

Die Resultate stellt folgende Übersicht zusammen:

Staphylococcus pyog. albus rein	6	mal
„ „ „ mit Bacterium coli	1	„
„ „ „ „ „ „ und Staph. non pyog.	1	„
„ „ „ „ „Bacillen“	1	„
Bacterium coli rein	1	„
„ „ mit Staph. pyog. alb.	1	„
„ „ „ „ „ „ und „ non pyog.	1	„
Streptokokken rein	—	„
„ mit Staph. pyog. aur.	1	„
„ „ „Bacillen“	1	„
Diplokokken rein	1	„
„ mit Staph. non pyog.	1	„
Staph. pyog. aur. rein	3	„
„ „ „ mit Streptokokken	1	„
Staphylococcus non pyogenes rein	4	„
„ „ „ mit Diplokokken	2	„
„ „ „ „ Bacterium coli und Staph. pyog. aur.	1	„
„Bacillen“ rein	1	„
„ mit Streptokokken	1	„
„ „ Staph. pyog. alb.	1	„

Steril waren 3 Fälle = 11,5%.

Wenn wir wieder die Häufigkeit des Vorkommens der einzelnen Mikroorganismen berücksichtigen, so erhalten wir folgende Zusammenstellung:

Es fand sich unter 26 Fällen

Staphylococcus pyogenes albus	9 mal	=	34,6%
Bacterium coli	3 „	=	11,5 „
Streptokokken	2 „	=	7,7 „
Diplokokken	3 „	=	11,5 „
Staphylococcus pyogenes aureus	4 „	=	15,4 „
Staphylococcus non pyogenes	7 „	=	26,9 „
„Bacillen“	3 „	=	11,5 „

Ohne vorderhand näher ins Detail einzugehen, sei nur darauf hingewiesen, dass hier im Gegensatze zur 1. Gruppe der Staph. pyog. alb. in seiner Frequenz den Staph. non pyog. bedeutend übertrifft.

Digitized by Google

In der dritten Gruppe erscheinen 23 Fälle von frischer Gonorrhoe mit positivem Gonokokkenbefunde im Sekrete zusammengefasst (Tabelle C, Nr. 120—142). Es ergab sich:

Staphylococcus pyogenes albus rein	2 mal
„ „ „ mit Bacterium coli	2 „
„ „ „ „ Gonokokken	1 „
„ „ „ „ Diplokokken	3 „
„ „ „ „ Gonokokken und Bacterium coli	1 „
„ „ „ „ Gonokokken und Staph. non pyog.	1 „
Bacterium coli rein	—
„ „ mit Staph. pyog. alb.	2 „
„ „ „ „ „ aur. und Diplokokken	1 „
Diplokokken rein	—
„ mit Staph. pyog. alb.	3 „
„ „ Bact. coli und Staph. pyog. aur.	1 „
„ „ Staph. non pyog.	1 „
Gonokokken rein	1 „
„ mit Staph. pyog. alb.	1 „
„ „ „ „ „ u. Staph. non pyog.	1 „
„ „ „ „ „ „ „Bacillen“	1 „
„ „ „ non pyog.	1 „
Staphylococcus pyogenes aureus rein	—
„ „ „ mit Bacterium coli und Diplokokken	1 „
Staphylococcus non pyogenes rein	3 „
„ „ „ mit Gonokokken	1 „
„ „ „ „ „ und Staph. pyog. alb.	1 „
„Bacillen“ rein	3 „
„ mit Gonokokken und Staph. pyog. alb.	1 „

Steril war der Befund in 3 Fällen (= 13,0%).

Nach der Häufigkeit des Vorkommens überhaupt resultiert folgende Gruppierung:

Staphylococcus pyogenes albus	10 mal	= 43,5%
Bacterium coli	3 „	= 13,0 „
Diplokokken	5 „	= 21,7 „
Gonokokken	5 „	= 21,7 „

Digitized by Google

Staphylococcus pyogenes aureus	1 „	=	4,3 %
Staphylococcus non pyogenes	5 „	=	21,7 „
„Bacillen“	4 „	=	17,4 „

In dieser Gruppe hat der Staph. pyog. albus seine grösste Frequenz erreicht, sie ist doppelt so gross, als die des Diplococcus, Gonococcus und des Staph. non pyogenes; das Bacterium coli ist ziemlich selten, Streptokokken fehlen gänzlich.

Vergleichen wir diese 3 Gruppen miteinander, so ergiebt sich folgende Tabelle, die in procentischen Zahlen gehalten ist.

	ohne Gonorrhoe	alte Gonorrhoe	frische Gonorrhoe	Gonorrhoe zusammen	Gynaekologische Fälle zusammen.
Staphylococcus pyog. albus	17,2	34,6	43,5	38,8	24,6
Bacterium coli	15,0	11,5	13,0	12,2	14,8
Streptokokken	4,3	7,7	—	4,1	4,2
Diplokokken	9,7	11,5	21,7	16,3	11,9
Gonokokken	—	—	21,7	10,2	3,5
Staphylococcus pyog. aureus	6,4	15,4	4,3	10,2	7,7
Staphylococcus non pyog.	19,4	26,9	21,7	24,5	21,1
Bacillen	5,4	11,5	17,4	14,3	8,5
steril	36,5	11,5	13,0	12,2	28,2

Es geht daraus der Einfluss der Gonorrhoe auf den Keimgehalt der Urethra in deutlichster Weise hervor. Und zwar sind es nicht bloss Gonokokken, die bei ihrer bekannten Launenhaftigkeit dem künstlichen Nährboden gegenüber relativ selten angingen, obwohl in allen Gonorrhoe-Fällen auch auf Serum- oder Kystom-Agar überimpft wurde, sondern auch andere Mikroorganismen, deren Frequenz unter dem Einflusse der gonorrhoischen Erkrankung bedeutend wächst. Besonders hervorzuheben scheint in dieser Richtung der Staphylococcus pyogenes albus zu sein, der in den Fällen von frischer Gonorrhoe (mit positivem Gonokokkenbefunde im Deckglaspräparate) eine dreifach so grosse Frequenz zeigt, als bei nicht gonorrhoischen Frauen, ein Verhalten, das um so auffallender ist, als sich unter letzteren ein nicht geringer Anteil von exulcerierten Carcinomen befinden. Auch der Streptococcus ist in Fällen von alter Gonorrhoe häufiger zu finden als bei Nichtgonorrhoischen, während er in solchen von frischer Gonorrhoe vollständig fehlt. Der Bakterienreichtum der gonorrhoisch affizierten oder affiziert

Digitized by Google

gewesenen Urethra spricht sich weiter auch in der viel geringeren Zahl steriler Befunde aus, die genau ein Drittel der bei Nichtgonorrhoischen gefundenen ausmacht.

Untersuchungen an Schwangeren und Wöchnerinnen.

In der Schwangerschaft wurden 120 Frauen untersucht; da durchwegs nur solche, die in die geburtshilfliche Klinik als sog. Haus-Schwangere aufgenommen waren, herangezogen wurden, so war es häufig möglich, mehrfache Untersuchungen an derselben Frau vorzunehmen, so dass im Ganzen 290 Untersuchungen ausgeführt werden konnten. (Siehe Tabelle D.)

Bezüglich des Vorkommens in Reinkultur ergiebt sich folgende Zusammenstellung: Es fand sich

Staphylococcus pyog. albus	rein in	95	Fällen	
Bacterium coli	„ „	18	„	
Streptokokken	„ „	9	„	
Gonokokken	„ „	1	„	
Staph. pyog. aur.	„ „	4	„	
Staph. non pyog.	„ „	15	„	
„Bacillen“	„ „	13	„	
Mehrere Mikroorganismen	„ „	63	„	
Keine Mikroorganismen wuchsen in	„ „	72	„	(= 24,8 %)

Nach der Häufigkeit des Vorkommens überhaupt, sei es in Reinkultur oder in Kombination mit anderen, ergiebt sich folgende Gruppierung:

Staph. pyog. albus in	142	Untersuchungen	= 48,96 %
Bacterium coli	„ 25	„	= 8,62 „
Streptokokken	„ 22	„	= 7,58 „
Diplokokken	„ 5	„	= 1,72 „
Gonokokken	„ 2	„	= 0,69 „
Staph. pyog aur.	„ 7	„	= 2,41 „
Staph. non pyog.	„ 25	„	= 8,62 „
„Bacillen“	„ 50	„	= 17,24 „

In vorstehender Tabelle erscheinen sämtliche Schwangere angeführt; es fanden sich unter ihnen 45 (= 37,5 %), bei welchen in der Urethra Sekret vorhanden war; doch konnte nur bei 16 (13,3 %) der Nachweis typischer intracellulär gelagerter Gonokokken geführt werden. Für die Frage nach dem Einflusse der Gonorrhoe auf den Keimgehalt der Urethra Schwangerer können nur diese

Digitized by Google

16 Fälle in Betracht kommen. Nachfolgende Tabelle zeigt die Differenzen zwischen gonorrhoischen und nicht-gonorrhoischen, besser gesagt, nicht an frischer Gonorrhoe leidenden Schwangeren, eine Unterscheidung, die durch den wahrscheinlichen Einfluss des Gonococcus auf den Keimgehalt der Urethra rücksichtlich anderer Mikroorganismen motiviert erscheint.

	Gonorrhoische, 89 Untersuchungen	Nicht-Gonorrhoische 251 Untersuchungen
Staphylococcus pyogenes albus	18 = 46,15 %	124 = 49,4 %
Bacterium coli	2 = 5,13 „	23 = 9,2 „
Streptokokken	1 = 2,56 „	21 = 8,4 „
Diplokokken	—	5 = 1,9 „
Gonokokken	2 = 5,13 „	—
Staphylococcus pyogenes aureus	1 = 2,56 „	6 = 2,4 „
Staphylococcus non pyogenes	4 = 10,26 „	21 = 8,4 „
Bacillen	6 = 15,39 „	44 = 17,5 „
steril	13 = 33,3 „	59 = 23,5 „

Indes ergiebt sich aus dem Vergleiche der nebeneinander stehenden procentischen Zahlen, dass die Differenzen gar nicht so bedeutend sind, als a priori anzunehmen wäre. Nicht wenige Mikroorganismen, wie Staph. pyog. alb., Staph. pyog. aureus, Staph. non pyogenes, „Bacillen“ finden sich in annähernd gleicher Frequenz, — andere, wie Bacterium coli und Streptokokken sogar wesentlich häufiger bei Nicht-Gonorrhoischen als bei Gonorrhoischen. Dieses Verhalten der zwei letztgenannten Mikroorganismen könnte vielleicht eine Erklärung darin finden, dass ebenso wie im übrigen weiblichen Genitale auch in der weiblichen Urethra der Gonococcus eine gewisse Abneigung gegen die Symbiose mit anderen Mikroorganismen zeigt. Jedoch drängt uns das Frequenzverhältnis der anderen Mikroben, vor allem der Staphylokokken zu der Annahme, dass der Einfluss des in der Urethra vorhandenen Gonococcus auf den Gehalt desselben an anderen Keimen wohl ein geringer sein muss, und sich vielleicht nur in der — sit venia verbo — Abwehr gegen pathogene Mikroorganismen im engeren Sinne, wie Bacterium coli und Streptokokken äussert, bei welch beiden ja thatsächlich recht bemerkenswerte Unterschiede in der Häufigkeit des Vorkommens bestehen. Die grössere Zahl steriler Befunde bei gonokokkenhaltiger Urethra erklärt sich wohl ungezwungen aus der grossen

Digitized by Google

Verschiedenheit im Wachstum des Gonococcus auch auf anscheinend ganz geeignetem künstlichen Nährboden, über die auch Krönig klagt.

Der Tabelle, die zu der soeben ausgeführten Auffassung von dem geringen Einflusse der Gonorrhoe auf den Gehalt an anderen Keimen führt, könnte noch ein Vorwurf gemacht werden, nämlich der, dass sie zwar die 16 Fälle mit Gonokokken im Sekrete berücksichtigt, nicht aber die anderen 29 Fälle, bei welchen wohl Sekret konstatiert, aber Gonokokken in demselben vermisst wurden. Es ist nun Ansichtssache, ob man solche Fälle der Gonorrhoe zuzählen darf, wenn, wie gegen Ende der Schwangerschaft fast immer, andere klinische Zeichen der Gonorrhoe am Genitale nicht nachzuweisen sind; meines Erachtens ist dies wohl unthunlich, doch möge immerhin eine Zusammenstellung unter specieller Berücksichtigung dieser Fälle hier Platz finden, wobei des Vergleiches halber auch die bei gonokokkenhaltiger Urethra gefundenen Zahlen und die noch restierenden sekretfreien Fälle entsprechend verwertet erscheinen.

	Sekret mit Gonokokken 39 Untersuch.	Sekret keine Gonokokken 63 Untersuch.	Sekret zusammen 102 Untersuch.	ohne Sekret 188 Untersuch.
Staph. pyog. albus	18 = 46,15 %	34 = 53,9 %	52 = 50,98 %	90 = 47,9 %
Bacterium coli	2 = 5,13 „	3 = 4,8 „	5 = 4,9 „	20 = 10,63 „
Streptokokken	1 = 2,56 „	5 = 7,9 „	6 = 5,9 „	16 = 8,5 „
Diplokokken	—	3 = 4,8 „	3 = 2,9 „	2 = 1,06 „
Gonokokken	2 = 5,13 „	—	2 = 1,96 „	—
Staph. pyog. aureus	1 = 2,56 „	—	1 = 0,98 „	6 = 3,2 „
Staph. non pyog.	4 = 10,26 „	6 = 9,5 „	10 = 9,8 „	15 = 7,98 „
Bacillen	6 = 15,39 „	14 = 22,2 „	20 = 19,6 „	30 = 15,9 „
steril	13 = 33,3 „	14 = 22,2 „	27 = 26,5 „	45 = 23,9 „

Es geht aus vorstehender Übersicht hervor, dass bei mangelndem Gonokokkenbefunde in der sekrethaltigen Urethra einzelne Mikroorganismen wie Staph. pyog. albus, Streptokokken, „Bacillen“ eine grössere Frequenz zeigen als bei gonokokkenhaltiger Urethra, indes die Zahl der sterilen Befunde abnimmt. Dieses Ergebnis wäre wohl im Sinne einer durch eine überstandene Gonorrhoe geschaffenen Prädisposition zur Ansiedlung anderer Keime zu verwerten, wenn es eben möglich wäre, die überstandene Gonorrhoe

Digitized by Google

zweifellos sicher zu stellen; da dies aber bei Schwangeren in den letzten Monaten unthunlich ist, so erscheint es mir nicht gerechtfertigt, so wie bei den gynaekologischen Fällen die gonokokkenlosen, aber Sekret zeigenden einfach als alte Gonorrhoe aufzufassen. Der Vergleich aller sekrethaltigen mit den ohne Sekret zeigt im grossen und ganzen recht geringe Differenzen, die nur beim Bacterium coli bedeutender erscheinen.

Die Frage, ob der Bakterienbefund bei derselben Frau während der Schwangerschaft konstant bleibe, erfordert die Zusammenstellung aller mehrfach untersuchten Fälle, d. h. aller jener, bei welchen mehr als 2 Untersuchungen (in einwöchentlichen Pausen) vorgenommen worden waren. Es sind dies im ganzen 49, von denen 21 dreimal, 16 viermal, 9 fünfmal und 3 sechsmal untersucht wurden. Bei 18 davon fand sich nun ein konstanter Befund in dem Sinne, dass bei allen Untersuchungen derselbe Mikroorganismus herausgezüchtet werden konnte, und zwar war es Staph. pyog. albus 10 mal, Bacterium coli und Streptokokken je zweimal (bei 3 maliger und 4 maliger Untersuchung) Staph. non pyog. einmal und ein jedesmal steriler Befund konnte in drei Fällen konstatiert werden. Neben dem als konstanter Bewohner der betreffenden Urethra gefundenen Mikroorganismus traten ab und zu andere auf, besonders nicht pyogene, wie Staph. non pyog. oder „Bacillen", die aber fast immer nur bei einer Untersuchung nachzuweisen waren, um dann rasch wieder zu verschwinden und dem „konstanten" Mikroorganismus zu weichen. Einen annähernd konstanten Befund boten weitere 19 Fälle, bei denen mit Ausnahme einer Untersuchung sonst immer derselbe Mikroorganismus nachzuweisen war. Meist unterbrach ein steriler Befund die Reihe, oder es trat an Stelle eines bei der ersten Untersuchung gefundenen nichtpyogenen Mikroorganismus ein pathogener; das umgekehrte Verhältnis ist selten. In weiteren 9 Fällen war der Befund insofern ungleichmässig, als bei den (öfter als dreimal ausgeführten) Untersuchungen zweimal ein anderer Mikroorganismus angetroffen wurde; gewöhnlich trat aber bei weiteren Prüfungen der mehrfach nachgewiesene Mikrobe neuerdings wieder auf. Nur in 3 je dreimal untersuchten Fällen war der Befund ein ganz inkonstanter. Es geht daraus hervor, dass der Bakteriengehalt der Urethra einer Schwangeren in den letzten Monaten eine gewisse Tendenz hat, konstant zu bleiben, und dass Änderungen, besonders in dem Sinne, dass ein pathogener Mikroorganismus verschwindet, wohl ziemlich selten vorkommen

Digitized by Google

dürften. Ob und inwiefern sich der Bakteriengehalt Schwangerer auch im Wochenbette erhält, soll später erörtert werden.

Von den 120 Schwangeren konnten 88 auch im Wochenbette der Untersuchung unterzogen werden. Im allgemeinen wurde die bakteriologische Prüfung am 4. und am 8. Wochenbettstage ausgeführt; in 3 Fällen musste die letzte Untersuchung unterbleiben, so dass statt 176 nur 173 Untersuchungen vorgenommen wurden.

Bezüglich des Vorkommens in Reinkultur ergiebt sich Folgendes: Es fand sich

Staph. pyog. albus	rein	in	51	Fällen
Bacterium coli	„	„	15	„
Streptokokken	„	„	3	„
Staph. non pyog.	„	„	15	„
„Bacillen“	„	„	16	„
Bacillus pyocyaneus	„	„	1	„
Mehrere Mikroorganismen	„		62	„
Steril war der Befund	„		10	„

Gonokokken und Staph. pyog. aur. konnten nicht nachgewiesen werden.

Die folgende Tabelle zeigt die Gruppierung nach dem Vorkommen überhaupt, ohne Rücksicht auf Reinkultur oder Kombination mit anderen. Zum Vergleiche erscheinen auch die Befunde, die an denselben 88 Frauen in der Schwangerschaft gemacht wurden, angeführt.

	88 Schwangere 195 Untersuchungen	88 Wöchnerinnen 178 Untersuchungen
Staphylococcus pyogenes albus	86 = 44,1 %	95 = 54,91 %
Bacterium coli	22 = 11,28 „	37 = 21,79 „
Streptokokken	12 = 6,15 „	16 = 9,25 „
Diplokokken	4 = 2,05 „	—
Gonokokken	1 = 0,52 „	1 = 0,58 „
Staphylococcus pyogenes aureus	5 = 2,56 „	4 = 2,31 „
Staphylococcus non pyogenes	19 = 9,74 „	29 = 16,76 „
Bacillen	39 = 20,0 „	44 = 25,42 „
Bacillus pyocyaneus	—	1 = 0,58 „
steril	53 = 27,17 „	10 = 5,78 „

In dieser Zusammenstellung spricht sich deutlich der Einfluss aus, den das Wochenbett auf den Keimgehalt der Urethra ausübt.

Digitized by Google

Vor allem sind es die pathogenen Mikroorganismen, die eine recht ansehnliche Steigerung in ihrer Frequenz aufweisen, besonders der Staph. pyog. albus, dann das Bacterium coli und die Streptokokken; doch auch die nichtpathogenen haben an Häufigkeit zugenommen und in parallelem Masse ist das Prozent der sterilen Befunde von 27,17 bis auf 5,78 herabgesunken.

Über den Einfluss des Wochenbettes auf die Urethra Gonorrhoischer giebt folgende Tabelle Aufschluss, in der wieder nur jene Fälle berücksichtigt erscheinen, bei welchen der Gonokokkennachweis positiv war. Von den 16 Schwangeren mit gonokokkenhaltigem Sekrete konnten leider nur 10 auch im Wochenbette untersucht werden. Zum Vergleiche erscheinen auch hier die denselben Frauen in der Schwangerschaft entsprechenden Zahlen angeführt.

	Gonorrhoische	
	10 Schwangere 22 Untersuchungen	10 Wöchnerinnen 20 Untersuchungen
Staphylococcus pyogenes albus	10 = 45,5 %	9 = 45,0 %
Bacterium coli	2 = 9,1 „	2 = 10,0 „
Streptokokken	—	1 = 5,0 „
Gonokokken	1 = 4,5 „	1 = 5,0 „
Staphylococcus pyogenes aureus	1 = 4,5 „	—
Staphylococcus non pyogenes	2 = 9,1 „	4 = 20,0 „
„Bacillen“	5 = 22,7 „	3 = 15,0 „
steril	8 = 36,4 „	1 = 5,0 „

Es würde sich aus vorstehender Übersicht ergeben, dass das Wochenbett bei gonorrhoischen Frauen einen wesentlichen Einfluss auf den Keimgehalt der Urethra nicht nimmt, also ein Resultat, das dem bei den Schwangeren erhaltenen analog wäre; doch ist es wohl mit Rücksicht auf die relativ geringe Zahl der Untersuchungen eher am Platze, eine gewisse Zurückhaltung walten zu lassen. Der Erwähnung wert erscheint wohl nur, dass im Wochenbette so selten die Harnröhre keimfrei gefunden wurde.

Eine Gruppierung der Untersuchungen an Wöchnerinnen mit Rücksicht auf die Frage, ob der bakteriologische Befund während der Dauer des Wochenbettes sich ändere oder nicht, ergiebt folgendes Resultat: Von den 88 Wöchnerinnen zeigten 66=75 % einen konstanten Befund, d. h. es wurde bei der Untersuchung am 4. und am 8. Wochenbettstage derselbe Gehalt an Bakterien nachgewiesen. Als

Digitized by Google

besonders interessant ist hervorzuheben, dass es sich nicht immer um einen einzelnen Mikroorganismus handelte, sondern dass auch Kombinationen von Keimen wie Staph. pyog. albus und „Bacillen", Bacterium coli und Staph. pyog. alb., Streptokokken und Staph. pyog. aur. sich konstant nebeneinander erhielten und bei beiden Untersuchungen nachzuweisen waren. Die anderen 22 Fälle (= 25 %) zeigen eine Änderung im Befunde und zwar etwa in der Hälfte der Fälle (12) in dem Sinne, dass an Stelle eines nichtpathogenen ein pathogener Mikroorganismus trat, meist Staph. pyog. alb., aber auch Bacterium coli und Streptokokken; von den übrigen 10 Fällen trat in zweien ein nichtpathogener Mikroorganismus auf, während in den übrigen 8 Fällen der Befund steril wurde. Bei der geringen Frequenz, wie sie die Sterilität der Urethra im Wochenbette aufweist, ist dieser Umstand sehr auffällig, und es entsteht die Frage, ob wir es in diesen Fällen nicht etwa mit dem Beginne eines Vorganges zu thun haben, der in Analogie stünde zur „Selbstreinigung" der Scheide. Leider müssen wir es bei dieser Vermutung bewenden lassen, da die äusseren Verhältnisse unserer Klinik eine längere Beobachtung der Wöchnerinnen, wie sie zur Lösung dieser Frage in ausgedehntem Masse nötig wäre, nicht gestatten.

Vergleichen wir, um uns den Einfluss des Wochenbettes klarer präzisieren zu können, den Keimgehalt, der bei denselben Frauen in der Schwangerschaft und im Wochenbette konstatiert wurde, unter Berücksichtigung der herausgezüchteten Mikroorganismen, so zeigt sich, dass in 48 von 88 Fällen (= 54,5 %) derselbe oder dieselben Mikroorganismen im Wochenbette nachzuweisen waren, wie in der Schwangerschaft. In den anderen Fällen waren Änderungen zu konstatieren, die hauptsächlich dem häufigeren Auftreten der pathogenen Mikroorganismen zuzuschreiben sind; doch auch nichtpathogene erscheinen im Wochenbette in grösserer Frequenz, und ist diesbezüglich speziell auf die „Bacillen" hinzuweisen, die siebenmal im Anschlusse an einen in der Schwangerschaft sterilen Befund auftraten. Es erscheint somit der Schluss gerechtfertigt, dass das Wochenbett einen die Ansiedlung von Keimen begünstigenden Einfluss auf die Urethra ausübt.

Die folgende Übersicht zeigt das Verhältnis des Bakteriengehaltes der Urethra gynaekologisch Erkrankter, Schwangerer und Wöchnerinnen in prozentischen Zahlen.

Digitized by Google

	Gynaekologische 120 Untersuchungen	Schwangere 290 Untersuchungen	Wöchnerinnen 173 Untersuchungen
Staphylococcus pyogenes albus	24,6	48,96	54,91
Bacterium coli	14,8	8,62	21,79
Streptococcen	4,2	7,58	9,25
Diplococcen	11,9	1,72	—
Gonococcen	3,5	0,69	0,58
Staphylococcus pyogenes aureus	7,7	2,41	2,31
Staphylococcus non pyogenes	21,1	8,62	16,76
„Bacillen"	8,5	17,24	25,42
Bacillus pyocyaneus	—	—	0,58
steril	28,2	24,8	5,78

Es erhellt daraus, dass die Schwangerschaft die Ansiedlung von Mikroorganismen in geringem Grade begünstigt. Sehr stark ist die Zunahme der Frequenz des Staph. pyog. alb., dann des Streptococcus und der „Bacillen", dagegen sinken ab Bacterium coli, Diplokokken, Staph. pyog. aur. und Staph. non pyog., indes die Verminderung der sterilen Befunde nur eine geringe ist. Im Gegensatze dazu manifestiert sich auch hier wieder in deutlichster Weise der sehr günstige Einfluss, den das Wochenbett ausübt, besonders bezüglich des Auftretens von Bacterium coli.

Rücksichtlich der einzelnen, aus der Urethra herausgezüchteten Mikroorganismen und ihrer Pathogenität erscheint vor allen der Staph. pyog. albus hervorzuheben, der numerisch alle anderen überwiegt; seine Pathogenität ist im grossen und ganzen die des Staph. pyog. aureus, von dem er sich ja nur durch die mangelnde Pigmentbildung unterscheidet. Das Häufigkeitsverhältnis seines Vorkommens bezüglich des Staph. pyog. aureus erscheint noch nicht vollständig sichergestellt; während Rosenbach angiebt, dass er ihn seltener und meist mit Staph. pyog. aureus gemischt angetroffen habe, behaupten Passet und mit ihm Fischer und Levy, dass er beim Menschen häufiger als Krankheitserreger gefunden werde, als der aureus. Jedenfalls ist er mit dem Staph. pyog. aureus zusammen einer der häufigsten und verbreitetsten Eiterungserreger, der schon normalerweise auf der Haut, speziell der Kopfhaut, dann in der Mundhöhle und in der Scheide vegetiert; ferner wurde er nachgewiesen in der Cervix uteri und in der Milch gesunder Wöchnerinnen. In pathologischen Fällen kann er die Ursache der ver-

Digitized by Google

schiedensten mit Eiterung oder auch nur Entzündung einhergehenden Prozesse abgeben, von denen besonders die puerperale, mit Gelenkmetastasen einhergehende Pyämie zu nennen wäre.

Der Staph. non pyogenes unterscheidet sich von dem Staph. pyog. albus durch ein wichtiges biologisches Kennzeichen, da er die Gelatine nicht verflüssigt. Nachdem ihm auch die Pathogenität abgeht, gehört er in die Gruppe der wenigstens bisher nur als harmlose Bewohner am Menschen gefundenen Mikroorganismen.

Das grosse Interesse, das begreiflicherweise Geburtshelfer den Streptokokken entgegenbringen, möge die eingehendere Besprechung derselben motivieren.

Streptokokken fanden sich bei 18 schwangeren Frauen. Da uns hauptsächlich der Streptococcus pyogenes interessiert, so kommen 3 Fälle in Wegfall; 2 davon (57 und 58), weil schon die morphologische Erscheinung der in denselben gefundenen sehr grossen Einzelindividuen die Ausschaltung aus der Gruppe des Str. pyogenes gebot, der dritte (84), weil trotz Übereinstimmung der Gestalt das Tierexperiment negativ ausfiel. Es bleiben sohin 15 Fälle.

In einem Drittel derselben fand sich der Str. pyog. nur in der Schwangerschaft; allerdings waren wir bloss in dem einen Falle 32 in der Lage, die Urethra auch im Wochenbette bakteriologisch zu untersuchen, die übrigen vier (18, 69, 105, 107) wurden unentbunden entlassen. In dem Falle 32 fand sich der Streptococcus pyogenes nur einmal gelegentlich der vier Tage vor der Entbindung vorgenommenen dritten Untersuchung, vorher und nachher wurde die Urethra steril befunden oder es fanden sich nichtpathogene Mikroorganismen, wie Staph. non pyogenes oder „Bacillen", die auch in Gesellschaft des Strept. pyog. angetroffen wurden. Auch im Falle 18 wurde des Streptoc. pyog. nur einmal, und zwar bei der vierten von sechs Untersuchungen vorgefunden, indes vorher und nachher die Urethra keine Mikroorganismen oder den Staph. pyog. alb. in Reinkultur enthielt. Zweimal fand sich der Strept. pyog. im Falle 69, beide Male mit Staph. pyog. alb., und zwar bei der vierten und fünften Untersuchung; vorher blieben die Nährböden steril oder es wuchsen nichtpyogene Mikroorganismen. Viel konstanter war der Befund in den übrigen 2 Fällen; im Falle 107 fehlte der Streptoc. pyog. nur bei der ersten, im Falle 105 bei gar keiner von vier Untersuchungen, wobei noch einmal zu betonen ist, dass die Prüfungen in einwöchentlichen Zwischenräumen vorgenommen wurden.

Digitized by Google

Im Wochenbette trat der Streptoc. pyog. fünfmal auf. In den Fällen 15, 45, 48, 53 wurde er nur bei einer, im Falle 17 bei beiden Wochenbettsuntersuchungen vorgefunden, in letzterem Falle beide Male in Reinkultur, in den übrigen mit Staph. pyog. alb. oder „Bacillen" vergesellschaftet. Das Wochenbett verlief in 4 Fällen afebril, in einem Falle (53) trat Fieber auf, das durch eine Pneumonie veranlasst wurde; eine Genitalerkrankung, auf welche natürlich in erster Linie zu rekurrieren war, konnte trotz aufmerksamer Beobachtung nicht konstatiert werden.

Die Fälle, bei denen sowohl in der Schwangerschaft, als auch im Wochenbette der Streptoc. pyog. angetroffen wurde, sind gleichfalls 5 an der Zahl. Im Falle 31 fand er sich das erste Mal bei der 5 Tage ante partum vorgenommenen (zweiten) Untersuchung, und zwar mit Staph. pyog. alb. zusammen, eine Kombination, die auch bei den zwei Untersuchungen im Wochenbette konstant blieb. — Im Falle 24, der 27 Tage vor der Geburt in Untersuchung gezogen wurde, ergab diese das erste und zweite Mal Bact. coli in Reinkultur, die dritte Untersuchung wies dieses Bacterium in Gemeinschaft mit Streptokokken und Staph. pyog. albus nach, die vierte Untersuchung (6 Tage ante partum) ergab sterilen Befund; im Wochenbette beide Male Streptoc. pyog. mit Staph. pyog. aureus. — Im Falle 11 wurde gleich bei der ersten Untersuchung, 26 Tage a. p., die Anwesenheit des Streptoc. pyog. konstatiert; bei den beiden nächsten Untersuchungen wurde er vermisst und trat erst wieder 5 Tage vor der Geburt auf, um dann während des Wochenbettes ein konstanter Befund zu bleiben, allerdings nicht mehr wie früher in Reinkultur, sondern mit Staph. pyog. aureus. — Im Falle 40, der am 30. Tage vor der Entbindung in Beobachtung trat, wurde erst bei der dritten Untersuchung der Streptoc. pyog. nachgewiesen, der nun während des Restes der Schwangerschaft (16 Tage) konstant bald rein, bald mit Staph. pyog. alb. gefunden wurde; im Wochenbette wurde er am 4. Wochenbettstage vermisst; es fand sich nur Staph. pyog. alb., der bei der ausnahmsweise auch am 6. Tage vorgenommenen Prüfung mit Bact. coli zusammen gefunden wurde, am 8. Tage gesellte sich diesen beiden Mikroben wieder der Streptoc. pyog. zu. In diesen vier Fällen fand sich der Streptoc. pyog., wenn auch mehrmals, so doch als nicht ganz konstanter Befund. Anders im letzten Falle (4). Derselbe wurde 19 Tage ante partum zum erstenmale untersucht, es fand sich der Streptoc. pyog., der bei den weiteren zwei in der Schwangerschaft angestellten Prüfungen stets

Digitized by Google

nachgewiesen werden konnte, einmal rein, einmal mit Staph. pyog. alb., letzteres 5 Tage ante partum. Die 31 Stunden dauernde Geburt wurde mittelst Forceps beendet. Schon am 1. Wochenbettstage begann die Wöchnerin zu fiebern, am 2. Tage wurde sowohl aus der Urethra, als aus dem Uterus der Streptoc. pyog. mit dem Staph. pyog. alb. herausgezüchtet. Nach Entfernung missfarbiger Placentareste und intrauteriner Ausspülung sank die Temperatur rasch ab, doch kehrte sie wegen gleichzeitig bestehender Ulcera puerperalia erst am 11. Wochenbettstage zur Norm zurück. Sehr bemerkenswert erscheint nun, dass während der ganzen Dauer der Beobachtung, die sich äusserer Verhältnisse halber nur bis zum 16. Tage erstrecken konnte, bei den ausnahmsweise jeden 2. Tag ausgeführten Untersuchungen stets der Streptoc. pyog. aufging, und zwar ein einziges Mal, am 8. Tage, mit Staph. non pyog., sonst stets in Reinkultur. Ich möchte ganz besonders auf den Umstand hinweisen, dass in dem einzigen Falle, in dem sich bei streptokokkenhaltiger Urethra eine fieberhafte Erkrankung wenn auch leichteren Grades im Puerperium entwickelte, der Befund des Streptoc. pyog. schon in der Schwangerschaft ein konstanter war, dass der Streptoc. pyog. auch im Uterus nachgewiesen wurde und dass er auch nach eingetretener Apyrexie noch weiterhin konstant nachgewiesen werden konnte.

Hinsichtlich der Pathogenität der aus der Urethra gezüchteten Streptokokken sei erwähnt, dass in jedem Falle die Prüfung durch das Tierexperiment vorgenommen wurde. Es wurde $^1/_2$—1 ccm einer 2tägigen gut gewachsenen Bouillonreinkultur einem Kaninchen unter die Haut des Ohres injiziert; in allen Fällen mit Ausnahme des Falles 84, der daher wie schon oben erwähnt ausgeschaltet wurde, bildete sich an der Injektionsstelle in 3—5 Tagen ein Abscess, aus dem Streptokokken in Reinkultur herausgezüchtet werden konnten. Ist mithin die pyogene Eigenschaft desselben zweifellos sichergestellt, so muss doch konstatiert werden, dass die Virulenz keine hochgradige genannt werden kann; im allgemeinen gelten ja Streptokokken für um so virulenter, je rascher sie ein Tier ohne Eiterung töten; in unseren Fällen kam es niemals zum Exitus des Versuchstieres, nicht einmal fortschreitende erysipelatöse Entzündung wurde durch den Streptococcus erzeugt, der Effekt der Injektion beschränkte sich immer nur auf einen circumscripten Eiterungsprozess. Nichtsdestoweniger ist der Befund von Streptokokken in der Urethra als ein ernster, für die Schwangere Gefahren mit sich bringender anzusehen, da ja bekannt ist, wie rasch einerseits Streptokokken bei der Kulti-

Digitized by Google

vierung auf künstlichen Nährböden ihre Virulenz verlieren — ich konnte doch stets nur die zweite Generation zum Tierexperiment verwenden —, andererseits unter günstigen Verhältnissen, wie sie eben das Wochenbett in hervorragendem Masse schafft, ihre Virulenz wieder zu gewinnen, ja sogar rasch zu steigern imstande sind.

Das Bacterium coli fand sich bei 27 Frauen. Ausschliesslich in der Schwangerschaft wurde es nachgewiesen bei 7 Frauen; es scheint in diesen Fällen einen, ich möchte fast sagen, gelegentlichen Bewohner der weiblichen Urethra darzustellen, wie dies die Zusammenstellung der Häufigkeit des Befundes bei einer und derselben Frau darthut. In 4 von den 7 Fällen (23, 29, 34, 56) konnte es nämlich nur einmal nachgewiesen werden, obwohl die Zahl der Untersuchungen zwischen 4 und 6 betrug. Von den übrigen Fällen konnte es im Falle 80 und 103 zweimal, im Falle 24 sogar dreimal (unter 6 Untersuchungen) nachgewiesen werden, doch fehlte es stets im Wochenbette.

Im Wochenbette trat das Bacterium coli in 12 Fällen auf. In 4 Fällen (2, 13, 40, 49) konnte es nur bei einer der beiden Wochenbettsuntersuchungen, und zwar stets bei der zweiten, am 8. Tage ausgeführten gefunden werden. In den übrigen 7 Fällen (mit Ausnahme des Falles 5, der gesondert besprochen werden muss), fand es sich bei beiden Untersuchungen, und zwar 3 mal (27, 60, 88) in Reinkultur, sonst mit Staphylococcus pyog. alb. zusammen. Die Wochenbetten verliefen durchwegs afebril. — Im Falle 5, der 19 Tage vor der Geburt in Untersuchung gezogen wurde, fand sich bei allen 3 Prüfungen während der Schwangerschaft der Staph. pyog. alb., zweimal rein, das dritte Mal (5 Tage a. p.) mit „Bacillen". Die Entbindung erfolgte spontan, ohne dass die Gebärende innerlich untersucht worden wäre. Am 5. Wochenbettstage früh begann sie plötzlich zu fiebern, $40{,}1^0$. Die diensthabende Wärterin hatte schon 2 Tage vorher gemeldet, dass die Wöchnerin wiederholt beim Betasten ihrer Genitalien ertappt worden sei und dass mehrmals im Tage die blutigen Hände derselben gereinigt werden mussten. Die sofort vorgenommene Abimpfung aus dem Uterus ergab Bacterium coli in Reinkultur, während die Tags vorher (am 4. Tage) vorgenommene Untersuchung der Urethra dieses Bacterium mit Staph. pyog alb. zusammen nachwies. Pat. erlag am 8. Tage der Infektion. Die 2 Stunden post mortem vorgenommene Sektion ergab: Peritonitis purulenta diffusa ex endometritide diphtheritica ad insertionem placentae cum metrolymphan-

Digitized by Google

gioitide uteri. Die bakteriologische Untersuchung des Inhaltes der Bauchhöhle wies das Bacterium coli in Reinkultur nach. Der Fall erscheint mir insofern bemerkenswert, als hier der Weg, auf dem die Infektion des Uterus und der Harnröhre erfolgte, ziemlich klar ist; zweifellos hat die an ihren Genitalien herummanipulierende Wöchnerin ihre Finger in der Umgebung des Anus oder gelegentlich eines Stuhlganges mit Bacterium coli infiziert, und dann dieses in die Vagina und an das Orif. ext. urethrae gebracht. Ob nicht zuerst die Infektion der Harnröhre erfolgte — da die Frau bei onanistischen Manipulationen ertappt wurde, ist es wahrscheinlich, dass sich dieselben wie gewöhnlich vorwiegend im vorderen Teile der Vulva, in der Gegend der Clitoris und Harnröhrenmündung abspielten —, und erst später durch den die Vulva bespülenden, colihaltigen Harn die Infektion der Vagina und des Uterus erfolgte, muss dahingestellt bleiben; für eine solche Auffassung spräche der Umstand, dass 24 Stunden vor Beginn der Erkrankung B. coli in der Urethra nachgewiesen werden konnte.

In der Schwangerschaft und im Wochenbette fand sich Bacterium coli in 8 Fällen. Während die Häufigkeit des Befundes in der Schwangerschaft sehr verschieden ist, zeigt sich im Wochenbette eine grosse Konstanz; in sämtlichen Fällen konnte das B. coli bei beiden Untersuchungen nachgewiesen werden. Es scheint dieses Verhalten im Verein mit den oben besprochenen Fällen, in denen B. coli nur im Wochenbette konstatiert wurde, darauf hinzuweisen, dass das B. coli, wenn es einmal in die Harnröhre gelangt ist, im Wochenbette wenigstens nicht mehr verschwindet und daher eine stete, nicht unbeträchtliche Gefahr für die Wöchnerin bildet.

Unter der Bezeichnung „Diplokokken“ erscheinen alle jene Kokken zusammengefasst, die, in ihrem Wachstum auf der Platte dem Streptococcus pyogenes ähnlich, im mikroskopischen Bilde doch nur in Gruppen zu zweien gelagert erschienen und bei Kultivierung in gewöhnlicher und in mit Traubenzucker versetzter Bouillon Kettenbildung vermissen liessen. Bei der grossen Zahl der als Diplokokken beschriebenen Formen würde es den Rahmen vorliegender Studie weit überschreiten, wenn hier eine Differenzierung oder Identifizierung versucht würde.

Die schlechtweg als „Bacillen“ bezeichneten Mikroorganismen stellen einen ziemlich häufigen Befund dar; sie erinnern im mikroskopischen Bilde (Färbung mit Methylenblau) an Bacterium coli,

Digitized by Google

nur sind sie konstanter in der Form als dieses, und bilden auf der Agarplatte feine runde Kolonien mit etwas verwischtem Rande, der ab und zu, aber nicht immer, gezähnelt erscheint. Im Stich zeigen sie eine etwas grössere Tendenz zu anaërobem Wachstum, indem sie in der Tiefe desselben besser wachsen, als gegen die Oberfläche zu. Eine Pathogenität für Tiere (Mäuse, Meerschweinchen, Kaninchen) besitzen sie nicht, ebenso geht ihnen die Fähigkeit ab, Traubenzucker zu vergähren oder Harnstoff zu zersetzen. Sie sind wohl als harmlose Bewohner der weiblichen Urethra anzusehen.

Die praktischen Folgerungen, die sich aus den im Vorstehenden mitgeteilten Untersuchungen ergeben, sind vornehmlich in einer Richtung zu ziehen. Mag es auch hier und da vorkommen, dass gelegentlich der Einführung einer Steinsonde während der Operation das Operationsfeld mit den in der Urethra vegetierenden Keimen infiziert wird, mag auch ab und zu eine Frau bei einer Harnentleerung ihr vorher durch Desinfektion keimfrei gemachtes Genitale mit Mikroorganismen aus der Urethra infizieren, so sind dies doch nur Fälle, die, wenn auch in ihrer Bedeutung nicht zu unterschätzen, als seltene von geringer Wichtigkeit erscheinen gegenüber einer Gefahr, die von dem Keimgehalte der Urethra droht, der Infektion der Blase beim Katheterisieren mit folgender Katheterisationscystitis. Es ist ja klar, dass, wenn die Urethra nach einer der allgemein üblichen und auch allgemein durchführbaren Desinfektionsmethoden des Orificium externum urethrae noch Keime enthält, die peinlichste Asepsis bei der Ausführung des Katheterismus nicht hinreichen wird, um mit Sicherheit das Entstehen einer Katheterisationscystitis zu vermeiden.

Die zahlreichen Arbeiten über Cystitis, die seit Rovsing (1890) erschienen sind, so von Morelle, Denys, Reblaub, Krogius, Barlow, Huber, Melchior und anderen, weisen mit Sicherheit nach, dass die Cystitis, wenn wir von der so seltenen durch chemische Agentien erregten Blasenentzündung absehen, stets bakteriellen Ursprungs ist, und der lange geführte Streit darüber, ob zur Entstehung einer Cystitis eine Dekomposition des Harnstoffs notwendig ist, wie Rovsing und seine Schule annehmen, oder ob auch ohne eine solche eine Cystitis bei sauer bleibendem Harne sich entwickeln kann, erscheint wohl heute fast allgemein dahin entschieden, dass das letztere der Fall ist, d. h. dass also

Digitized by Google

auch Mikroorganismen, die den Harnstoff nicht zersetzen, eine Cystitis erzeugen können. Ausser den zahlreichen Publikationen über die sauere, durch B. coli veranlasste Cystitis (siehe die Litteratur-Übersicht bis 1895 bei Posner u. Lewin, dann die Arbeiten von Trumpp, Houtinel, Melchior u. a.) wären noch in dieser Hinsicht der exakte Nachweis einer echten gonorrhoischen Blasenentzündung durch Wertheim und die Beobachtung einer croupösen Cystitis bei sauerem Harn durch den Verfasser zu erwähnen, letztere darum, weil sie den Nachweis liefert, dass auch die schwerste Form der Cystitis, die croupöse Form bei sauerem Harn auftreten kann. Es handelt sich eben in diesen Fällen nicht um primäre Harnstoffzersetzung mit sekundärer Entzündung der Blasenwandung, die durch den abnorm reagierenden Inhalt der Blase hervorgerufen wird, sondern um primäre Invasion der Mikroorganismen in die Blasenwandung, wie sie besonders schön Wertheim in seinem oben citierten Falle nachgewiesen hat.

Was das Häufigkeitsverhältnis des Auftretens der Katheterisationscystitis zum Katheterismus betrifft, so ergiebt sich aus den Tabellen A, B und C, dass von 142 gynaekologisch kranken Frauen 33 verschieden lange Zeit katheterisiert werden mussten. Von diesen acquirierten keine Cystitis $20 = 60{,}6\,\%$. Unter diesen 20 Frauen finden sich 8 mit sterilem Befunde und 3, bei welchen vorher Staph. non pyogenes nachgewiesen werden konnte, der überhaupt nicht für den Menschen pathogen zu sein scheint, der auch bisher nicht als Cystitiserreger beobachtet wurde. Hervorzuheben ist noch, dass in einzelnen Fällen, wie Fall 58 (Staph. non pyog.) und 69 (steril), der Katheterismus 8, beziehungsweise 14 Tage lang ausgeführt werden musste, ohne dass eine Cystitis auftrat. In den übrigen 9 Fällen waren Cystitiserreger, wie Staph. pyog. aur. und albus, Bacterium coli und Kombinationen von Mikroorganismen nachzuweisen, ohne dass es trotz des Katheterismus zur Entwickelung einer Cystitis kam; allerdings war in diesen Fällen die Katheterisation meist nur 1—2 Tage, im Maximum 4 Tage notwendig.

Die übrigen 13 Frauen ($= 39{,}4\,\%$) erkrankten an Katheterisationscystitis. 10 mal konnten bei der Abimpfung aus strömendem Harn — es wurde ein ausgekochter Glaskatheter eingeführt, die ersten 20 ccm abfliessen gelassen und dann vom Harnstrahl in Agar überimpft — dieselben Mikroorganismen nachgewiesen werden, wie vor der Operation in der Urethra, so dass also diese 10 Fälle als echte, durch den Keimgehalt der Urethra bedingte Katheterisations-

Digitized by Google

cystitiden anzusehen sind. In 6 Fällen war die Cystitis eine sauere, dreimal durch Bacterium coli, zweimal durch Diplokokken und einmal durch Staph. pyog. albus veranlasst; letzteres wird dadurch erklärlich, dass dem Staph. pyog. albus, obwohl er im allgemeinen die Fähigkeit besitzt, den Harnstoff zu zersetzen, diese doch unter nicht näher bekannten Umständen mitunter abgeht (Lehmann u. Neumann), ohne dass morphologisch oder kulturell eine Differenz nachzuweisen wäre. 4 mal war die Cystitis eine alkalische; es konnte 3 mal der Staph. pyog. albus, 1 mal der Staph. pyog. aur. nachgewiesen werden. In den restierenden 3 Fällen wurde 2 mal Bacterium coli, 1 mal Staph. pyog. aureus als Erreger der Cystitis gefunden. Es ist nicht unmöglich, dass, nachdem der Befund vor dem Katheterismus 1 mal (42) Staph. non pyogenes ergab, 2 mal (43, 53) steril war, die Cystitis einer Infektion von aussen ihre Entstehung verdankt, da es sich in allen drei Fällen um Kolporrhaphien handelte, bei denen bekanntlich der Katheterismus besonders umständlich und seine vollständig aseptische Ausführung sehr schwer zu leisten ist. Andererseits muss jedoch betont werden, dass die Möglichkeit einer durch die geänderten äusseren Verhältnisse ad vulvam, die Stuhlentleerung und ähnliches bedingten Änderung des Keimgehaltes der Harnröhre nicht ohne weiteres von der Hand gewiesen werden kann; für letztere Annahme spräche auch noch der Umstand, dass in zwei von drei Fällen Bacterium coli als Cystitiserreger auftrat und dass in einem Falle (42) 8 Tage katheterisiert wurde, bis die ersten Symptome der Blasenentzündung auftraten.

Wenn wir von diesen 3 Fällen, deren Ätiologie nicht klar ist, absehen, so bleiben noch immer 10 von 33 Fällen, i. e. 30,3%, in denen trotz sorgfältiger Desinfektion des Orificium externum urethrae, trotz der Verwendung frisch ausgekochter Katheter und trotz peinlichster Sorgfalt eine Cystitis auftrat, die wir mit Rücksicht auf den Befund der gleichen Bakterien im Cystitisharn wie vor der Operation in der Harnröhre nur als echte Katheterisationscystitis bezeichnen müssen. Die Entstehung derselben ist wohl so zu erklären, dass der steril eingebrachte Katheter in der Urethra mit den daselbst vorhandenen Keimen infiziert wurde und dann seinerseits die Blase infizierte; die eingebrachten Keime konnten ihre Thätigkeit um so besser und ungehinderter entfalten, als die Harnentleerung durch den Katheter naturgemäss nicht so häufig erfolgt als bei spontaner Urinentleerung, mithin die Dauer der

Digitized by Google

Harnretention zwischen 2 Entleerungen eine längere ist. Dass nicht in jedem Falle, in dem bei keimhaltiger Urethra katheterisiert wurde, eine Cystitis sich entwickelte, hat wohl seinen Grund darin, dass die aus der Urethra in die Blase hinaufgebrachten Keime sofort wieder mit dem Harnstrahl hinausgeschwemmt wurden; sodann ist auch nicht zu übersehen, dass, wie in anderen Körperteilen, auch bei der Infektion der Blase die persönliche Resistenz, das, was wir mangels präciserer Kenntnisse mit dem Namen „Disposition" bezeichnen, eine Rolle spielen mag.

Die Behandlung der Katheterisationscystitis bestand hauptsächlich in desinfizierenden Ausspülungen der Blase. Ich verwendete mit Vorliebe Protargol in $^1/_4$ proc. Lösung und muss konstatieren, dass es meist in überraschend kurzer Zeit (2—3 Tagen) gelang, mittelst 2 mal täglich ausgeführter Ausspülungen sowohl die subjektiven Beschwerden, die Schmerzen und den Harndrang, zu beseitigen, als auch den Eitergehalt des Harnes wesentlich zu verringern oder ganz zum Verschwinden zu bringen. Letzteres wurde nach längerer Zeit auch bei den sich anfangs hartnäckiger zeigenden Fällen erreicht, doch bin ich nicht geneigt, dies kurzweg als Heilung zu bezeichnen. In den mit Alkalescenz des Harnes einhergehenden Fällen gelang es zwar auf diese Weise den Blasenharn dauernd steril zu machen, dagegen konnten in allen mit sauerem Harne verlaufenden Cystitiden auch nach Ablauf aller subjektiven Symptome und nach Verschwinden jeder Spur von Eiter noch immer dieselben Mikroorganismen im Harne nachgewiesen werden. Die Abimpfung geschah, wie oben erwähnt, im strömenden Harne und zwar nach dem Ablaufen von ca. 20 ccm Harn, unter Umständen also, unter denen eine Verunreinigung durch aus der Urethra mitgeschleppte Keime nicht mehr zu befürchten ist; es ist also kein Zweifel, dass die Mikroorganismen nicht der Urethra, sondern der Blase entstammen, möglicherweise auch dem Nierenbecken, obwohl kein klinisches Symptom dafür sprach.

Sei es nun, dass diese Mikroorganismen nach Ablauf der akuten Entzündungserscheinungen nach Art des „Microbisme latente" in der Blase vegetierten, sei es, dass thatsächlich die Infektion bis zum Nierenbecken vorgedrungen war, in beiden Fällen müssen wir bekennen, dass eine weitere Erfolg versprechende Behandlung derzeit nicht bekannt ist, dass aber beides eine konstante Gefahr für die Trägerin bedeutet. Es erübrigt daher, da die Heilung der Katheterisationscystitis so schwierig, um nicht zu sagen, in manchen

Digitized by Google

Fällen unmöglich erscheint, der Prophylaxe derselben das Hauptaugenmerk zuzuwenden.

In welcher Richtung sich diese zu bewegen hat, geht aus dem vorhin Angeführten hervor. Die üblichen Massregeln, wie Desinfektion des Orificium externum urethrae, dann das Auskochen des Katheters etc. genügen, wie oben gezeigt wurde, nicht, um das Entstehen einer Katheterisationscystitis mit Sicherheit zu verhüten, da eine Gefahr nicht ausgeschaltet erscheint, nämlich die so oft Keime enthaltende Urethra. Das Naheliegendste wäre, dieselbe vor dem Eingehen in die Blase durch eine desinfizierende Ausspülung keimfrei zu machen, wie ja schon mehrfach vorgeschlagen und experimentell geprüft wurde (Petit et Wassermann, Barlow); eine sichere Keimfreimachung gelang jedoch nicht. Abgesehen davon, dass eine komplizierte und in ihrem Erfolg unsichere Prozedur, die noch dazu vor dem Katheterismus, also bei voller Blase ausgeführt werden müsste, sich wohl kaum in der Praxis allgemein einbürgern dürfte, steht ihr auch noch das theoretische Bedenken der Nutzlosigkeit in den Fällen entgegen, in denen der Mikroorganismus nicht bloss oberflächlich auf der Schleimhaut der Urethra haftet, sondern auch die oberflächlichen Schichten dieser selbst invadiert, etwa in der Weise, wie dies der Gonococcus thut, denn dann besteht noch immer die Gefahr, dass nach gut ausgeführter Abspülung der Innenfläche der Harnröhre doch beim Katheterisieren Epithelzellenkomplexe mit dazwischen gelagerten Mikroorganismen in die Blase gebracht und so diese infiziert wird.

Wenn wir daher von der Desinfektion der Harnröhre wegen ihrer schwierigen Ausführbarkeit und Unsicherheit in der Wirkung absehen müssen, so bleibt nach einem Vorschlage Zuckerkandls nur eine Möglichkeit, die evontuell durch aus der Urethra mit hinaufgeschleppte Keime vermittelte Infektion der Blase zu paralysieren und diese ist die desinfizierende Ausspülung der Blase nach jedem Katheterismus. Die Wirkung derselben ist in zweifacher Richtung zu denken; einerseits sind die Chancen für die mechanische Entfernung etwaiger eingebrachter Keime nach einer Ausspülung, die den ganzen Blaseninhalt aufwirbelt, grösser, andererseits ist auch eine chemische, eine desinfizierende Wirkung von den Resten des an den Wänden der Blase haften gebliebenen Desinficiens zu erwarten. Letzteres allerdings nicht in dem Sinne, als ob die Keime durch das Desinficiens abgetötet würden, da Desinficientien in Konzentrationen, die rasch das Absterben der

Digitized by Google

Keime bewirken, in der Blase nicht anwendbar sind, wohl aber im Sinne der Entwicklungshemmung, so dass die Mikroorganismen, in ihrer Lebensthätigkeit schwer geschädigt, auf diesem Boden eine solche nicht weiter entfalten, wenigstens nicht bis zur nächsten Entleerung der Blase, bei der ja dann neuerdings Desinficiens mit-eingebracht wird.

Zur praktischen Erprobung wurde als Desinficiens Protargol verwendet, das in $^1/_4$ %iger Lösung und in der Menge von 50—100 ccm nach jedem Katheterismus in die Blase eingespritzt und sofort wieder ablaufen gelassen wurde; der hohe Desinfektionswert desselben einerseits, wie die grosse Reizlosigkeit andererseits, die selbst bei empfindlichen Kranken Klagen über Brennen oder Schmerzen vermissen liess, bestimmte zu dieser Wahl. Über den Erfolg ist zu berichten, dass bisher 51 nach Operationen katheterisierte Fälle mit der prophylaktischen Blasenspülung behandelt wurden, und dass es in keinem einzigen Falle zur Entwickelung einer Katheterisationscystitis kam, obwohl der Katheterismus in etwa einem Drittel der Fälle über eine Woche lang fortgesetzt werden musste.

Eine kurze Zusammenfassung der Resultate, die durch vorstehend mitgeteilte Untersuchungen gewonnen wurden, ergiebt folgendes: Nach der Desinfektionsmethode, die ich anwendete und die der allgemein üblichen entspricht, weist die Urethra kranker Frauen und Schwangerer in einer recht beträchtlichen Zahl von Fällen einen Gehalt an Keimen auf. Bei kranken Frauen, i. e. gynaekologisch Kranken, fanden sich im allgemeinen 28,2 % steriler Befunde, also 71,8 %, in denen die Urethra keimhaltig gefunden wurde. Der Einfluss der Gonorrhoe auf den Keimgehalt der Urethra zeigt sich insofern, als die Zahl der sterilen Befunde bei derselben nur 12,2 % (gegen 36,5 % bei nichtgonorrhoischen) beträgt und die pyogenen Mikroorganismen, wie besonders der Staphylococcus pyogenes albus und (bei alter Gonorrhoe) auch der Streptococcus pyogenes an Frequenz bedeutend zunehmen.

Bei Schwangeren fand sich die Harnröhre frei von Keimen in 24,8 %, also eine keimhaltige Urethra in 75,2 %. Der Einfluss der Gonorrhoe ist hier ein recht wenig ausgesprochener; bei frischer Gonorrhoe (mit Gonokokkennachweis) sind Streptokokken und Bacterium coli wesentlich seltener zu finden als bei nichtgonorrhoisch Infizierten, die Zunahme der Zahl der sterilen Befunde bei ersteren

Digitized by Google

ist wohl dadurch zu erklären, dass der Gonococcus auf künstlichem Nährboden oft nicht angeht. Bezüglich der Frage, ob der Befund bei derselben Schwangeren derselbe bleibe, ist zu bemerken, dass aus den diesbezüglichen Zusammenstellungen hervorgeht, dass die Urethra Schwangerer wenigstens in den letzten Monaten eine gewisse Konstanz des Bakterienbefundes aufweist und dass Änderungen, speziell das dauernde Verschwinden eines pathogenen Mikroorganismus, nur ziemlich selten vorkommen.

Das Wochenbett hat ein enormes Absinken der Frequenz steriler Befunde zur Folge; dieselben Frauen, die in der Schwangerschaft 27,17 % solcher zeigten, wiesen im Wochenbette nur in 5,78 % eine keimfreie Harnröhre auf. Diese Steigerung im Keimgehalte ist vornehmlich bedingt durch das häufigere Auftreten von pathogenen Mikroorganismen, wie Staphylococcus pyogenes albus, Bacterium coli und Streptokokken, indes die nichtpathogenen Mikroben eine geringere Frequenzzunahme aufweisen. Ein wesentlicher Einfluss der Gonorrhoe auf den Keimgehalt der Urethra im Wochenbette konnte nicht nachgewiesen werden. Der Bakterienbefund im Wochenbette war in 75 % der Fälle bei beiden Untersuchungen der gleiche, wobei hervorzuheben ist, dass nicht bloss einzelne Mikroorganismen, sondern auch Kombinationen solcher, wie z. B. Bacterium coli und Staphylococcus pyogenes albus, konstant nachzuweisen waren. In den übrigen 25 % konnten Änderungen nachgewiesen werden; in der Hälfte dieser Fälle trat an Stelle eines nichtpathogenen Mikroorganismus ein pathogener auf, in der anderen Hälfte dagegen wurde das umgekehrte Verhalten beobachtet, es traten an Stelle pathogener Keime nichtpathogene auf oder (häufiger) es wurde der Befund steril.

Der Bakterienbefund war in mehr als der Hälfte der Fälle (54,5 %) der gleiche in der Schwangerschaft wie im Wochenbette, d. h. es konnten in beiden dieselben Keime nachgewiesen werden. Die Änderungen in den übrigen Fällen sind hauptsächlich durch das Auftreten pathogener Mikroorganismen im Wochenbette verursacht.

Der Vergleich des Keimgehaltes der Harnröhre bei gynaekologisch Kranken, Schwangeren und Wöchnerinnen zeigt, dass die Schwangerschaft das Auftreten pathogener Keime nur in geringem, das Wochenbett dagegen in hohem Masse begünstigt.

In praktischer Hinsicht ist aus den vorliegenden Untersuchungen der Schluss zu ziehen, dass, nachdem die Katheterisationscystitis bei bestehendem Keimgehalte der Urethra nicht sicher zu vermeiden ist

Digitized by Google

und eine schwer vollkommen zur Heilung zu bringende Affektion darstellt, nachdem ferner eine exakte Desinfektion der Urethra vor dem Katheterismus undurchführbar erscheint, die Prophylaxe der Katheterisationscystitis in einer desinfizierenden Ausspülung der Blase nach jedem Katheterismus bestehen muss. Die mit letzterer an unserer Klinik erzielten Resultate zeigen den Wert und die praktische Durchführbarkeit dieses Verfahrens.

(Litteratur siehe Seite 147.)

Digitized by Google

Tabelle A.

Nr.	Diagnose	Bakteriologischer Befund	Anmerkung
1	Kystoma ovarii	Staph. pyog. albus	uriniert spontan, keine Cystitis
2	Carcinoma ovarii	steril	3 Tage Katheter, keine Cystitis
3	Carcinoma uteri	Bact. coli	5 Tage Katheter, Cystitis (Bact. coli)
4	Descensus vaginae	Staph. pyog. albus	1 Tag Katheter, keine Cystitis
5	Endometritis	steril	uriniert spontan, keine Cystitis
6	Endometritis	Staph. pyog. albus	uriniert spontan, keine Cystitis
7	Carcinoma uteri	steril	uriniert spontan, keine Cystitis
8	Myoma uteri	steril	uriniert spontan, Cystitis
9	Carcinoma ovarii	steril	—
10	Kystoma ovarii	Staph. non pyog.	uriniert spontan, keine Cystitis
11	Carcinoma ovarii	steril	—
12	Carcinoma uteri	a) Bact. coli b) Diplokokken	uriniert spontan, keine Cystitis
13	Erosio portionis	a) Staph. pyog. aur. b) Diplokokken	2 Tage Katheter, keine Cystitis
14	Carcinoma intestini	steril	—
15	Peritonitis tbc.	steril	uriniert spontan, keine Cystitis
16	Carcinoma cervicis	a) Staph. non pyog. b) Bact. coli	uriniert spontan, keine Cystitis
17	Carcinoma vulvae	Bact. coli	Verweilkatheter, Cystitis (Bact. coli)
18	Fistula vesico-vaginalis	a) Staph. non pyog. b) Bact. coli	Cystitis
19	Kystoma ovarii	steril	uriniert spontan, keine Cystitis
20	Hämatokele retrouterina	steril	3 Tage Katheter, keine Cystitis
21	Descensus vaginae	steril	3 Tage Katheter, keine Cystitis
22	Carcinoma cervicis	„Bacillen“	uriniert spontan, keine Cystitis
23	Endometritis post partum	steril	uriniert spontan, keine Cystitis
24	Descensus vaginae	Staph. non pyog.	—
25	Fistula uretero-vaginalis	steril	—
26	Myoma uteri	Bact. coli	Cystitis vor der Operation
27	Kystoma ovarii	steril	1 Tag Katheter, keine Cystitis
28	Myoma uteri	steril	uriniert spontan, keine Cystitis
29	Papilloma ovarii	Staph. pyog. alb.	uriniert spontan, keine Cystitis
30	Carcinoma cervicis	steril	uriniert spontan, keine Cystitis
31	Hernia umbilicalis	Bact. coli	uriniert spontan, keine Cystitis
32	Retroflexio uteri	Staph. pyog. alb.	uriniert spontan, keine Cystitis
33	Parametritis	steril	—
34	Carcinoma cervicis	Bact. coli	uriniert spontan, keine Cystitis
35	Retroflexio uteri	steril	2 Tage Katheter, keine Cystitis
36	Lacerations-Ektropium	Staph. pyog. alb.	uriniert spontan, keine Cystitis
37	Prolapsus vaginae	steril	uriniert spontan, keine Cystitis

Digitized by Google

Tabelle A.

Nr.	Diagnose	Bakteriologischer Befund	Anmerkung
38	Carcinoma portionis uteri	steril	uriniert spontan, keine Cystitis
39	Myoma uteri	steril	uriniert spontan, keine Cystitis
40	Carcinoma portionis uteri	Bact. coli	1 Tag Katheter, keine Cystitis
41	Endometritis post partum	Staph. non pyog.	uriniert spontan, keine Cystitis
42	Prolapsus vaginae	Staph. non pyog.	8 Tage Katheter, Cystitis (Bact. coli)
43	Prolapsus vaginae	steril	2 Tage Katheter, Cystitis (Bact. coli)
44	Hydronephrose	Streptokokken	uriniert spontan, keine Cystitis
45	Carcinoma uteri	a) Bact. coli b) Streptokokken	uriniert spontan, keine Cystitis
46	Stenosis cervicis	a) Staph. non pyog. b) Streptokokken	uriniert spontan, keine Cystitis
47	Kystoma ovarii	steril	uriniert spontan, keine Cystitis
48	Endometritis	Staph. pyog. aur.	uriniert spontan, keine Cystitis
49	Endometritis	Staph. pyog. aur.	4 Tage Katheter, keine Cystitis
50	Prolapsus vaginae	a) Streptokokken b) Staph. non pyog.	1 Tag Katheter, keine Cystitis
51	Carcinoma portionis uteri	steril	uriniert spontan, keine Cystitis
52	Prolapsus vaginae	Staph. pyog. aur.	—
53	Descensus vaginae	steril	3 Tage Katheter, Cystitis (Staph. pyog. aur.)
54	Myoma uteri	steril	uriniert spontan, keine Cystitis
55	Descensus vaginae	steril	uriniert spontan, keine Cystitis
56	Descensus vaginae	steril	uriniert spontan, keine Cystitis
57	Myoma uteri	Staph. pyog. aur.	3 Tage Katheter, Cystitis (Staph. pyog. aur.)
58	Prolapsus vaginae	Staph. non pyog.	8 Tage Katheter, keine Cystitis
59	Prolapsus vaginae	steril	1 Tag Katheter, keine Cystitis
60	Decensus vaginae	Diplokokken	1 Tag Katheter, Cystitis (Diplokokken)
61	Prolapsus vaginae	Staph. non pyog.	uriniert spontan, keine Cystitis
62	Prolapsus vaginae	Diplokokken	uriniert spontan, keine Cystitis
63	Carcinoma uteri	„Bacillen“	—
64	Descensus vaginae	steril	uriniert spontan, keine Cystitis
65	Myoma uteri	Staph. pyog. aur.	uriniert spontan, Cystitis (schon vor der Op.)
66	Descensus vaginae	Staph. pyog. alb.	uriniert spontan, Cystitis (schon vor der Op.)
67	Kystoma ovarii	Staph. non pyog.	uriniert spontan, Cystitis (schon vor der Op.)
68	Myoma uteri	Staph. non pyog.	uriniert spontan, keine Cystitis
69	Kystoma ovarii	steril	14 Tage Katheter, keine Cystitis

Digitized by Google

Tabelle A.

Nr.	Diagnose	Bakteriologischer Befund	Anmerkung
70	Myoma uteri	Bact. coli	uriniert spontan, keine Cystitis
71	Kystoma ovarii	Staph. pyog. alb.	uriniert spontan, keine Cystitis
72	Myoma uteri	Staph. pyog. alb.	—
73	Osteomalacie	Staph. non pyog.	—
74	Descensus vaginae	steril	2 Tage Katheter, keine Cystitis
75	Carcinoma portionis uteri	Diplokokken	uriniert spontan, keine Cystitis
76	Prolapsus vaginae	Staph. pyog. alb.	5 Tage Katheter, Cystitis (Staph. pyog. alb.)
77	Endometritis	Bact. coli	5 Tage Katheter, Cystitis (Bact. coli)
78	Stenosis cervicis	steril	uriniert spontan, keine Cystitis
79	Descensus vaginae	a) Diplokokken b) Staph. pyog. alb.	2 Tage Katheter, Cystitis (Staph. pyog. alb.)
80	Carcinoma uteri	a) Diplokokken b) Staph. non pyog.	uriniert spontan, keine Cystitis
81	Carcinoma vaginae	a) „Bacillen“ b) Diplokokken	—
82	Carcinoma uteri	Bact. coli	—
83	Endometritis	„Bacillen“	—
84	Carcinoma peritonei	steril	uriniert spontan, keine Cystitis
85	Carcinoma cervicis	Staph. non pyog.	2 Tage Katheter, keine Cystitis
86	Retroflexio uteri	Staph. pyog. alb	—
87	Endometritis	a) Staph. pyog. alb. b) Staph. non pyog.	10 Tage Katheter, Cystitis (Staph. pyog. alb.)
88	Carcinoma portionis uteri	Staph. non pyog.	5 Tage Katheter, keine Cystitis
89	Carcinoma cervicis	a) Staph. pyog. alb. b) „Bacillen“	9 Tage Katheter, Cystitis (Staph. pyog. alb.)
90	Endometritis	a) Staph. pyog. alb. b) Staph. non pyog.	uriniert spontan, keine Cystitis
91	Endometritis	a) Staph. pyog. alb. b) Diplokokken	uriniert spontan, keine Cystitis
92	Fistula vesico-vaginalis (Haarfistel)	Bact. coli	—
93	Carcinoma cervicis	Staph. non pyog.	uriniert spontan, keine Cystitis

Digitized by Google

Tabelle B.

Nr.	Diagnose	Gonokokken-Nachweis.	Bakteriologischer Befund	Anmerkung
94	Pyosalpinx	—	steril	—
95	Perimetritis	—	a) „Bacillen“, b) Streptokokken	—
96	Salpingitis bilateralis	—	„Bacillen“	—
97	Perimetritis	—	steril	—
98	Perimetritis	—	a) Staph. pyog. aur. b) Streptokokken	—
99	Salpingo-Oophoritis bilat.	—	a) Staph. non pyog. b) Diplokokken	—
100	Salpingitis sin.	—	Staph. non pyog.	uriniert spontan, keine Cystitis
101	Pyosalpinx sin.	—	Staph. pyog. aur.	—
102	Pyosalpinx sin.	—	Staph. non pyog.	uriniert spontan, Cystitis
103	Pyosalpinx bilat.	—	steril	—
104	Salpingitis bilat.	—	Staph. pyog. aur.	—
105	Salpingitis bilat.	—	Diplokokken	2 Tage Katheter, Cystitis
106	Endometritis gonorrhoica	—	Staph. pyog. alb.	—
107	Retroflexio uteri	—	Staph. pyog. alb.	1 Tag Katheter, keine Cystitis
108	Salpingitis	—	Staph. pyog. aur.	—
109	Pyosalpinx	—	Staph. pyog. alb.	—
110	Perimetritis	—	Bact. coli	1 Tag Katheter, keine Cystitis
111	Urethritis	—	Staph. non pyog.	—
112	Colpitis	—	a) Staph. pyog. alb. b) Bact. coli.	—
113	Perimetritis	—	Staph. pyog. alb.	uriniert spontan, keine Cystitis
114	Endometritis	—	Staph. non pyog.	—
115	Perimetritis	—	Staph. pyog. alb.	1 Tag Katheter, keine Cystitis
116	Pyosalpinx	—	Staph. pyog. alb.	—
117	Perimetritis	—	a) Bact. coli b) Staph. pyog. alb. c) Staph. non pyog.	—
118	Salpingitis	—	a) Bacillen b) Staph. pyog. alb.	—
119	Perimetritis	—	a) Diplokokken b) Staph. non pyog.	4 Tage Katheter, keine Cystitis

Digitized by Google

Tabelle C.

Nr.	Diagnose	Gonokokken-Nachweis	Bakteriologischer Befund	Anmerkung
120	Salpingitis	†	a) Gonokokken b) Staph. non pyog.	—
121	Salpingitis	†	„Bacillen“	—
122	Perimetritis	†	a) Gonokokken b) Staph. pyog. alb. c) Bacillen	—
123	Salpingitis	†	Staph. non pyog.	—
124	Colpitis	†	Staph. pyog. alb.	—
125	Pyosalpinx	†	a) Bact. coli b) Staph. pyog. aur. c) Diplokokken	—
126	Bartholinitis	†	a) Diplokokken b) Staph. pyog. alb.	—
127	Perimetritis	†	Staph. non pyog.	—
128	Salpingitis	†	a) Bact. coli b) Staph. pyog. alb.	—
129	Perimetritis	†	a) Gonokokken b) Staph. pyog. alb.	—
130	Salpingitis	†	a) Gonokokken b) Staph. non pyog. c) Staph. pyog. alb.	—
131	Colpitis	†	a) Bact. coli b) Staph. pyog. alb.	—
132	Perimetritis	†	Bacillen	—
133	Perimetritis	†	Staph. pyog. alb.	—
134	Colpitis	†	Staph. non pyog.	—
135	Colpitis	†	a) Staph. pyog. alb. b) Diplokokken	—
136	Salpingitis	†	Bacillen	—
137	Retroflexio uteri	†	a) Staph. non pyog. b) Diplokokken	—
138	Gon., Descensus vaginae	†	Gonokokken	uriniert spontan, keine Cystitis
139	Perimetritis	†	steril	—
140	Perimetritis	†	steril	—
141	Bartholinitis	†	steril	—
142	Salpingitis	†	a) Staph. pyog. alb. b) Diplokokken	—

Digitized by Google

Tabelle D.

Nr.	Sekret? Gonokokken?	Untersuchungen in der Schwangerschaft, x Tage vor der Entbindung					Untersuchung im Wochenbette		Anmerkung (Puerperium etc.)
		1. Unters.	2. Unters.	3. Unters.	4. Unters.	5. Unters.	4. Tag	8. Tag	
1	—	7 Tage a) Diplokokken b) Staph. pyog. alb.	—	—	—	—	Staph. pyog. alb.	Staph. pyog. alb.	afebril
2	—	2 Tage Staph. pyog. albus	—	—	—	—	Staph. pyog. alb.	B. coli	afebril
3	—	9 Tage Staph. pyog. albus	2 Tage a) Staph. pyog. alb. b) Bacillen	—	—	—	a) Staph. pyog. alb. b) Bacillen	steril	afebril
4	—	19 Tage a) Bacillen b) Streptokokken	12 Tage Streptokokken	5 Tage a) Staph. pyog. alb. b) Streptokokken	—	—	Streptokokken	a) Staphylococcus non pyogenes b) Streptokokken	febril
5	—	19 Tage Staph. pyog. albus	12 Tage Staph. pyog. albus	5 Tage a) Staph. pyog. alb. b) Bacillen	—	—	a) Staph. pyog. alb. b) B. coli	—	† 8. Tag.
6	S. † G. †	24 Tage a) Staph. non pyog. b) B. coli	17 Tage steril	10 Tage steril	3 Tage steril	—	a) Staph. non pyog. b) B. coli	a) Staph. non. pyog. b) B. coli	afebril
7	—	27 Tage Staph. pyog. alb.	20 Tage Staph. pyog. alb.	13 Tage Staph. pyog. alb.	6 Tage a) Bacillen b) Staph. pyog. alb.	—	a) Bacillen b) Staph. pyog. alb.	—	†21. Wochenbetts-tag. Pyämie
8	—	5 Tage Staph. pyog. alb.	—	—	—	—	Staph. pyog. alb.	Staph. pyog. alb.	afebril
9	—	56 Tage Bacillen	49 Tage steril	42 Tage Staph. pyog. alb.	35 Tage steril	28 Tage Staph. pyog. alb.	—	—	6. Unters. 22 Tage Staph. pyog. albus
10	—	70 Tage Staph. pyog. alb.	63 Tage steril	56 Tage a) Bacillen b) Staph. pyog. alb.	49 Tage Staph. pyog. alb.	42 Tage a) Bacillen b) Staph. pyog. alb.	—	—	—
11	—	26 Tage Streptokokken	19 Tage steril	12 Tage Staph. pyog. aur.	5 Tage Streptokokken	—	a) Staph. pyog. aur. b) Streptokokken	a) Staph. pyog. aur. b) Streptokokken	afebril
12	—	20 Tage Staph. non pyog.	13 Tage a) Staph. non pyog. b) Bacillen	6 Tage steril	—	—	Staph. non pyog.	Staph. non pyog.	afebril
13	—	14 Tage steril	7 Tage steril	am Entbindungs-tage steril	—	—	Staph. pyog. alb.	a) Staph. pyog. alb. b) B. coli	afebril
14	—	ca. 8 Wochen Staph. pyog. alb.	7 Wochen a) Staph. pyog. alb. b) Bacillen	6 Wochen Staph. pyog. alb.	5 Wochen Staph. pyog. alb.	4 Wochen steril	—	—	6. Unters. 3 Wochen: steril Unentb. entlassen
15	—	15 Tage Staph. pyog. alb.	8 Tage a) Staph. pyog. alb. b) Bacillen	1 Tag steril	—	—	a) Staph. pyog. alb. b) Bacillen	a) Staph. pyog. alb. b) Streptokokken	afebril

Digitized by Google

16	—	7 Tage Staph. non pyog.	am Entbindungstage Staph. non pyog.	—	—	—	Staph. pyog. alb.	Staph. pyog. alb.	afebril
17	—	8 Tage Staph. non pyog.	1 Tag steril	—	—	—	Streptokokken	Streptokokken	afebril
18	S. † G. †	ca. 9 Wochen Staph. pyog. alb.	8 Wochen Staph. pyog. alb.	7 Wochen steril	6 Wochen Streptokokken	5 Wochen steril	—	—	6. Unters. 4 Wochen: Staph. pyog. albus. Unentb. entlassen.
19	—	5 Tage. Staph. non pyog.	—	—	—	—	Staph. non pyog.	Staph. non pyog.	afebril
20	—	10 Tage B. coli	3 Tage B. coli	—	—	—	a) B. coli b) Staph. non pyog.	a) B. coli b) Staph. non pyog.	afebril
21	—	6 Tage steril	—	—	—	—	Staph. pyog. alb.	steril	afebril
22	S. † G. —	21 Tage Bacillen	14 Tage Bacillen	7 Tage Staph. pyog. alb.	—	—	a) Staph. pyog. alb. b) Bacillen	Staph. pyog. alb.	afebril
23	S. † G. —	10 Tage B. coli	3 Tage Staph. pyog. alb.	—	—	—	Staph. pyog. alb.	Bacillen	afebril
24	—	27 Tage B. coli	20 Tage B. coli	18 Tage a) B. coli b) Staph. pyog. alb. c) Streptokokken	6 Tage steril	—	a) Staph. pyog. aur. b) Streptokokken	a) Staph. pyog. aur. b) Streptokokken	afebril
25	S. † G. —	1 Tag Staph. pyog. aur.	—	—	—	—	Staph. non pyog.	Staph. non pyog.	afebril
26	S. † G. —	ca. 9 Wochen Staph. non pyog.	8 Wochen Staph. pyog. alb.	7 Wochen steril	6 Wochen Staph. pyog. alb.	5 Wochen Staph. pyog. alb.	—	—	unentbunden entl.
27	—	25 Tage Staph. pyog. alb.	18 Tage Staph. pyog. alb.	11 Tage Staph. pyog. alb.	4 Tage Staph. pyog. alb.	—	B. coli	B. coli	afebril
28	S. † G. —	31 Tage Staph. pyog. alb.	24 Tage Staph. pyog. alb.	17 Tage a) Staph. pyog. alb. b) Bacillen	10 Tage a) Staph. pyog. alb. b) Bacillen	8 Tage steril	Staph. pyog. alb.	Staph. pyog. alb.	afebril
29	—	18 Tage Staph. non pyog.	11 Tage a) Staph. pyog. alb. b) B. coli	4 Tage Bacillen	—	—	Bacillen	Staph. pyog. alb.	afebril
30	S. † G. —	ca. 5 Wochen Staph. pyog. alb.	4 Wochen Staph. pyog. alb.	3 Wochen steril	2 Wochen Staph. pyog. alb.	1 Woche Staph. pyog. alb.	—	—	unentbunden entl.
31	—	12 Tage Bacillen	5 Tage a) Staph. pyog. alb. b) Streptokokken	—	—	—	a) Staph. pyog. alb. b) Streptokokken	a) Staph. pyog. alb. b) Streptokokken	afebril
32	S. † G. —	16 Tage steril	11 Tage Staph. non pyog..	4 Tage a) Staph. non pyog. b) Bacillen c) Streptokokken	—	—	a) Staph. non pyog. b) Bacillen	a) Staph. non pyog. b) Bacillen	afebril

Digitized by Google

Tabelle D.

Nr.	Sekret? Gonokokken?	Untersuchungen in der Schwangerschaft, x Tage vor der Entbindung					Untersuchung im Wochenbette		Anmerkung (Puerperium etc.)
		1. Unters.	2. Unters.	3. Unters.	4. Unters.	5. Unters.	4. Tag	8. Tag	
33	—	13 Tage a) Bacillen b)Staph. pyog. alb.	6 Tage Bacillen	—	—	—	Bacillen	a) Bacillen b) Staph. pyog. alb.	afebril
34	—	25 Tage B. coli	18 Tage steril	11 Tage Staph. non pyog.	4 Tage Staph. pyog. alb.	—	Staph. pyog. alb.	Staph. pyog. alb.	afebril
35	—	12 Tage Staph. pyog. alb.	5 Tage Staph. pyog. alb.	—	—	—	Staph. pyog. alb.	Staph. pyog. alb.	afebril
36	S. † G. —	ca. 7. Lunarmonat Staph. pyog. alb.	—	—	—	—	—	—	unentbunden entl.
37	S. † G. †	6 Tage a) Gonokokken b)Staph. pyog. alb.	—	—	—	—	Staph. pyog. alb. (Keine Gonokokken)	Staph. pyog. alb. (Keine Gonokokken)	afebril
38	—	19 Tage steril	12 Tage steril	5 Tage steril	—	—	B. pyocyaneus	steril	afebril
39	S. † G. —	8 Tage B. coli	1 Tag B. coli	—	—	—	B. coli	B. coli	afebril
40	—	30 Tage steril	23 Tage Bacillen	16 Tage a) Staph. pyog. alb. b) Streptokokken	11 Tage a) Staph. pyog. alb. b)Streptokokken	6 Tage nur Streptokokken	nur Staph. pyog. alb.	a) Staph. pyog. alb. b) B. coli c) Streptokokken	afebril. Unters. am 6. Wochenbetttage a) Staph. pyog. alb. b) B. coli
41	S. † G. †	8 Tage B. coli	—	—	—	—	B. coli	B. coli	afebril
42	—	5 Tage steril	—	—	—	—	Staph. non pyog.	Staph. non pyog.	afebril
43	S. † G. —	4 Wochen a) Staph. pyog. alb. b) Diplokokken	—	—	—	—	—	—	unentbunden entlassen
44	—	30 Tage steril	23 Tage Staph. pyog. aur.	16 Tage steril	9 Tage Staph. pyog. aur.	2 Tage a) Staph. pyog. aur. b) B. coli	B. coli	B. coli	afebril
45	—	1 Tag Staph. pyog. alb.	—	—	—	—	steril	a) Staph. non pyog. b) Streptokokken	afebril
46	—	83 Tage steril	76 Tage Staph. non pyog.	69 Tage Staph. pyog. alb.	62 Tage Staph. pyog. alb.	55 Tage Staph. pyog. alb.	—	—	febril
47	—	3 Tage steril	—	—	—	—	Staph. pyog. alb.	steril	afebril
48	—	8 Tage steril	1 Tag a) Staph. pyog. alb. b) Bacillen	—	—	—	a) Staph. pyog. alb. b) Streptokokken c) Bacillen	Staph. non pyog.	afebril

Digitized by Google

49	—	9 Tage Staph. pyog. alb.	2 Tage steril	—	—	—	Staph. pyog. alb.	a) Staph. pyog. alb. b) B. coli	afebril
50	S. † G. —	9 Tage a) Staph. pyog. alb. b) Diplokokken wie 43	2 Tage a) Staph. pyog. alb. b) Diplokokken	—	—	—	Staph. pyog. alb.	Staph. pyog. alb.	afebril
51	S. † G. —	2 Tage steril	—	—	—	—	Bacillen	Bacillen	afebril
52	S. † G. †	6 Tage Staph. pyog. alb.	—	—	—	—	a) Staph. non pyog. b) Gonokokken	steril	afebril
53	—	13 Tage steril	6 Tage steril	—	—	—	a) Bacillen b) Streptokokken	—	wegen Pneumonie abtransferiert, keine Genitalerkrankung
54	S. † G. —	2 Tage Bacillen	—	—	—	—	a) Staph. pyog. alb. b) Bacillen	steril	afebril
55	—	25 Tage a) Staph. pyog. alb. b) Bacillen	18 Tage Staph. pyog. alb.	11 Tage a) Staph. pyog. alb. b) Bacillen	4 Tage steril	—	a) Staph. pyog. alb. b) Bacillen	a) Staph. pyog. alb. b) Bacillen	afebril
56	—	circa 7 Wochen Staph. pyog. alb.	6 Wochen Staph. pyog. alb.	5 Wochen Staph. pyog. alb.	4 Wochen Staph. pyog. alb.	3 Wochen a) Staph. pyog. alb. b) B. coli	—	—	unentbunden entlassen
57	S. † G. —	20 Tage a) Staph. pyog. alb. b) dicke Streptokokken	13 Tage steril	6 Tage Staph. pyog. alb.	—	—	a) Staph. pyog. alb. b) Bacillen	Staph. pyog. alb.	afebril
58	S. † G. —	circa 5 Wochen dicke Streptokokken	4 Wochen Bacillen	—	—	—	—	—	unentbunden entlassen
59	—	circa 6 Wochen a) Staph. non pyog. b) Bacillen	—	—	—	—	—	—	unentbunden entlassen
60	—	18 Tage steril	11 Tage Bacillen	4 Tage Staph. pyog. alb.	—	—	B. coli	B. coli	afebril
61	—	11 Tage steril	4 Tage Staph. pyog. alb.	—	—	—	Bacillen	Staph. pyog. alb.	afebril
62	S. † G. —	24 Tage Staph. pyog. alb.	17 Tage steril	10 Tage steril	3 Tage Staph. pyog. alb.	—	Staph. pyog. alb.	Staph. pyog. alb.	afebril
63	S. † G. —	20 Tage a) Staph. pyog. alb. b) Bacillen	13 Tage Staph. pyog. alb.	6 Tage Staph. pyog. alb.	—	—	Staph. pyog. alb.	Staph. pyog. alb.	afebril
64	S. † G. †	13 Tage steril	6 Tage steril	—	—	—	Bacillen	Bacillen	afebril

Digitized by Google

Tabelle D.

Nr.	Sekret? Gonokokken?	Untersuchungen in der Schwangerschaft, x Tage vor der Entbindung					Untersuchung im Wochenbette		Anmerkung (Puerperium etc.)
		1. Unters.	2. Unters.	3. Unters.	4. Unters.	5. Unters.	4. Tag	8. Tag	
65	—	7 Tage a) Staph. pyog. alb. b) Diplokokken wie 43	—	—	—	—	Staph. pyog. alb.	Staph. pyog. alb.	afebril
66	S. † G. —	15 Tage Staph. non pyog.	8 Tage a) Staph. non pyog. b) Bacillen	1 Tag Staph. pyog. alb.	—	—	a) Staph. pyog. alb. b) B. coli	a) Staph. pyog. alb. b) B. coli	afebril
67	S. † G. —	circa 9 Wochen Staph. pyog. alb.	—	—	—	—	—	—	unentbunden entlassen
68	—	am Entbindungstage steril	—	—	—	—	Bacillen	Bacillen	afebril
69	S. † G. —	circa 7 Wochen a) Staph. pyog. alb. b) Bacillen	6 Wochen steril	5 Wochen a) Staph. pyog. alb. b) Bacillen	4 Wochen a) Staph. pyog. alb. b) Streptokokken	3 Wochen a) Staph. pyog. alb. b) Streptokokken	—	—	unentbunden entlassen
70	—	circa 6 Wochen Staph. non pyog.	5 Wochen Staph. pyog. alb.	4 Wochen Staph. pyog. alb.	3 Wochen Staph. pyog. alb.	—	—	—	unentbunden entlassen
71	—	25 Tage Staph. pyog. alb.	18 Tage Staph. pyog. alb.	11 Tage a) Staph. pyog. alb. b) Bacillen	4 Tage Staph. pyog. alb.	—	a) Staph. pyog. alb. b) B. coli	a) Staph. pyog. alb. b) B. coli	afebril
72	—	11 Tage Staph. pyog. alb.	4 Tage Staph. pyog. alb.	—	—	—	a) Staph. pyog. alb. b) B. coli	a) Staph. pyog. alb. b) B. coli	afebril
73	S. † G. †	circa 8 Wochen Staph. pyog. alb.	7 Wochen Staph. pyog. alb.	6 Wochen Staph. pyog. alb.	5 Wochen Staph. pyog. alb.	—	—	—	unentbunden entlassen
74	—	2 Tage steril	—	—	—	—	a) Staph. pyog. alb. b) Bacillen	a) Staph. pyog. alb. b) Bacillen	afebril
75	S. † G. —	11 Tage steril	4 Tage steril	—	—	—	Bacillen	steril	afebril
76	—	11 Tage Bacillen	4 Tage steril	—	—	—	a) Staph. pyog. alb. b) Bacillen	a) Staph. pyog. alb. b) Bacillen	afebril
77	S. † G. —	28 Tage a) Staph. pyog. alb. b) Bacillen	21 Tage Staph. pyog. alb.	14 Tage a) Staph. pyog. alb. b) Bacillen	7 Tage Staph. pyog. alb.	—	Staph. pyog. alb.	Staph. pyog. alb.	afebril
78	—	21 Tage Staph. pyog. alb.	14 Tage Staph. pyog. alb.	7 Tage a) Staph. pyog. alb. b) Bacillen	am Entbindungstage Staph. pyog. alb.	—	Staph. pyog. alb.	steril	afebril
79	—	25 Tage B. coli	18 Tage B. coli	11 Tage B. coli	4 Tage B. coli	—	a) Staph. pyog. alb. b) B. coli	B. coli	afebril
80	—	16 Tage B. coli	9 Tage a) B. coli b) Bacillen	2 Tage a) Staph. non pyog. b) Bacillen	—	—	Staph. non pyog.	a) Staph. pyog. alb. b) Bacillen	afebril

Digitized by Google

81	—	5 Tage a) Staph. pyog. alb. b) Bacillen	—	—	—	—	a) Staph. pyog. alb. b) Bacillen	Staph. pyog. alb.	unentbunden	afebril
82	S. + G. +	ca. 7 Wochen steril	6 Wochen Staph. pyog. alb.	5 Wochen a) Staph. pyog. alb. b) Bacillen	—	—	—	—	unentbunden entlassen	
83	S. + G. +	ca. 3 Wochen Gonokokken	—	—	—	—	—	—	unentbunden entlassen	
84	S. + G. +	am Entbindungstage steril	—	—	—	—	Bacillen	a) Staph. pyog. alb. b) Streptokokken	afebril	afebril
85	—	1 Tag B. coli	—	—	—	—	a) B. coli b) Staph. pyog. alb.	a) B. coli b) Staph. pyog. alb.	afebril	afebril
86	S. + G. —	14 Tage steril	7 Tage a) Staph. non pyog. b) Staph. pyog. alb.	am Entbindungstage a) Staph. pyog. alb. b) Bacillen	—	—	a) Staph. pyog. alb. b) Bacillen	Staph. pyog. alb.	afebril	afebril
87	—	14 Tage Staph. non pyog.	7 Tage Staph. non pyog.	am Entbindungstage Staph. non pyog.	—	—	Staph. non pyog.	Staph. non pyog.	afebril	
88	—	2 Tage steril	—	—	—	—	B. coli	B. coli	afebril	afebril
89	—	ca. 2 Wochen steril	—	—	—	—	—	—	unentbunden entlassen	unentbunden entlassen
90	S. + G. —	ca. 3 Wochen steril	—	—	—	—	—	—	unentbunden entlassen	
91	—	1 Tag steril	—	—	—	—	Bacillen	Bacillen	afebril	afebril
92	S. + G. —	1 Tag a) Staph. pyog. alb. b) Bacillen	—	—	—	—	a) Staph. pyog. alb. b) Bacillen	a) Staph. pyog. alb. b) Bacillen	afebril	afebril
93	—	3 Tage steril	—	—	—	—	steril	Bacillen	afebril	afebril
94	—	8 Tage a) Staph. pyog. alb. b) Bacillen	—	—	—	—	a) Staph. pyog. alb. b) Bacillen	a) Staph. pyog. alb. b) Bacillen	afebril	afebril
95	S. + G. —	7 Tage Bacillen	—	—	—	—	Bacillen	a) Staph. pyog. alb. b) Staph. non pyog.	afebril	afebril
96	S. + G. —	2 Tage Bacillen	—	—	—	—	a) Staph. pyog. alb. b) Bacillen	a) Staph. pyog. alb. b) Bacillen	afebril	afebril
97	—	ca. 6 Wochen steril	5 Wochen steril	4 Wochen Staph. pyog. alb.	—	—	—	—	unentbunden entlassen	unentbunden entlassen
98	S. + G. —	ca. 4 Wochen Staph. pyog. alb.	—	—	—	—	—	—	unentbunden entlassen	
99	—	a) Staph. non pyog. b) Bacillen	—	—	—	—	a) Staph. non pyog. b) Bacillen	a) Staph. non pyog. b) Bacillen	afebril	afebril

Digitized by Google

Tabelle D.

Nr.	Sekret? Gonokokken?	Untersuchungen in der Schwangerschaft, x Tage vor der Entbindung. 1. Unters.	2. Unters.	3. Unters.	4. Unters.	5. Unters.	Untersuchung im Wochenbette 4. Tag	8. Tag	Anmerkung (Puerperium etc.)
100	S. † G. †	6. Lunarmonat Staph. non pyog.	—	—	—	—	—	—	unentbunden entlassen
101	—	ca. 4 Wochen Staph. pyog. alb.	3 Wochen Staph. pyog. alb.	—	—	—	—	—	unentbunden entlassen
102	—	ca. 3 Wochen a) Staph. non pyog. b) Bacillen	—	—	—	—	—	—	unentbunden entlassen
103	—	ca. 5 Wochen B. coli	4 Wochen steril	3 Wochen a) Staph. pyog. aur. b) B. coli	—	—	—	—	unentbunden entlassen
104	—	10 Tage Staph. pyog. alb.	3 Tage Staph. pyog. alb.	—	—	—	Staph. pyog. alb.	Staph. pyog. alb.	afebril
105	—	ca. 6 Wochen Streptokokken	5 Wochen a) Staph. pyog. aur. b) Streptokokken	4 Wochen Streptokokken	3 Wochen Streptokokken	—	—	—	unentbunden entlassen
106	—	ca. 5 Wochen steril	4 Wochen steril	3 Wochen steril	—	—	—	—	unentbunden entlassen
107	—	ca. 7 Wochen Staph. pyog. alb.	6 Wochen a) Staph. pyog. alb. b) Streptokokken	5 Wochen a) Staph. pyog. alb. b) Streptokokken	4 Wochen a) Staph. pyog. alb. b) Streptokokken	—	—	—	unentbunden entlassen
108	—	20 Tage Staph. pyog. alb.	18 Tage steril	6 Tage a) Staph. pyog. alb. b) Bacillen	—	—	Staph. pyog. alb.	Staph. pyog. alb.	afebril
109	—	ca. 7 Wochen Bacillen	—	—	—	—	—	—	unentbunden entlassen
110	S. † G. —	14 Tage a) Staph. pyog. alb. b) Bacillen	7 Tage Staph. pyog. alb.	—	—	—	Staph. pyog. alb.	Staph. pyog. alb.	afebril
111	—	1 Tag Staph. pyog. alb.	—	—	—	—	a) Staph. pyog. alb. b) B. coli	a) Staph. pyog. alb. b) B. coli	afebril
112	—	12 Tage B. coli	5 Tage B. coli	—	—	—	B. coli	a) Staph. pyog. alb. b) B. coli	afebril
113	S. † G. —	12 Tage Staph. pyog. alb.	5 Tage Staph. pyog. alb.	—	—	—	Staph. pyog. alb.	Staph. pyog. alb.	afebril
114	—	9 Tage steril	2 Tage steril	—	—	—	a) Staph. non pyog. b) B. coli	a) Staph. non pyog. b) B. coli	afebril
115	S. † G. —	7 Tage steril	—	—	—	—	Staph. pyog. alb.	Staph. pyog. alb.	afebril
116	S. † G. †	ca. 5 Wochen steril	4 Wochen steril	—	—	—	—	—	unentbunden entlassen
117	S. † G. †	11 Tage steril	4 Tage a) Staph. non pyog. b) Bacillen	—	—	—	Staph. non pyog.	Staph. non pyog.	afebril
118	S. † G. —	4 Tage steril	—	—	—	—	Staph. non pyog.	Staph. non pyog.	afebril
119	—	9 Tage Staph. pyog. alb.	2 Tage Staph. pyog. alb.	—	—	—	Staph. pyog. alb.	Staph. non pyog.	afebril
120	—	ca. 5 Wochen Staph. pyog. alb.	4 Wochen Staph. pyog. alb.	—	—	—	—	—	unentbunden entlassen

Digitized by Google

Litteratur.

Barlow. Zur Ätiologie, Prophylaxe u. Therapie der Cystitis. Archiv für Dermatologie u. Syphilis 1893.

Benario. Über Protargol. Deutsche medizinische Wochenschrift 1897. Nr. 49.

Denys. Bulletin de l'academie royale de médecine Louvaine 1892.

Fischer u. Levy. Deutsche Zeitschrift für Chirurgie 1893.

Flügge. Die Mikroorganismen. Leipzig 1896.

Gawronsky. Über das Vorkommen von Mikroben in der normalen Urethra des Weibes. Münchner medizinische Wochenschrift 1894. Nr. 11.

Huber. Zur Ätiologie der Cystitis. Virchows Archiv, Bd. 134.

Houtinel. La Presse méd. 18. XI. 96. Ref. Centralblatt für Krankheiten der Harn- und Sexualorgane 1897, S. 455.

Krogius. Recherches bactériologiques sur l'infection urinaire. Helsingfors 1892.

Lehmann u. Neumann. Bakteriologie. München 1896.

Melchior. Cystite et infection urinaire. Paris 1895.

Menge u. Krönig. Bakteriologie des weiblichen Genitalkanales. Leipzig 1897.

Morelle. Études bactériologiques sur les cystites. Lierre 1892.

Neisser. Zur Behandlung der akuten Gonorrhoe etc. Dermatologisches Centralblatt I. 1.

Passet. Fortschritte der Medizin 1885.

Petit et Wassermann. Sur l'antisepsie de l'urèthre. Annales des maladies des organes génito-urinaires 1891, p. 500.

Posner u. Lewin. Centralblatt für Krankheiten der Harn- und Sexualorgane 1896, S. 406 u. 501.

Reblaub. Des Cystites non tuberculeuses chez la femme. Paris 1892.

Rosenbach. Die Mikroorganismen. Wiesbaden 1884.

Rovsing. Die Blasenentzündungen etc. Berlin 1890.

Savor. Zur Ätiologie der akuten Pyelonephritis. Wiener klinische Wochenschrift 1894, Nr. 4 u. 5.

Savor. Über das Bacterium coli. Verhandlungen der Deutschen Gesellschaft für Gynaekologie 1895.

Savor. Cystitis crouposa bei sauerem Harn. Wiener klinische Wochenschrift 1895. Nr. 44.

Singer. Ätiologie und Klinik des akuten Gelenksrheumatismus. Wien 1898.

Trumpp. Coli-cystitis im Kindesalter. Münchner medizinische Wochenschrift 1896. Nr. 42.

Weichselbaum. Parasitologie. Jena 1898.

Wertheim. Über Cystitis gonorrhoica. Verhandlungen der Deutschen Gesellschaft für Gynaekologie 1895.

Zuckerkandl. Gynaekologische Sektion der 66. Versammlung deutscher Naturforscher und Ärzte in Wien. Centralblatt für Gynaekologie 1894, S. 1059.

Digitized by Google

Technicismen, Instrumente, Lehrmittel u. a.

Eine neue Methode der Beckenmessung.

Von

Prof. **H. Bayer** in Strassburg.

(Mit 4 Abbildungen.)

Die klassische Methode der Beckenmessung mittelst Finger und Tasterzirkel, dazu die sorgtältige Austastung des Beckens, die Berücksichtigung der Anamnese, des gesamten Körperbaues, des Ganges u. s. w., alles dies genügt ohne Zweifel für die Bedürfnisse der Praxis, und wer sich häufig mit der Diagnose enger Becken beschäftigt hat, der wird kaum das Verlangen empfinden nach einem neuen Untersuchungsverfahren. Indessen kommen auf Kliniken doch zuweilen Fälle vor, in welchen eine exaktere Methode erwünscht sein könnte, wäre es auch nur zum Zwecke litterarischer Verwertung der Beobachtung. In solchen Fällen kann ein Verfahren angewendet werden, das zwar etwas umständlicher ist als das gewöhnliche, vor diesem aber einige Vorteile voraus hat. Es beruht auf der Bestimmung der verschiedenen Beckenpunkte mit Hilfe ihrer auf drei rechtwinklige Achsen bezogenen Koordinaten.

Die Lage eines Punktes im Raume lässt sich auf verschiedene Weise festlegen, unter anderem auch dadurch, dass man seine senkrechten Abstände von drei rechtwinklig sich schneidenden Ebenen, also seine Länge, Breite und Höhe, oder, wie man sich in der Geometrie ausdrückt, seine x-, y- und z-Koordinate angiebt. Aus diesen Koordinaten berechnet sich dann die Distanz zweier Punkte ohne Schwierigkeit.

Es seien x, y, z die Koordinaten des Punktes P; x_1, y_1, z_1 die des Punktes R; dann ist $PR = \sqrt{RQ^2 + PQ^2}$, RQ aber ist $= z_1 - z$, und $PQ = P_1R_1 = \sqrt{P_1S^2 + R_1S^2} = \sqrt{(y_1-y)^2 + (x_1 - x)^2}$. Daraus ergiebt sich

$$PR = \sqrt{x_1 - x)^2 + (y_1 - y)^2 + (z_1 - z)^2},$$

Digitized by Google

d. h. man hat nur die Differenzen zwischen den jeweiligen Koordinaten der x, y und z zu quadrieren und aus der Summe dieser Quadrate die Wurzel zu ziehen, um die Entfernung beider Punkte voneinander zu erhalten.

Diese Bemerkung und ein Blick auf die Figuren 2 und 3 werden manchem schon ohne weiteres das Prinzip meiner Methode klar machen.

Die Person, deren Becken gemessen werden soll, liegt in einer dem Tische angeschraubten Lade auf einem harten Kissen. Dazu benutzten wir einen für die sichere Lagerung Symphyseotomierter

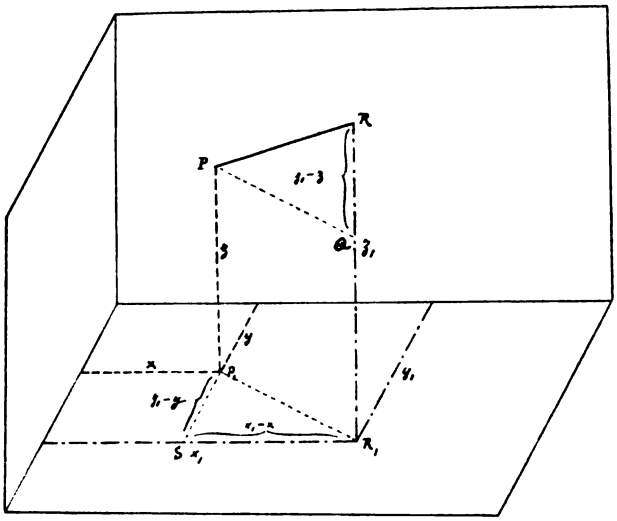

Fig. 1.

bestimmten und auf der hiesigen Klinik schon vorhandenen Apparat. Die Beine der Frau wurden in Beinhaltern eingeschnallt.

Dicht vor der Lade liegt eine ebenfalls auf dem Tisch befestigte ebene Glasplatte, die mit Millimeterpapier überzogen ist. Auf diesem Papier sind von 5 zu 5 Centimeter die Masseinheiten aufgetragen, und zwar, zum Zweck der besseren Übersichtlichkeit, von links nach rechts mit schwarzer, von unten nach oben mit roter Schrift. Schliesslich ist über die ganze Platte eine dünne Schicht photographischen Negativlackes gegossen, so dass sie gelegentlich abgewaschen werden kann.

Auf einem anderen Tische liegt eine zweite Glasplatte, die genau ebenso mit gleich numeriertem Millimeterpapier beklebt ist

Digitized by Google

und also den genauen Abklatsch der ersten darstellt; nur fehlt hier der Lacküberzug.

Zum Apparate gehört ferner eine dicke Stahlsonde, die an ihrer Spitze in einen kurzen, biegsamen Kupferfortsatz endigt. Die Sonde ist an einem soliden Dreifuss so angebracht, dass sie sich in Gelenken nach den verschiedensten Richtungen bewegen, durch Schrauben aber feststellen lässt. Dieser Teil des Apparates ist vernickelt und desinfizierbar.[1])

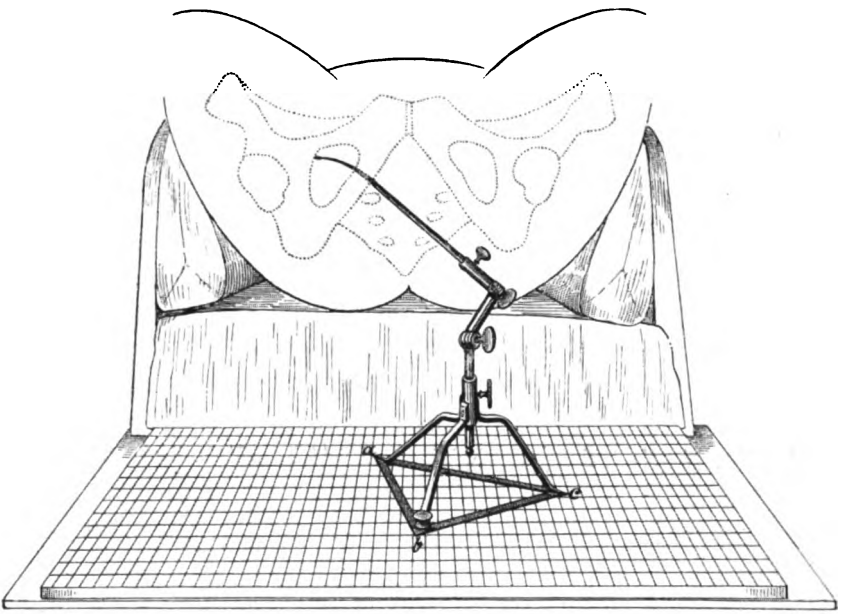

Fig. 2.

Sobald die zu messende Frau sicher in Lade und Beinhaltern ruht, führt man die Sonde nach Lockerung aller Schrauben in die Vagina ein und ihren Knopf an einen Beckenpunkt heran. Während der miteingeführte Finger ihn fest an die gewählte Stelle angedrückt erhält, dreht und verschiebt die andere Hand den Dreifuss so lange, bis seine in drei scharfe Spitzen auslaufende Fussplatte der Glastafel glatt aufliegt; darauf zieht man alle Schrauben fest an.

[1]) Diese Sonde wird wohl jeder Mechaniker nach der obenstehenden Abbildung anfertigen können. Sie kann auch von den Instrumentenmachern Walb & Heerlein oder Streissguth — beide Firmen in Strassburg — fertig bezogen werden.

Digitized by Google

Hat man sich dann überzeugt, dass der Sondenknopf den Knochenpunkt noch immer berührt, oder hat man durch leichte Verschiebung des ganzen Messinstrumentes die Berührung wieder hergestellt, so liest man auf dem Millimeterpapier mit Hilfe der schwarzen und roten Zahlen die drei Punkte a, b, c ab, auf welchen die Spitzen der Fussplatte ruhen, und lässt sie durch einen Assistenten auf der anderen Glastafel mit Kohle markieren. Ist dies geschehen, so entfernt man die Sonde vorsichtig aus der Vagina und bringt den Apparat auf die zweite Platte so, dass die Spitzen seines Fusses auf die drei mit Kohle bezeichneten Punkte zu liegen kommen.

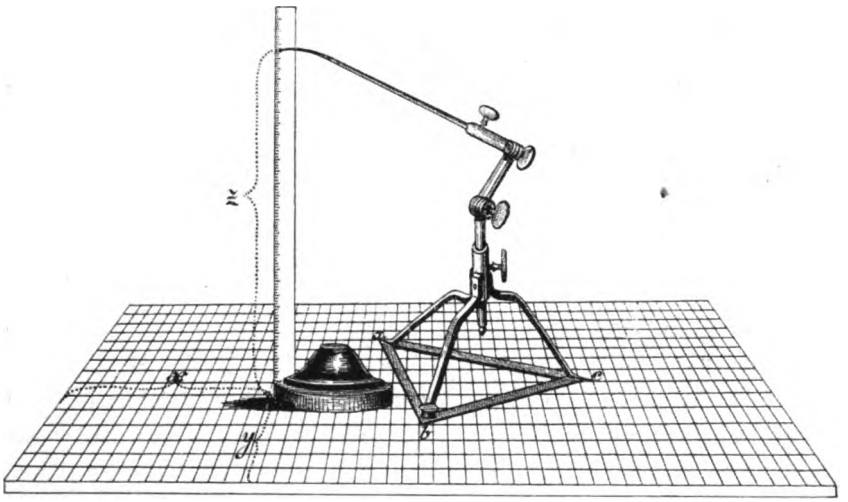

Fig. 3.

Der Sondenknopf stellt jetzt die räumliche Projektion des gewählten Beckenpunktes dar und ist zu dieser zweiten Glasplatte genau ebenso orientiert, wie jener Beckenpunkt zu der ihr kongruenten ersten Tafel. Und nun kann man die Koordinaten des Sondenknopfes bestimmen; sie ergeben zugleich diejenigen des entsprechenden Knochenpunktes.

Dies könnte zunächst so ausgeführt werden, dass man ein Lot vom Sondenknopfe bis auf die Platte herabliesse. Das Lot selbst würde die Linie PP_1 auf Fig. 1, also die z-Koordinate darstellen, während sein Fusspunkt (Punkt P_1 der Fig. 1) die x- und die y-Koordinate ergäbe.

Um die Unbequemlichkeit und Unsicherheit einer solchen

Digitized by Google

Lotung zu umgehen, habe ich einen Massstab von Metall genau vertikal an einem schweren Fuss anbringen lassen.

Derselbe wird so auf die Glasplatte aufgestellt, dass seine scharfe Kante den Sondenknopf eben berührt. Und jetzt braucht man nur die Koordinaten abzulesen, die z-Koordinate (die Höhe) auf dem Massstabe selbst, die x- und y-Koordinate (Länge und Breite) auf dem Millimeterpapier.

Sind diese drei Koordinaten notiert, so geht man zur analogen Bestimmung eines anderen Knochenpunktes über.

Die weitere Berechnung der Distanzen aus den Koordinaten ergiebt sich aus dem oben Gesagten und kann natürlich später zu beliebiger Zeit vorgenommen werden. So lange die Person auf dem Untersuchungstische liegt, beschränkt man sich darauf, die nötigen Beckenpunktbestimmungen möglichst rasch hintereinander auszuführen. Dies lässt sich bei einiger Geschicklichkeit und namentlich bei genügender Übung im Ablesen der Zahlen auf den Glasplatten schnell und ohne jede Belästigung der Patientin machen. Die Zeit, die man dazu braucht, hängt natürlich davon ab, ob man nur einen oder den anderen Durchmesser, oder ob man eine grössere Anzahl von Knochenpunkten aufzunehmen beabsichtigt. —

Die erste Anregung zu dieser Methode habe ich aus einer Arbeit Küstners[1]) geschöpft. Derselbe empfahl die Bestimmung einzelner Beckenpunkte durch Winkelablesung mittelst eines am Schultzeschen Beckenbrett angebrachten Zirkels. Persönliche Erfahrungen über diese Art der Messung habe ich nicht; doch schien mir a priori die Lage des Brettes auf Symphyse und Spinae ant. sup. nicht sicher genug und die Winkelablesung sowie das Abstecken der bestimmten Punkte mittelst gebogener Kupferdrähte Fehlerquellen einzuschliessen.

Freilich steht meiner Methode auch ein gewichtiges Bedenken gegenüber: sobald die zu messende Frau nicht ruhig liegen bleibt, scheitert der Versuch. Insofern erfordert das Verfahren etwas guten Willen von seiten des Untersuchers und der Patientin. Immerhin gelingt es doch, soweit ich bis jetzt sehe, diese Ruhelage bei nicht allzu aufgeregten Personen zu erzielen; nötigenfalls lässt sich die Narkose zu Hilfe nehmen.

Wer an dem von mir beschriebenen „Beckenphantom“[2]) meine

[1]) Die exakte Messung aller Dimensionen des kleinen Beckens an der lebenden Frau. Arch. f. Gyn., 17. Bd., p. 54.

[2]) Diese Zeitschrift Bd. I, p 341.

Digitized by Google

Methode zu prüfen geneigt ist, wird sich leicht von ihrer Brauchbarkeit überzeugen. Indessen scheint mir die Messung an der Lebenden noch zuverlässiger zu sein, da das Phantom doch immer federt und namentlich seitlichem Druck etwas nachgiebt. —

Den wesentlichen Vorteil meiner Methode sehe ich darin, dass man mit ihr nicht bloss beliebige Durchmesser und Abstände messen kann, sondern dass man sich zugleich über die Lage der aufgenommenen Knochenpunkte im Raume orientiert und z. B. ohne weiteres erkennt, ob man symmetrisch zu einander liegende Stellen berührt hat oder nicht. Ein weiterer Vorteil ist die Ausschliessung jedes subjektiven Momentes: die Koordinaten werden ganz objektiv bestimmt, ohne dass man die geringste Ahnung davon hat, was schliesslich bei der Berechnung herauskommen wird.

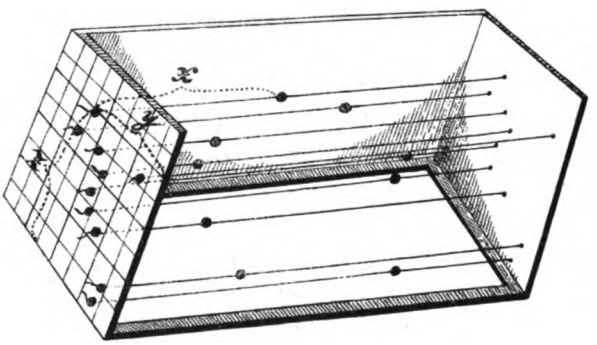

Fig. 4.

Endlich lässt sich mit Hilfe der gewonnenen Koordinaten eine sehr hübsche Rekonstruktion des gemessenen Beckens vornehmen.

Dazu verwende ich einen Pappkasten mit zwei parallelen Seitenwänden. Diese sind aussen mit Millimeterpapier überzogen und in gleicher Weise mit roter und schwarzer Schrift von 5 zu 5 Centimeter numeriert; die schwarzen Zahlen gehen von unten nach oben, die roten von vorn nach hinten. Auf dieses Millimeterpapier zeichnet man für jeden aufgenommenen Beckenpunkt die seiner y- und z-Koordinate entsprechende Stelle auf, bohrt ein feines Loch hindurch und spannt einen Faden quer durch den Kasten. Dann trägt man auf diesem gespannten Faden den Betrag der x-Koordinate von links her auf und markiert die betreffende Stelle durch eine kleine aufgeklemmte Bleikugel. So lassen sich alle bestimmten Knochenpunkte in ihrer gegenseitigen räumlichen

Digitized by Google

Lagerung darstellen und man erhält bei einer genügenden Anzahl von Aufnahmen ein Modell,[1]) an dem die Gestalt, die Kapazität, überhaupt der Charakter des gemessenen Beckens übersichtlich und klar zum Ausdrucke gelangt. Bohrt man zuerst sämtliche in Betracht kommenden Löcher, so lässt sich das ganze Modell mit einem einzigen, langen und stets weiter geführten Faden relativ rasch herstellen. Die hier beschriebene Methode schliesst wie jede andere Fehlerquellen ein, nicht bei der Berechnung der Dimensionen aus den Koordinaten, auch nicht bei der schliesslichen Rekonstruktion, wohl aber bei der Aufnahme selbst der Koordinaten. Wie jede Beckenmessung, so kann auch diese durch mangelnde Übung des Untersuchers, durch Unruhe der Patientin, durch Straffheit der Weichteile beeinträchtigt werden. Indessen kann ich doch wohl behaupten, dass man mit keinem anderen Verfahren imstande ist, ähnliche genaue und zugleich anschauliche Bilder vom inneren Beckenmantel sich zu verschaffen. Auch glaube ich nicht, dass man besondere Schwierigkeiten dabei finden wird, sobald einmal der nötige Apparat beschafft und aufgestellt ist.

Es ist möglich, dass sich diese Methode auch für andere Zwecke eignen wird. So liegt es nahe anzunehmen, dass man mit ihr die Distanz zwischen grosser und kleiner Fontanelle intra partum, den Abstand der Pfeilnaht vom Promontorium, ihre Richtung und Neigung wird feststellen können, namentlich wenn zugleich oder rasch genug hintereinander zwei Messapparate auf die beiden Fontanellen eingestellt und nachher erst die Koordinaten der beiden Sondenknöpfe auf der zweiten Glastafel aufgenommen werden. Vielleicht gelangte man auf diesem Wege zu constructiven Darstellungen gewisser den Geburtsmechanismus betreffender Verhältnisse.

Ebenso liesse sich wohl der Einfluss verschiedener Lagerungen — z. B. der „Hängelage“ — auf das Becken bei der Lebenden genauer als durch die gewöhnliche Beckenmessung demonstrieren.

Auch für anthropometrische Untersuchungen anderer Art dürfte das Verfahren Anwendung finden, ein Gedanke, der von Herrn Prof. Freund nach der Vorführung meines Apparates im hiesigen medizinisch-naturwissenschaftlichen Verein geäussert wurde. —

[1]) Die beistehende Figur 4 entspricht der Aufnahme eines Spaltbeckens an der Lebenden.

Digitized by Google

Aus der Frauenklinik der Universität Tübingen.

Über operative Behandlung der Schwangerschaft ausserhalb der Gebärmutter bei lebendem Kinde.

Von

W. Espenmüller, approb. Arzt.

Es dürfte nicht viele pathologische Erscheinungen geben, über deren Wesen die Ansichten der Autoren sich in kurzer Zeit so bedeutend geändert haben, wie über das Wesen der Schwangerschaft ausserhalb der Gebärmutter, der ektopischen Schwangerschaft.

Noch vor wenigen Jahrzehnten wurde die ektopische Schwangerschaft für eine ausserordentlich selten vorkommende, beinahe ans Wunder grenzende Kuriosität gehalten.

Erst durch die bahnbrechenden Arbeiten von Werth[1]) wurde die Aufmerksamkeit der Ärzte mehr auf diese Anomalie gelenkt; vorher herrschte grosse Unklarheit über Symptome und Häufigkeit derselben und in bezeichnender Weise schreibt Zweifel[2]) im Jahre 1891:

„Die Extrauterinschwangerschaft galt früher als eine Seltenheit, welche man im praktischen Leben bei der Diagnostik so wenig in Rechnung zu ziehen braucht, wie etwa die Möglichkeit eines Gewitters im Januar bei den Wetterprognosen."

Heute können wir dies thatsächlich als überwundenen Standpunkt betrachten: Die Extrauterinschwangerschaft ist als eine relativ häufig zu beobachtende Erscheinung zu bezeichnen, und es wird

---

[1]) Werth, Beiträge zur Anatomie und operativen Behandlung der Extrauterinschwangerschaft, Stuttgart 1887.

[2]) Zweifel, Über Extrauterinschwangerschaft und retrouterine Hämatocele, Archiv für Gynäkologie, XLI, p. 1.

Digitized by Google

wohl keinen vielbeschäftigten Gynaekologen geben, dem sie nicht jeden Monat ein oder mehrere Male in irgend einer ihrer wechselnden Formen vor Augen käme.

Die Ursache dieser Veränderung in der Häufigkeit der Beobachtungen liegt vielleicht nicht allein in der besseren Untersuchungsmethode und in dem grösseren Zutrauen der Patienten und der Ärzte zur operativen Behandlung besonders in der Bauchchirurgie; es wäre nicht undenkbar, dass diejenigen Recht hätten, die behaupten: Die Extrauterinschwangerschaft kommt heute häufiger vor als früher und zwar deshalb, weil die in ätiologischer Hinsicht beschuldigten Erkrankungen der Uterusanhänge durch das Überhandnehmen der Gonorrhoe in neuerer Zeit häufiger geworden sind, als sie es früher waren.

Ein ätiologischer Zusammenhang zwischen den entzündlichen Erkrankungen der Uterusadnexe, mögen diese Erkrankungen nun gonorrhoischer Natur sein, oder mag Infektion bei Geburten sie hervorgerufen haben, ist in der That wahrscheinlich. Wenn wir die Anamnesen der Fälle von Extrauterinschwangerschaft durchlesen, so begegnet uns die Angabe einer überstandenen oder noch bestehenden Erkrankung der Unterleibsorgane ausserordentlich häufig. Die dadurch herbeigeführte Disposition für ektopische Niederlassung des Eies wäre dann in der Weise zu erklären, dass durch abgelaufene perimetritische Prozesse Umschnürungen und Knickungen der Tube herbeigeführt wären; die Passage des befruchteten Eies wäre dadurch gestört und das Ei genötigt, sich in der Tube niederzulassen und daselbst sich zu entwickeln.

Nach der Ansicht anderer käme die Ansiedelung des Eies in der Tube dadurch zu Stande, dass eine Schädigung des normalerweise die Beförderung des Eies durch den Tubenkanal bewerkstelligenden Flimmerepithels vielleicht als Folge gonorrhoischer Prozesse, eingetreten wäre.

Doch ist zuzugeben, dass es Fälle von Extrauterinschwangerschaft giebt, bei denen von derartigen Ursachen keine Rede ist, die Frau vielmehr bis dahin vollständig gesund gewesen war, vielleicht verschiedene Male normal geboren hatte.

In den meisten Fällen von Extrauterinschwangerschaft tritt das Ei in den ersten Monaten aus der schwangeren Tube in die freie Bauchhöhle aus. Unter mehr oder weniger bedeutender Blutung entsteht das Bild des tubaren Aborts.

Während eine operative Behandlung des tubaren Aborts sehr

Digitized by Google

häufig und mit gutem Erfolg vorgenommen wird, sind diejenigen Fälle als äusserst selten zu bezeichnen, in denen es möglich ist, eine intakte Extrauterinschwangerschaft in den ersten Monaten operativ anzugreifen. Die Symptome derselben sind zu wenig hervortretend, als dass eine Diagnose überhaupt zu stellen wäre.

Bei der Zusammenstellung der in der Litteratur bekannt gegebenen Fälle von Extrauterinschwangerschaft mit lebendem Kinde fanden sich 9 Fälle (s. Tab. I), in denen eine Operation bei Extrauterinschwangerschaft in der ersten Hälfte der Gravidität vorgenommen worden war; zum Teil war die Diagnose auf Extrauterinschwangerschaft gestellt worden; zum Teil fand sich dieselbe bei Gelegenheit einer Operation aus anderer Ursache.

In 5 von diesen 9 Fällen fand sich der Embryo im intakten, von der Tube gebildeten Fruchtsack; in einem Falle war die Frucht intramural gelegen (Fall 8); in den übrigen war die Tube geborsten und die lebende Frucht hatte sich in der Bauchhöhle weiter entwickelt; in 2 Fällen befand sich die Frucht im 3. Monat, in den übrigen im 4. und 5. Monat.

Wenn es gelingt, die Diagnose der Extrauterinschwangerschaft in so früher Zeit zu stellen, so gestaltet sich natürlich die Operation zu einer verhältnismässig sehr einfachen und gefahrlosen. Die Beherrschung der Blutung ist bedeutend leichter als bei Operationen in den späteren Monaten der Schwangerschaft, in denen durch die Entwickelung des Placentarkreislaufs sich eine ganz enorme Gefässneubildung und Blutzufuhr zu der Placentarstelle vollzieht.

In 6 von den oben angeführten 9 Fällen war es entsprechend diesen Verhältnissen möglich, die Frucht zusammen mit dem Fruchtsack zu entfernen. In den 3 andern Fällen (Tab. I, Fall 2, 4 und 5) wurde der Fruchtsack nach Entfernung der Frucht drainiert und zwar das eine Mal (Fall 2) nach der Bauchhöhle zu, die beiden anderen Male (Fall 4 und 5) nach der Scheide zu.

Die Erfolge sind entsprechend den einfachen Verhältnissen, die man bei der Operation in frühen Monaten findet, günstig. Von den 9 Fällen endeten 7 mit Genesung der Mutter, 2 Mütter starben, die eine (Fall 5) an Sepsis; im andern Falle handelte es sich um Gravidität in einer Leistenhernie, gewiss ein eigentümliches Zusammentreffen (Fall 7). Die Frau hatte schon vor der Operation Ileuserscheinungen und erlag den Folgen des Darmverschlusses einen Tag nach der Operation.

Mit jedem weiteren Monate der Schwangerschaft wachsen natür-

Digitized by Google

lich die Schwierigkeiten der Operation. Ein Hauptsorgenkind dabei ist die Placenta. Entfernt man dieselbe sofort bei der Operation, so stellen sich der Blutstillung enorme Schwierigkeiten entgegen; ja dieselbe wird oft zur Unmöglichkeit. Lässt man dagegen die Placenta an Ort und Stelle, und entfernt man nur das Kind, so kann sich wohl die Placenta im Laufe von Wochen und Monaten stückweise ausstossen; allein die Frau wird dadurch den grossen Gefahren einer septischen oder einer saprämischen Infektion ausgesetzt.

Die Verhältnisse bei den einzelnen Fällen sind so verschieden und meist vorher so wenig bekannt, dass es nur ausnahmsweise möglich sein dürfte, die Operation einer vorgeschrittenen Extrauterinschwangerschaft strikte nach einem vorgefassten Plane vorzunehmen und durchzuführen. Die Methode der Operation giebt sich im allgemeinen erst im Verlaufe derselben.

Im wesentlichen kann man folgende Methoden unterscheiden:

1. Man entfernt nur das Kind, lässt alles übrige zurück und verschliesst sofort wieder die Bauchhöhle (ein immerhin gewagtes Experiment).

2. Man entfernt nur das Kind, lässt alles übrige zurück, drainiert und überlässt Placenta und Fruchtsack der spontanen Ausstossung.

3. Man entfernt die Placenta teilweise (soweit sie sich leicht lösen lässt) und überlässt den Rest der spontanen Ausstossung.

4. Man lässt die Placenta nach Entfernung des Kindes zunächst in situ und entfernt sie erst nach einiger Zeit, nachdem die Blutzufuhr zu ihr, wie man hofft, unterbrochen ist.

5. Man entfernt die Placenta sofort vollständig.

6. Man entfernt Placenta und Fruchtsack, event. auch noch, wenn die Blutstillung auf andere Weise nicht gelingen sollte, benachbarte Organe, wie den Uterus, die Ovarien.

Als einer Methode für sich wäre der Behandlung der wenigen in der Litteratur bekannten Fälle zu gedenken, in denen eine lebende extrauterine Frucht durch die Kolpotomie entfernt wurde.

Wie gross die Gefahren sind, die der Patientin drohen, wenn ihr nach Entfernung eines extrauterin gewachsenen Kindes die Placenta zurückgelassen worden ist, zeigt uns am besten ein Vergleich mit der intrauterin sitzenden angewachsenen Placenta, deren Entfernung aus irgend einem Grunde nicht vorgenommen worden ist, und es ist eigentlich als ein Wunder zu bezeichnen, dass von

Digitized by Google

den zwei in der Litteratur bekannten Fällen, in denen nach Entfernung des extrauterinen Kindes der Fruchtsack samt Placenta einfach versenkt und die Bauchhöhle vollständig zugenäht wurde, der eine[1]) am 1. September 1893 von Roncaglia in Modena operierte Fall für die Mutter glücklich endete.

Die Bauchwunde heilte in acht Tagen zu und die Frau wurde am 30. Tage post operationem gesund entlassen.

In einem zweiten Falle, der genau ebenso behandelt wurde[2]), traten am 26. Tage septische Symptome auf. Die Bauchhöhle wurde wieder geöffnet, Placenta und Fruchtsack wurden entfernt und die Frau starb $7\,^1/_2$ Stunden darauf an Sepsis.

Wenn man bedenkt, dass vollständige Fernhaltung von Keimen bei der Operation bis jetzt noch in den Bereich der Unmöglichkeit gehört, und wenn man sich die ausserordentlich günstigen Wachstumsbedingungen für Bakterien in einem Placentargewebe vor Augen hält, so wird man die Waghalsigkeit eines solchen Unternehmens wohl ohne weiteres zugeben.

Die älteste Methode der operativen Behandlung einer Extrauterinschwangerschaft mit lebendem Kinde besteht darin, dass nach Eröffnung der Bauchhöhle und der Fruchthüllen das Kind entfernt wird, die Bauchhöhle drainiert, Fruchtsack und Placenta der spontanen Ausstossung überlassen bleibt.

Diese Methode ist bis in die neueste Zeit am häufigsten angewandt worden, mit der Verbesserung allerdings, dass in neuerer Zeit die Fruchtsackränder mit den Bauchwundrändern vernäht wurden, um eine Infektion der Bauchhöhle von der in Zersetzung begriffenen Placenta aus zu vermeiden.

22 Extrauterinschwangerschaften mit lebender Frucht finden sich in der Litteratur, die in der zweiten Hälfte der Schwangerschaft, jedoch vor dem normalen Ende derselben, auf diese Weise behandelt worden sind (s. Tab. II). Von diesen Fällen sind in 9 (in der Tabelle die Fälle 12, 13, 14, 17, 18, 19, 20, 21, 22) die Fruchtsackränder mit den Bauchwundrändern vernäht worden mit 5 Genesungen der Mütter (55 %). Von den übrigen 13 Müttern sind 3 genesen (23 %).

Von den 11 Extrauterinschwangerschaften, die am normalen Ende der Schwangerschaft auf die oben genannte Art operiert und

---

[1]) Annali di Ostetricia e ginecologia, Mai 1895, p. 273—296.

[2]) Brit. med. Journ., 29. Dez. 1894, p. 1422—1425.

Digitized by Google

behandelt worden sind (s. Tab. III), wurden bei zweien (Fall 4 und 9) die Fruchtsackränder mit den Bauchwundrändern vernäht, in einem Falle mit gutem Erfolge für die Mutter. Von den 9 Müttern, bei denen eine Annähung nicht vorgenommen worden war, genasen 2 (22 %).

Die wesentlich besseren Erfolge, die bei Vernähung der Fruchtsackränder mit den Bauchwundrändern erzielt worden sind, fallen jedenfalls zum grössten Teile auf Rechnung der besseren Methode. Zum Teil allerdings wird wohl der Umstand an dem besseren Gelingen dieser Fälle ursächlich mit beteiligt sein, dass sie alle der neueren Zeit mit ihren Fortschritten in der Operationstechnik überhaupt, besonders aber in der Handhabung der Asepsis angehören.

Die ausserordentlich grosse Gefahr der Sepsis — von den 22 Todesfällen sind 14 durch Sepsis verursacht — liess schon bald das Bestreben wach werden, von der Placenta so viel als möglich bei der Operation zu entfernen. 4 Fälle sind in der Litteratur zu finden, in denen bei der Operation vor Ende der Schwangerschaft die Placenta teilweise entfernt wurde (s. Tab. IV).

Drei von den auf diese Weise operierten Müttern starben und zwar alle drei an Verblutung (25 % Genesung).

Von den 4 Extrauterinschwangerschaften mit ausgetragenem lebendem Kinde, bei denen die Placenta bei der Operation teilweise entfernt wurde, kam bei zweien die Mutter mit dem Leben davon, die beiden andern Mütter starben an Verblutung (50 % Genesungen). (S. Tab. V.)

Um die grosse Gefahr, die mit einer sofort vorgenommenen, gewaltsamen Entfernung der Placenta verbunden ist, zu umgehen, kam man auf den Ausweg, die Placenta zunächst in situ zu lassen, und erst nach einiger Zeit, vielleicht nach einigen Wochen, die Placenta vollständig zu entfernen. Bis dahin, dachte man, könnte die Blutzufuhr zu der Placentarstelle unterbrochen sein.

Zwei Fälle dieser Art sind bekannt. Der eine[1]) wurde operiert von John W. Taylor am 24. Juni 1890. Die Placenta wurde am 12. Tage entfernt. Die Mutter kam mit dem Leben davon. Der andere Fall[2]) verlief ebenfalls günstig für die Mutter. Ein Versuch, die Placenta am 12. Tage zu entfernen, verursachte Blutung, am 33. und 35. Tage wurde die Placenta vollends entfernt.

---

[1]) Trans. Obstet. Soc., London 1891, Bd. 32, p. 115—125.

[2]) Trans. of state med. Soc. of Pennsylvania XXIV, 1893, p. 151—161.

Digitized by Google

Beide Male handelte es sich um Extrauterinschwangerschaft mit ausgetragenem Kinde.

Die Gefahren, die mit einer sofort vorgenommenen, gewaltsamen Lösung der Placenta verbunden sind, scheinen übrigens, wenn wir aus der verhältnismässig geringen Zahl von Fällen dieser Art, die bekannt sind, unsere Schlüsse ziehen dürfen, nicht so gross zu sein, wie angenommen wird:

Es sind 6 Fälle von Extrauterinschwangerschaft mit lebendem Kinde bekannt, in denen bei der Operation vor dem Ende der Schwangerschaft die Placenta vollständig entfernt wurde mit nur einem Todesfall der Mutter (also 83 % Genesungen); nur eine einzige Verblutung ist aufzuweisen (Tab. IV, Fall 1).

Ausserdem sind 2 Extrauterinschwangerschaften mit ausgetragener Frucht bekannt, die auf diese Weise operiert worden sind. In einem Falle[1]) starb die Frau nach 45 Stunden an Verblutung, im andern[2]) kam die Frau mit dem Leben davon.

Die Erfolge bei vollständiger Entfernung sind viel besser als die Erfolge bei Entfernung nur eines Teiles der Placenta. Im ersteren Falle haben wir gegen 80 % Genesungen, im letzteren 20 bis 30 %. Allerdings mag auch hier wohl wieder der Umstand mit hereinspielen, dass die Operationen mit vollständiger Entfernung der Placenta der neueren Zeit mit ihren besseren Operationsmitteln angehören oder wenigstens in verhältnismässig grösserer Zahl in neuerer Zeit vorgenommen worden sind. Doch wäre es immerhin denkbar, dass die Methode der vollständigen Entfernung der Placenta der Methode der Entfernung nur eines Teils überlegen wäre. Entfernen wir nämlich die ganze Placenta, so haben wir für die Tamponade eine ebene Fläche oder wenigstens ein mehr oder weniger geglättetes Feld. Lassen wir dagegen Stücke der Placenta zurück, so wird das Feld für die Tamponade höckerig. Eine exakte Tamponade, namentlich die neuerer Zeit immer häufiger in Anwendung gekommene Mikuliczsche Tamponade, wird aber bei geglättetem Felde jedenfalls bedeutend leistungsfähiger sein als bei höckerigem.

Es dürfte sich also bei den Operationen nicht empfehlen, die Placenta nur teilweise zu entfernen, etwa so weit als sie sich leicht löst, sondern in jedem Falle, besonders aber, wenn einmal schon mit der Ablösung begonnen ist, wird, im Interesse der besseren

---

[1]) Hygieia (Stockholm) 1881, vol. XIV, p. 169.

[2]) Centralbl. für Gyn. 1898, p. 333.

Digitized by Google

Blutstillung für den letzteren Fall, die vollständige Entfernung der Placenta anzustreben sein.

Das Ideal der Operation bei Extrauteringravidität wäre die vollständige Entfernung von Frucht, Placenta und Fruchtsack ähnlich wie bei der Operation eines Ovarialkystoms; zum Schlusse der Operation vollständiger Abschluss der Bauchhöhle.

Allein Verhältnisse, die eine derartige, vollständige Entfernung gestatten würden, trifft man selten an. Die Verwachsungen der Fruchthüllen mit den Organen der Bauchhöhle sind, besonders in vorgeschritteneren Fällen der Schwangerschaft, so bedeutend, dass eine vollständige Ablösung oft zur Unmöglichkeit wird.

Ausserdem nimmt die Blutversorgung der Placentargegend mit dem Wachsen der Frucht in einer Weise zu, die eine präliminare Blutstillung äusserst schwierig machen kann.

Die Blut zuführenden Gefässe sind hauptsächlich die Arteria uterina und die Arteria spermatica interna. Die Beherrschung der Blutzufuhr aus der ersteren ist noch eher zu bewerkstelligen als diejenige aus der Spermatica interna. Bei der herrschenden Methode, die Bauchhöhle durch einen Schnitt in der Medianlinie zu eröffnen, ist die Zugänglichkeit zu dieser Arterie, die gewöhnlich die seitlichen Teile der Placenta in der Hauptsache mit Blut versorgt, sehr erschwert.

Sippel in Frankfurt a. M. macht deshalb den Vorschlag, nach Eröffnung der Bauchhöhle durch einen Längsschnitt noch einen Querschnitt durch die Bauchdecken zu machen, um die Blutung aus dem Gefässgebiete der Spermatica interna beherrschen zu können. Er selbst hat am 29. April 1892 einen Fall auf diese Art operiert[1]), die Blutung stand, aber allerdings zu spät, um die Frau zu retten.

Die Fälle, in denen eine vollständige Entfernung der Placenta und des Fruchtsacks vorgenommen werden konnte, sind bei vorgeschrittener Gravidität nicht sehr häufig, aber die Resultate, die dabei erzielt wurden, sind äusserst günstig.

Es finden sich 12 Fälle, in denen die Operation vor dem Ende der Schwangerschaft gemacht wurde, mit nur einem Todesfall (also 92 % Genesungen — s. Tab. VII).

Fälle mit ausgetragener Frucht, die nach dieser Operations-

[1]) Deutsche med. Wochenschr. 1892, p. 826.

Digitized by Google

methode entfernt wurde, finden sich 5 in der Litteratur mit einem Todesfall der Mutter (also 80 % Genesungen).

Die in neuerer Zeit so überaus häufig angewandte Methode, Tumoren der Beckenhöhle durch Kolpotomie zu entfernen, ist für die Operation der Extrauterinschwangerschaft mit lebendem Kinde in den späteren Monaten der Schwangerschaft auch schon in Anwendung gekommen.

Es sind erst zwei Fälle dieser Art, der eine mit glücklichem, der andere mit unglücklichem Ausgang, bekannt.

Der erste wurde mit glücklichem Ausgang für Mutter und Kind am 28. Juni 1881 von Matthieson, St. Marys, Ontario operiert[1]).

Es handelte sich um eine Gravidität von 8 Monaten. Durch das hintere Scheidengewölbe wurde mit der Simpsonschen Zange ein asphyktisches Kind entwickelt, dessen Belebung gelang (1883 lebhaftes kleines Kind). Die Placenta wurde sofort entfernt.

Die andere Operation dieser Art wurde von Treymann in Petersburg am 1. Februar 1889 mit unglücklichem Ausgang vorgenommen. Es handelte sich um eine 7monatliche Frucht.

Ein dritter Fall dieser Art wurde am 26. Mai 1898 in der Tübinger Frauenklinik von Professor Döderlein operiert[2]):

Marie R., 38jährig, Bauersfrau, seit 1884 verheiratet, litt seit Jahren an Husten; sonst war sie angeblich immer gesund gewesen. Die Periode trat im 17. Lebensjahr ein, war immer regelmässig alle 4 Wochen 4tägig mit starkem Blutverlust verbunden, ohne besondere Schmerzen; letzte Periode anfangs Januar, 6tägig. Sie hat zweimal geboren, das letzte Mal vor 11 Jahren. Nachdem die Periode 7 Wochen lang ausgeblieben war, traten Mitte Februar 1898 plötzlich krampfartige Schmerzen im Unterleib auf; zur gleichen Zeit bemerkte Patientin eine Zunahme der rechten unteren Bauchgegend, eine Geschwulst, die bis jetzt ungleichmässig an Grösse zunahm. Blutabgang durch die Scheide bemerkte sie nicht.

Zur Zeit der Aufnahme, 16. April 1898, bietet Patientin das Bild einer abgemagerten, elend aussehenden Frau, Herz ohne Besonderheiten, über den Lungen kleinblasige Rasselgeräusche, rechts oben relative Dämpfung. Die Scheide weinhefenfarbig, schlaff, die vordere Scheidenwand abwärts gedrängt durch einen die obere Beckenhälfte ausfüllenden, bis zum Nabel reichenden, fluktuierenden Tumor, der die ganze untere Bauchgegend, besonders rechts, kugelig vorwölbt. Der Tumor setzt sich in den Douglas fort, wo man einzelne Lücken in demselben fühlt. Am Tumor deutlich pulsierende Gefässe. Der Uterus liegt nach links und vorne, seine Hinterfläche ist vom Tumor nicht ab-

---

[1]) Transact. of obstetr. Soc. London vol XXVI, p. 136.

[2]) Krankenjournal der Tübinger Frauenklinik (Gynaekolog. Abteilung) 1898, No. 230.

Digitized by Google

zugrenzen. Vom Mastdarm aus fühlt man das untere, fluktuierende Segment des Tumors deutlich, der Mastdarm selbst ist nach links verdrängt und komprimiert.

Die Diagnose wird auf Graviditas extrauterina gestellt und Entfernung der Frucht per vaginam beschlossen.

In Chloroformnarkose wird am 11. Mai die Bauchhöhle durch das hintere Scheidengewölbe mit dem Galvanocauther eröffnet. Dabei kommt man in eine mit teils flüssig rotem, teils geronnenem Blute gefüllte Höhle, in deren Innerem deutlich ein Fötus mit nach abwärts gestelltem Kopfe gefühlt wird. Nachdem das in der Höhle vorhanden gewesene Blut abgeflossen ist, wird der Fötus nach Wendung auf die Füsse lebend extrahiert; der Fötus ist 460 g schwer und 29 cm lang, etwa 5 Minuten lang macht er ab und zu schnappende Atembewegungen. Sofort nach Extraktion des Fötus steht die Blutung aus dem Fruchtsack, der absolut intakt gelassen wird. Die Nabelschnur wird möglichst hoch abgeschnitten und exakte Tamponade der Fruchtsackhöhle und der Scheide mit Jodoformgaze gemacht.

Der Verlauf war bis zum 7. Tage günstig. Temperatursteigerung nur einmal bis 37,6° in der Achselhöhle. Am 11. Tage wird ein Teil der Tamponade entfernt und am 15. Tage der Rest derselben; es folgte leicht riechender, blutig gefärbter Ausfluss.

Am 26. Mai, also am 15. Tage nach der Operation, wird beschlossen, die Placenta zu entfernen. Dieselbe wird durch die Scheidenöffnung manuell gelöst; die Lösung ist nur in einzelnen Fetzen möglich. Dabei treten die Därme bis zu der Öffnung vor, es entsteht eine ziemlich starke Blutung, die durch Jodoformgaze- und darauffolgende Wattetamponade nicht zum Stehen gebracht werden kann. Es wird daher Laparotomie gemacht, die Bauchhöhle in Äthernarkose durch Schnitt vom Nabel bis zur Symphyse eröffnet. Die Därme erweisen sich als spiegelnd und glatt, ein grösseres, noch nicht thrombosiertes Gefäss und verschiedene kleinere blutende Gefässe werden unterbunden, das kleine Becken hinter dem Uterus nach der Scheide zu wird mit Jodoformgaze tamponiert und die Bauchwunde geschlossen.

Der Blutverlust war für die äusserst anämische Patientin bedeutend, zum Schlusse der Operation wurden wegen Pulslosigkeit 500 ccm 0,6 prozentiger Kochsalzlösung transfundiert. Die Patientin starb nach wenigen Stunden im Kollaps.

Es sind noch zu wenige auf diese Art operierte Fälle bekannt, um ein Urteil über diese Methode zu erlauben. Jedoch dürfte die Blutstillung nach Entfernung der Placenta von der Bauchhöhle aus viel leichter und vollkommener zu erreichen sein als von der Vagina aus. Lässt man je die Placenta zurück, so dürfte die Ausstossung hinwiederum durch die Bauchwunde leichter von statten gehen als durch die Vagina.

Nach der vorangehenden Zusammenstellung der Erfolge wäre jedoch zu raten, die Placenta, wenn irgend möglich, sofort zu entfernen, nachdem der Fruchtsack, wo es sich machen liess, schon

Digitized by Google

vor seiner Eröffnung mit den Bauchwundrändern vernäht worden ist. Der Unterschied im Erfolge bei dieser Methode (gegen 80 % Genesungen) ist zu bedeutend, als dass er bloss auf Zufälligkeiten beruhen könnte (im andern Falle höchstens 55 % Genesungen).

Sollte es allerdings möglich sein, den ganzen Fruchtsack mit herauszunehmen, so wären hievon noch bessere Erfolge zu erwarten (nach der Zusammenstellung gegen 90 % Genesungen). Eine Entfernung des ganzen Fruchtsacks wird jedoch — wenigstens in vorgeschritteneren Fällen von Schwangerschaft — meistens auf grosse Schwierigkeiten stossen.

Je früher allerdings die extrauterine Schwangerschaft durch Operation beendet wird, desto eher kann man hoffen, dieses Ziel zu erreichen.

In Frankreich, wo neuerdings, dem Einspruche der Geistlichkeit gehorsam, die Geburtshelfer das kindliche Leben dem mütterlichen gleichwertig oder höher betrachten und ein Opfern des Kindes im Interesse der Mutter für ein Verbrechen halten, haben sich Stimmen vernehmen lassen, die ein Opfern der lebenden extrauterinen Frucht im Interesse der Mutter verbieten wollen.

Pinard verlangt[1]): wenn die lebende Frucht den sechsten Monat erreicht hat, so soll mit der Operation bis zum Eintritt der Lebensfähigkeit gewartet werden. Die Gefahren der Operation seien dann nicht grösser.

Die Beherrschung der Blutung dürfte jedoch bei der Exstirpation eines 8- bis 9monatlichen Fruchtsacks im allgemeinen weit grössere Schwierigkeiten bieten als bei derjenigen eines 5- bis 6monatlichen.

Der Arzt steht hier vor einer ganz ähnlichen Frage, wie wenn er eine Frau entbinden soll mit einem engen Becken 3. Grades. Opfert er das Kind durch Perforation im Interesse der Mutter, so wird ihm von mancher Seite der Vorwurf gemacht, ein kindliches Leben ohne hinreichenden Grund vernichtet zu haben; denn er hätte ja die Frau durch die Sectio caesarea oder durch die Symphyseotomie entbinden können. Thut er das letztere, so setzt er das mütterliche Leben einer grösseren Gefahr aus; das Kind allerdings wird gerettet.

Analog liegen die Verhältnisse bei diagnostizierter Extrauterin-

---

[1]) E. M. Simon, Der heutige Stand der Lehre von der Extrauteringravidität in Frankreich, Monatsschr. für Geburtshilfe und Gyn., IV, Heft 1.

Digitized by Google

schwangerschaft mit lebendem Kinde von 5 bis 6 Monaten. Operiert der Arzt hier sofort, so hat er viel günstigere Chancen für die Mutter. Die Beherrschung der Blutung ist einfacher, Fruchtsack und Placenta sind voraussichtlich bei weitem nicht so schwierig zu entfernen, wie bei vorgeschrittener Schwangerschaft. Das kindliche Leben allerdings wird geopfert. Wartet er auf der andern Seite zu, bis das Kind lebensfähig ist, so wird die Operation für die Frau viel gefährlicher. Ausserdem können in der Zwischenzeit alle möglichen schlimmen Ereignisse eintreten für die Frau und auch für das Kind.

Das letztere geht überhaupt einer sehr zweifelhaften Zukunft entgegen.

Von den 79 extrauterin entwickelten lebensfähigen Kindern, von denen wir bis jetzt Kenntnis haben, waren nur 32, oder 40,5 % nach einem Monate noch am Leben.

Von diesen 32 waren 5 mit mehr oder weniger bedeutenden Missbildungen behaftet, so dass sich das Verhältnis der normalen Kinder auf 35 % stellt.

Diese Betrachtung wird uns nicht zum wenigsten mit bestimmen, jede diagnostizierte Extrauterinschwangerschaft mit lebender Frucht sofort operativ in Angriff zu nehmen.

Zum Schlusse sei mir noch die Veröffentlichung eines Falles von Extrauterinschwangerschaft mit totem Kinde gestattet[1]), der am 1. April d. J. in der Tübinger Frauenklinik operiert wurde.

Walpurga M., 38jährig, Witwe, hatte als Kind an Blasenstein gelitten, weshalb bei ihr die Sectio alta gemacht worden war; seit dem 20. Jahre leidet sie an einem Netzbruch, der seit 3 Jahren stärker wird. Die Periode trat im 15. Lebensjahr auf, erst alle 14 Tage, später alle 4 Wochen, 8tägig, stark. Sie hat 8 mal geboren; 3 mal wurde das Kind gewendet und kam tot zur Welt. Die letzte Periode hatte die Patientin am 21. Juli 1897. Vom 8. August bis Mitte September machte sie angeblich eine Bauchfellentzündung durch. 20 Wochen nach Ausbleiben der Periode spürte sie Kindesbewegungen. Während der Schwangerschaft hatte sie immer Schmerzen im Unterleib.

Patientin ist bei der Aufnahme am 3. Februar 1898 in gutem Ernährungszustand, Herz und Lungen sind gesund, die Temperatur ist normal; über der Symphyse eine 6 cm lange Narbe.

Die Diagnose lautet: 1X para im 8. Monat, Kind lebt und liegt in II. Querlage, das Kind ist klein: plattes Becken I. Grades; der vorliegende Kindesteil ist die Schulter, zwei Querfinger über der Interspinallinie stehend.

---

[1]) Journal der Tübinger Frauenklinik (Gynaekologische Abteilung) 1898, No. 219.

Digitized by Google

Von Anfang März an verspürt Patientin wehenartige Schmerzen in der rechten Seite des Bauches.

Am 1. April wird daher Laparotomie gemacht.

Nach Eröffnung der Bauchhöhle in Äthernarkose tritt ein mannskopfgrosser Tumor zu Tage, der sich fluktuierend anfühlt und mit Netz und Därmen allseitig verwachsen ist, so dass es unmöglich erscheint, den Tumor in toto zu entfernen. Ein Teil des Netzes wird nach Unterbindung mit Katgut gelöst und reseziert, der Tumor selbst wird punktiert und entleert eine geringe Menge grünlich schmutziger Flüssigkeit, wobei die Punktionsnadel auf feste Teile stösst, die sich bei genauerem Zusehen als Kindesteile herausstellen. Daraufhin wird in den Tumor incidiert und ein macerierter Fötus entfernt; die Placenta samt Nabelschnur wird ausgeschält, wobei an einer Stelle der „Kapsel" eine starke Blutung entsteht, die bei der Morschheit des Gewebes durch Umstechung nicht gestillt werden kann; die blutende Stelle wird deshalb kautherisiert und der ganze Sack mit Jodoformgaze fest ausgestopft. Soweit er incidiert ist, wird er an die Bauchwand angenäht, wodurch ein vollständiger Abschluss gegen die Bauchhöhle entsteht. Schluss der Bauchwunde bis auf die Drainageöffnung.

Die entfernte Frucht gehörte dem 9. Monat an, war also offenbar vor kurzem erst abgestorben.

Der Heilungsverlauf war günstig; zunächst ging die Temperatur nicht über 38,2 ° hinauf. Am 4. April wird ein Teil der Jodoformgaze entfernt, am 6. April der Rest; es wird 2 mal täglich mit 30prozentiger Borsäurelösung ausgespült.

Am 6. April werden sämtliche Nähte entfernt, die Höhle hat sich bedeutend verkleinert.

Am 15. April wird noch ein kleiner Jodoformgazestreifen in die Höhle eingelegt; mit Borsäure wird immer weiter gespült.

Am 19. April steigt die Temperatur auf 40,0 ° an, es beginnt eine Pneumonie, die bis zum 26. April dauert.

Am 29. April klagt Patientin über Schmerzen im geschwollenen rechten Handgelenk. Die Höhle ist immer noch sehr geräumig.

Am 4. Mai beginnt die Temperatur wieder zu steigen und erreicht am 5. Mai 38,8 °, Patientin erbricht mehrfach. Es wird jetzt eine Masse stinkender Eihautfetzen aus der Höhle entfernt, und die Höhle wird mit einer stumpfen Curette ausgekratzt.

Am 7. Mai ist die Temperatur wieder normal.

Am 12. Mai steigt die Temperatur nochmals auf 38,6 °, ist aber am 13. Mai schon wieder normal und bleibt es.

Am 19. Mai ist die Sekretion nur noch ganz gering.

Am 23. Mai ist die Öffnung nahezu vollständig verschlossen.

Am 2. Juni wird die Patientin entlassen.

Digitized by Google

Tabelle I.

Extrauterinschwangerschaften mit lebendem Kind.

Operation in der ersten Hälfte der Schwangerschaft.

No.	Datum der Operation	Operateur	Alter der Pat.	? Gravidität	Dauer der Graviditität	Zustand zur Zeit der Operation	Ausgang für Mutter	Ausgang für Kind	Operationsmethode	Litteratur
1	Dez. 1887.	L. Meyer, Kopenhagen.	27	I	19 Woch.	Frau anämisch, Fruchtsack in der 14. Woche geborsten.	Genesen.	19 Wochen.	Laparotomie, Exstirpation des ganzen Fruchtsacks. Mikuliczsche Tamponade.	Hospitals Tidende 1888, No. 30. Ref. Centralbl. für Gyn. XII, p. 837.
2	17. Sept. 1887.	Dr. Brühl, Bern.	27	VI	5 Mon.	Aussehen gesund.	Genesen.	5 Monate.	Laparotomie. Eröffnung des Fruchtsacks, Annähen an die Bauchwunde. Placenta zurückgelassen. Tamponade.	Archiv f. Gyn. 1887, Bd. XXXI, p. 404.
3	1889.	Tauffer, Budapest.	24	III	5 Mon.	Patientin äusserst anämisch.	Genesen.	4 Monate.	Laparotomie. Ausschälung des Tumors, supravaginale Amputation des Uterus wegen Blutung.	Archiv für Gynaek. LI, p. 416.
4	3. Mai 1889.	Czempin, Berlin.	35	I	4 Mon.	Stark abgemagert, fiebernd.	Genesen.	4 Monate.	Entfernung der Placenta, Drainage nach der Scheide zu.	Zeitschr. f. Geburtsh. u. Gyn. XIX, p. 99.
5	9. Okt. 1889.	Czempin, Berlin.	36	I	3 Mon.	Seit 3 Monaten Amenorrhoe, Schmerzen in der linken Seite.	Genesen.	3 Monate (bewegte die Gliedmassen).	Exstirpation des Fruchtsacks.	Zeitschr. f. Geburtshilfe u. Gynaekol. XXIX, p. 95.
6	14. Dez. 1890.	Rein, Kiew.	32	II	5 Mon.	Patientin anämisch.	† 30 Stunden post operat. an Sepsis.	5 Monate. (wog 242 gr).	Laparotomie; Entfernung von Frucht und Placenta. Vernähen des Sacks von der Bauchhöhle aus. Tamponade nach der Scheide zu	Centralblatt f. Gyn. XVI, p. 970.
7	12. Jan. 1892.	Tauffer, Budapest.	24	II	$3^1/_2$ Mon.	Patientin anämisch, einige Tage vor der Operation Ohnmacht, Collaps.	Genesen.	4 Monate	Laparotomie: Frucht mit unversehrten Eihäuten frei in der Bauchhöhle gelagert im Zusammenhang mit der geborstenen Tube. Entfernung von Frucht und Tube.	Archiv f. Gyn. LI, p. 418.

Digitized by Google

8	20. Jan. 1898.	Dr. Jakob Rosenthal, Warschau.	28	III	$4^1/_2$ Mon.	Guter Ernährungszustand.	Genesen.	$4^1/_2$ Monat.	Auf der linken oberen seitlichen Wand der Gebärmutter (intramural) aufsitzend der Fruchtsack. Derselbe wird samt der Gebärmutter entfernt	Centralbl. f. Gynäk. 1896, p. 1297.
9	5. Aug. 1896.	Jordan, Heidelberg.	37	III	8 Mon.	Linksseitige, apfelgrosse, irreponible Hernie. Ileus.	† 1 Tag post operat. an Ileus.	$7^1/_2$ cm lang, frisch.	Eröffnung des Fruchtsacks. Entfernung des Fötus. Abbinden und Durchtrennen der linksseitigen Adnexe unterhalb des Ovariums.	Münch. med. Wochenschrift 1897, No. 1.

Tabelle II.

Laparotomien, bei denen die Placenta in situ gelassen und der spontanen Ausstossung überlassen wurde.

Operation vor dem Ende der Schwangerschaft.

1	21. April 1864.	Dr. Rob. Greenhalgh, London.	40	II	8 Mon.	Äusserst heruntergekommen. Ödem der Beine. Leibschmerzen.	† 32 St. post operat. im Collaps.	† nach 5 Minuten.	Laparotomie. Entfernung des Kindes.	Medical Mirror. Nov. 1864, p. 689.
2	14. Aug. 1875.	Mr. T. R. Jessop, Leeds (England).	26	II	34 Woch.	Heruntergekommen. Erbrechen. Puls schwach und beschleunigt.	Genesen.	Lebte 11 Monate (starb an Croup).	Placenta intakt gelassen.	Trans. obstetr. soc. Lond. 1877, p. 261.
3	5. Nov. 1877.	Dr. Henry Gervis, London.	39	IX	$36^1/_2$ Woch.	Erbrechen und Schmerzen. Kraftlos.	† nach 56 St (Peritonitis u. Blutverlust).	† nach 6 Stunden.	Placenta intakt gelassen; es trat Zersetzung ein.	British med. Journ. 1877, vol. 11, p. 884.
4	29. Mai 1879.	Prof. Carl Schröder, Berlin.	33	VII	$34^1/_2$ Woch.	Allgemeinzustand gut.	† nach 36 Stunden an Sepsis.	Lebte 6 Monate.	Placenta intakt gelassen. Fruchtsack mit Salicylwatte austamponiert.	Zeitschr. f. Geburtshilfe u. Gyn. 1880, Bd. V, S. 115.
5	19. Dez. 1879.	Dr. B. Chris. Vedeler, Christiania.	40	IV	35 Woch.	Fruchtsack geborsten. Peritonitis.	† am andern Tage an Peritonitis.	† am Tage nach der Operation.	Placenta intakt gelassen.	Norsk Magazin for Laegevidenskaben, Juni 1880, Tiende Binde, 6. Hefte, S. 86.
6	3. Okt. 1882.	Dr. Hildebrandt, Königsberg.	28	VII	$34^1/_3$ Woch.	Patientin in extremis.	† nach $17^1/_2$ Stunden im Collaps.	Asphyktisch, konnte nicht belebt werden.	Placenta in situ gelassen.	Berl. klin. Wochenschrift 1885, p. 465.

Digitized by Google

No.	Datum der Operation	Operateur	Alter der Pat.	? Gravidität	Dauer der Gravidität	Zustand zur Zeit der Operation	Ausgang für Mutter	Ausgang für Kind	Operationsmethode	Litteratur
7	6. Juni 1885.	Prof. John Williams, London.	30	II	35 Woch.	Anämisch. Erbrechen. Symptome von Peritonitis.	Genesen.	† nach 5 Minuten.	Placenta nicht entfernt, stiess sich zwischen 3. und 14. Juli aus.	Brit. med. Journ. Dec. 3. 1887, p. 1213. Trans. obstetr. soc. Lond. 1887, vol. XXIX, p. 482.
8	19. Okt. 1886.	Dr. F. H. Champneys, London.	42	IV	7 Mon.	Bewusstlos.	† nach $11^1/_2$ Wochen an Sepsis.	† bald nach der Operation.	Placenta intakt gelassen.	Trans. obstetr. soc. Lond. 1887, vol. XXIX, p. 456.
9	30. März 1887.	Dr. Joseph Price, Philadelphia.	37	V	$7^1/_2$ Mon.	Sack geborsten. Peritonitis.	† nach 15 Tagen (Verblutung).	† nach 4 Stunden.	Placenta intakt gelassen, adhärent an Uterus und Därmen.	Internat. journal of the medic. scienc. vol. XCVI, p. 265.
10	26. Juni 1887.	Spaeth, Hamburg.	24	II	8 Mon.	Ikterus. Nachlass der Kräfte.	† am 27. Juni an Sepsis.	† nach 24 St., Klumpfüsse, Facialisparese.	Placenta blieb in situ. Fruchtsack tamponiert.	Zeitschr. f. Geburtshilfe u. Gyn. XVI 1889, p. 274 u. 277.
11	27. Febr. 1889.	Olshausen, Berlin.	32	V	$8^1/_2$ Mon.	Guter Gesundheitszustand.	Genesen.	Lebend, klein, Klumpfüsse, † nach $1^1/_2$ Stunden.	Placenta an den Därmen adhärent, in situ gelassen. Fruchtsack mit Jodoformgaze tamponiert. Placenta begann sich am 30. Tag zu lösen, am 34. ausgestossen.	Deutsche medicin. Wochenschr. 1890 XVI, p. 172.
12	22. Sept. 1889.	Negri, Venedig.	34	IV	8 Mon.	Kollaps. Cyanose.	Genesen.	Lebte 18 Stunden, Schädel asymmetrisch.	Partielle Excision des Fruchtsacks, Abbindung seines unteren Teiles, Einnähung des Sackes in die Bauchwunde, Zurücklassen der Placenta. Tamponade des Sacks.	Rivista Veneta di Scienza med., Venezia 1890, XII, p. 41, 155.
13	1. Jan. 1890.	Zweifel, Leipzig.	34	II	5 Mon.	Anfallsweise schneidender Schmerz im Unterleib.	† nach 6 Tagen an Sepsis.	5 Monate.	Placenta zurückgelassen, Vernähung des Fruchtsacks. Jodoformgazetamponade nach der Scheide zu.	Arch. f. Gyn. XLI, p. 3.

Digitized by Google

14	25. April 1890.	Galabin, London.	33	VII	7—8 Mon.	„Ziemlich gut."	† nach 2 Tagen.	Klumpfüsse, † nach 6 Wochen.	Placenta zurückgelassen, Fruchtsack in die Bauchwunde eingenäht. Rasche Zersetzung der Placenta.	Monatsschrift f. Geburtshilfe u. Gyn. VI, p. 145.
15	16. Aug. 1890.	Negri, Venedig.	26	I	8 Mon.	In articulo mortis.	†	† nach 2 Tagen.	Cöliotomie, Extraktion der Frucht. Patientin starb infolge der Blutung.	Monatsschrift f. Geburtshilfe u. Gyn. VI, p. 145.
16	12. Febr. 1891.	Guéniot, Paris.	34	IV	$7^1/_2$ Mon.	Heftige Schmerzen.	† an Peritonitis (eine Schwamm zurückgelassen).	† nach $^1/_4$ Stunde.	Placenta bei der Extraktion der Frucht angerissen, heftige Blutung. Jodoformgazetamponade.	Monatsschrift f. Geburtshilfe u. Gyn. VI, p 145.
17	21. Aug. 1891.	Schouen, Antwerpen.	23	I	8 Mon.	Falsche Wehen.	Genesen.	Starb bald.	Fruchtsack an die Bauchwunde genäht, Placenta in situ gelassen.	Annal. de la soc. belge de chirurg. Brux. 1894, p. 325.
18	27. April 1892.	Handfield-Jones, London.	26	II	250 Tage	Günstig.	† 21 Tage post operat.	Mit 3 Monaten noch am Leben.	Nabelstrang kurz abgeschnitten, darnach Fruchtsack in die Bauchwunde eingenäht.	Monatsschrift f. Geburtshilfe u. Gyn. VI, p. 147.
19	4. April 1894.	Werder, Pittsburg.	35	II	$8^1/_2$ Mon.	Patientin in verhältnismässig gutem Zustande.	Genesen.	Klumpfüsse. Starb nach 4 Monaten an Pneumonie.	Sack in die Bauchwunde eingenäht und mit Jodoformgaze tamponiert.	New-York medical Record, Nov. 24. 1894, XLV, p. 641—644.
20	4. Sept. 1894.	Potherat, Paris.	30	II	$7^1/_2$ Mon.	Hochgradige Abmagerung. Elender Allgemeinzustand.	Genesen 2. Dez.	Starb nach 4 Monaten.	Sack und Placenta nicht entfernt. Tamponade mit Jodoformgaze. Sack in den unteren Mundwinkel eingenäht.	Bullét. de la soc. belge de gynéc. et d'obstetr. 1894, p. 244—249.
21	21. Nov. 1894.	Eakins, Queensland (Austral.).	34	II	$8^1/_2$ Mon.	Hatte 10 Jahre kein Kind. Uterus leer gefunden.	†	Lebend, weiblich.	Sackränder an die Bauchwand befestigt. Jodoformgazetamponade.	Austral. med. Gaz. 15. März 1895, XIV, No. 3, p. 90—91.
22	26. Febr. 1896.	Hardié, Brisbane (Austral.).	32	III	8 Mon.	Nicht ernst, wehenartige Schmerzen.	Genesen.	Lebte 6 Stunden.	Fruchtsack an die untere Hälfte der Bauchwunde genäht, Placenta zurückgelassen.	Brit. gyn. Journal 1896/97, XII, p. 233—242.

Digitized by Google

Tabelle III.

Placenta in situ gelassen.

Operation am Ende der Schwangerschaft.

No.	Datum der Operation	Operateur	Alter der Pat.	? Gravidität	Dauer der Gravidität	Zustand zur Zeit der Operation	Ausgang für Mutter	Ausgang für Kind	Operationsmethode	Litteratur
1	29. Aug. 1813.	Dr. Brukert, Berlin.	32	III	Ende.	Sack geborsten. Peritonitis.	† nach 40 Stunden (Peritonitis).	Gedieh.	Die Eingeweide konnten bis zum Abend des zweiten Tages nicht zurückgebracht werden.	Magazin f. die ges. Heilkunde v. Joh. Rust 1818, Bd. III, S. 1.
2	7. Dez. 1814.	Dr. Domenico Novara, Porto Mauritio (Italien).	38	V	Ende.	Ermattung. Fieber.	† nach 33 Tagen (Sepsis).	Lebend, wohlgeformt.	Placenta in situ gelassen.	Journ. univers. des scienc. méd. 1816, t. III, p. 119—124.
3	? 1827.	Dr. Matfeld, Tübingen.	24	III	Ende.	Falsche Wehen seit 8 Tagen.	† 20 Tage post operat. (Peritonitis).	Lebend.	Placenta intakt in der Fossa iliaca gelassen.	Neue Zeitschr. für Geburt, Bd. I, S. 134.
4	10. Jan. 1880.	Litzmann, Kiel.	29	II	Ende.	Fieber.	† nach 16 Tagen (Sepsis).	† nach 15 Minuten.	Placenta intakt gelassen. Fruchtsack mit den Bauchwundrändern vernäht.	Archiv f. Gyn. 1880, Bd. XVI, p. 362.
5	31. Jan. 1880.	Lawson Tait, Birmingham.	33	VII	Ende.	Sehr ermattet.	† nach 4 Tagen im Kollaps.	Lebend, gedieh.	Placenta intakt gelassen.	Obstet. journ. Great Brit. and Ireland, Oct. 1880, vol. II, p. 577.
6	11. Mai 1880.	Dr. Wilson, Baltimore.	24	IV	Ende.	Etwas Fieber.	† nach 80 Stunden im Kollaps.	† nach 18 Monaten an Cholera infant.	Placenta intakt gelassen.	Trans. amer. gynec. Soc. 1882, vol. VI, p. 461.
7	13. Juli 1881.	Beisone, Buriasco (Pinerolo) (Italien).	40	I	Ende.	Falsche Wehen.	† nach 6 Tagen an Sepsis.	Gedieh.	Placenta intakt gelassen.	Gazetta medica di Torino 1881, vol. XXXII, p. 553.
8	15. Febr. 1882.	Hildebrandt, Königsberg.	26	II	Ende.	Peritonitis.	† am 10. Tage an Peritonitis.	Lebend.	Placenta in situ gelassen.	Berl. klin. Wochenschrift 1885, p. 465.

Digitized by Google

9	6. Juni 1891.	Frommel, Erlangen.	31	III	Ende.	Sehr abgemagert.	Genesen.	Lebte $4^1/_2$ Monate.	Placenta nicht entfernt. Fruchtsackränder in die Bauchwunde eingenäht. Jodoformgazetamponade.	Münch. med. Wochenschrift 1882, Bd. XXXIX, p. 2.
10	14. Dez. 1893.	Guéniot, Paris.	32	VI	Ende.	Ziemlich guter Gesundheitszustand.	Genesen.	† am 16. Tage (Abscesse).	Placenta zurückgelassen. Jodoformgazetamponade.	Monatsschr. f. Geburtshilfe u. Gyn. VI, p. 148—149.
11	2. Mai 1895.	Pinard, Paris.	36	I	Ende.	Schmerzen im linken Schenkel.	Genesen.	Gedieh.	Fruchtsack und Placenta zurückgelassen.	Ann. de gynécol. 1895, p. 81—94.

Tabele IV.

Laparotomien, bei denen die Placenta teilweise gelöst, der Fruchtsack in situ gelassen und drainiert oder tamponiert wurde.

Operation vor dem Ende der Schwangerschaft.

1	1. März 1841.	Dr. Hauff, ?	?	I	35 Woch.	Starke Wehen. Pulsbeschleunigung.	† nach 24 Stunden an Verblutung.	† nach 50 Stunden.	Etwa $^2/_3$ der Placenta entfernt. Heftige Blutung	Medizin. Annalen (Heidelberg) 1842, Bd. VII, S. 439.
2	9. Aug. 1878.	Dr. Ernst Fränkel, Breslau.	34	III	$33^1/_2$ Woch.	Falsche Wehen. Fieber. Erbrechen.	† bald nach der Operation (Verblutung).	† nach 24 Stunden.	Placenta grösstenteils entfernt.	Archiv f. Gyn. 1879, Bd. XIV, S. 197.
3	8. Okt. 1891.	Fritsch, Bonn.	32	IV	7 Mon.	Allgemeinzustand ziemlich gut.	Genesen.	7 Monate (lebensfrisch).	Entfernung loser Placentarmassen. Annähen des Fruchtsacks an die Hautwunde.	Fritsch, Berichte über d. gyn. Operationen d. Jahrg. 1891/92, p. 146.
4	29. Dez. 1892.	Marchand, Paris.	31	II	36 Woch.	Zustand gut.	† nach 2 Tagen an Verblutung.	Starb nach $^1/_2$ Jahr an Krämpfen.	Placenta teilweise abgelöst. Jodoformgazetamponade.	Thèes d'Orrilard Paris 1894, p. 95—99.

Digitized by Google

Tabelle V.

Placenta teilweise gelöst.

Ende der Schwangerschaft.

No.	Datum der Operation	Operateur	Alter der Pat.	? Graviditat	Dauer der Graviditat	Zustand zur Zeit der Operation	Ausgang für Mutter	Ausgang für Kind	Operationsmethode	Litteratur
1	5. März 1877.	Spiegelberg, Breslau.	36	II	40 Woch.	Sack geborsten. Peritonitis.	† nach 5 Stunden (Verblutung).	Lebte 3 Monate.	Placenta teilweise entfernt.	Archiv f. Gyn. 1879, Bd. XIII, S. 74.
2	25. Mai 1877.	Smith, London.	32	IV	9 Mon.	Eiweiss im Urin.	† nach 22 Tagen an Verblutung.	† nach 40 Minuten.	Placenta teilweise entfernt.	Trans. obstetr. soc. London 1878, vol. XX, p. 5.
3	4. Nov. 1885.	Lazarewitch, Charkow.	27	II	9 Mon.	Starke Leibschmerzen.	Genesen.	† nach 26 Tagen an Inanition.	Placenta teilweise entfernt.	Vrach, St. Petersburg 1886, VII, 66, 115; Repert. univers. de nouv. archiv d'obstet. et de gynec., 25. Juil 1886, p. 277.
4	2. Dez. 1893.	Hofmeier, Würzburg.	26	II	9 Mon.	Starke falsche Wehen seit 2 Tagen.	Genesen.	Gab Lebenszeichen, atmete aber nicht.	Placenta teilweise entfernt.	Anat. u. klin. Beitr. z. Lehre von der ektop. Schwangerschaft. Verh. der phys. med. Ges. zu Würzburg 1894, Bd. XXVIII, p. 11.

Tabelle VI.

Vollständige Entfernung der Placenta.

Operation vor Ende der Schwangerschaft.

1	5. Okt. 1872.	Dr. John Scott, London.	23	I	30 Woch.	Patientin kraftlos.	† 5 St. post operat. an Verblutung.	† am 2. Tag.	Placenta entfernt, grosser Blutverlust.	Trans. obstetr. soc. London 1873, vol. XV, p. 309.

Digitized by Google

2	9. Juli 1881.	Aug. Martin, Berlin.	39	III.	7 Mon.	Kollabiert.	Genesen.	Asphyktisch, nicht zu beleben. Encephalocele.	Placenta entfernt nach Ligatur an 8 Punkten.	Berl. klin. Wochenschrift, Dec. 26, 1881, Bd. XVIII. S. 753—775.
3	29. Mai 1887.	Treub, Leiden.	34	II	8½ Mon.	Anfälle von dumpfem Schmerz. Synkope, Fieber.	Genesen.	Blieb am Leben, gedieh.	Partielle Resektion des Sacks. Placenta extrahiert. Jodoformgazetamponade.	Zeitschr. f Geburtshilfe u. Gyn., Bd. XV, 1888, p. 384.
4	2. Febr. 1891.	Ludwig V. Schneider, Berlin.	33	III	7 Mon.	Abdomen stark ausgedehnt, empfindlich.	Genesen.	† nach 3½ Stunden.	Fruchtsack vor Eröffnung an die Bauchwand genäht, Placenta abgelöst. Tamponade.	Deutsche medizin. Wochenschr. 1892, 16. Sept., p. 822.
5	21. Dez. 1894.	Rein, Kiew.	33	II	30 Woch.	Schwach.	Genesen.	Lebt.	Frucht und Placenta entfernt; Fruchtsack in die Bauchwunde eingenäht.	Monatsschr. f. Geburtshilfe u. Gyn. VI, p. 151.
6	5. Sept. 1896.	Karg, Zwickau.	36	VIII	8 Mon.	Anämisch, schwach.	Genesen.	† nach 2 Tagen.	Eröffnung des Sacks. Nach Entfernung der Frucht Ablösen der Placenta. Tamponade.	Centralbl. f. Gyn. 1897, p. 1265.

Tabelle VII.

Placenta und Fruchtsack, event. auch (im Interesse der Blutstillung) Uterus entfernt.

Operation vor Ende der Schwangerschaft.

1	29. Okt. 1887	Breisky, Wien.	30	II	8 Mon.	Abdomen wie am Ende der normalen Schwangerschaft.	Genesen.	† nach 19 Tagen an Phlebitis der Nabelvene.	Placenta und Fruchtsack aus einer Falte des Lig. latum exstirpiert.	Wiener med. Wochenschrift 1887, Bd. XXXVI, No. 48, p. 1553—1559.
2	10. Juli 1888.	Jos. Eastmann, Indianopolis (U. St. A.).	39	II	8 Mon.	Wiederholte Anfälle von heftigen Schmerzen im Abdomen.	Genesen.	† nach 13 Tagen an Pneumonie.	Boden des Fruchtsacks abgeklemmt und über dem Stiel abgeschnitten. Rohrdrainage.	Am. Journ. obstetr. Sept. 1888, p. 929—931.
3	1. Nov. 1888.	Olshausen, Berlin.	30	II	8½ Mon.	Allgemeinzustand befriedigend.	Genesen.	Gedieh.	Fruchtsack 6 Tage vor der Operation geplatzt. Placenta und Reste des Fruchtsacks exstirpiert.	Deutsche medizin. Wochenschr. 1890, p. 174.

Digitized by Google

Tabelle V.

Placenta teilweise gelöst.

Ende der Schwangerschaft.

No.	Datum der Operation	Operateur	Alter der Pat.	? Graviditat	Dauer der Graviditat	Zustand zur Zeit der Operation	Ausgang für Mutter	Ausgang für Kind	Operationsmethode	Litteratur
1	5. März 1877.	Spiegelberg, Breslau.	36	II	40 Woch.	Sack geborsten. Peritonitis.	† nach 5 Stunden (Verblutung).	Lebte 3 Monate.	Placenta teilweise entfernt.	Archiv f. Gyn. 1879, Bd. XIII, S. 74.
2	25. Mai 1877.	Smith, London.	32	IV	9 Mon.	Eiweiss im Urin.	† nach 22 Tagen an Verblutung.	† nach 40 Minuten.	Placenta teilweise entfernt.	Trans. obstetr. soc. London 1878, vol. XX, p. 5.
3	4. Nov. 1885.	Lazarewitch, Charkow.	27	II	9 Mon.	Starke Leibschmerzen.	Genesen.	† nach 26 Tagen an Inanition.	Placenta teilweise entfernt.	Vrach, St. Petersburg 1886, VII, 66, 115; Repert. univers. de nouv. archiv d'obstet. et de gynec., 25. Juil 1886, p. 277.
4	2. Dez. 1893.	Hofmeier, Würzburg.	26	II	9 Mon.	Starke falsche Wehen seit 2 Tagen.	Genesen.	Gab Lebenszeichen, atmete aber nicht.	Placenta teilweise entfernt.	Anat. u. klin. Beitr. z. Lehre von der ektop. Schwangerschaft. Verh. der phys. med. Ges. zu Würzburg 1894, Bd. XXVIII, p. 11.

Tabelle VI.

Vollständige Entfernung der Placenta.

Operation vor Ende der Schwangerschaft.

1	5. Okt. 1872.	Dr. John Scott, London.	23	I	30 Woch.	Patientin kraftlos.	† 5 St. post operat. an Verblutung.	† am 2. Tag.	Placenta entfernt, grosser Blutverlust.	Trans. obstetr. soc. London 1873, vol. XV, p. 309.

Digitized by Google

2	9. Juli 1881.	Aug. Martin, Berlin.	39	III.	7 Mon.	Kollabiert.	Genesen.	Asphyktisch, nicht zu beleben. Encephalocele.	Placenta entfernt nach Ligatur an 3 Punkten.	Berl. klin. Wochenschrift, Dec. 26, 1881, Bd. XVIII. S. 753—775.
3	29. Mai 1887.	Treub, Leiden.	34	II	8½ Mon.	Anfälle von dumpfem Schmerz. Synkope, Fieber.	Genesen.	Blieb am Leben, gedieh.	Partielle Resektion des Sacks. Placenta extrahiert. Jodoformgazetamponade.	Zeitschr. f. Geburtshilfe u. Gyn., Bd. XV, 1888, p. 384.
4	2. Febr. 1891.	Ludwig V. Schneider, Berlin.	33	III	7 Mon.	Abdomen stark ausgedehnt, empfindlich.	Genesen.	† nach 3½ Stunden.	Fruchtsack vor Eröffnung an die Bauchwand genäht, Placenta abgelöst. Tamponade.	Deutsche medizin. Wochenschr. 1892, 16. Sept., p. 822.
5	21. Dez. 1894.	Rein, Kiew.	33	II	30 Woch.	Schwach.	Genesen.	Lebt.	Frucht und Placenta entfernt; Fruchtsack in die Bauchwunde eingenäht.	Monatsschr. f. Geburtshilfe u. Gyn. VI, p. 151.
6	5. Sept. 1896.	Karg, Zwickau.	36	VIII	8 Mon.	Anämisch, schwach.	Genesen.	† nach 2 Tagen.	Eröffnung des Sacks. Nach Entfernung der Frucht Ablösen der Placenta. Tamponade.	Centralbl. f. Gyn. 1897, p. 1265.

Tabelle VII.

Placenta und Fruchtsack, event. auch (im Interesse der Blutstillung) Uterus entfernt.

Operation vor Ende der Schwangerschaft.

1	29. Okt. 1887	Breisky, Wien.	30	II	8 Mon.	Abdomen wie am Ende der normalen Schwangerschaft.	Genesen.	† nach 19 Tagen an Phlebitis der Nabelvene.	Placenta und Fruchtsack aus einer Falte des Lig. latum exstirpiert.	Wiener med. Wochenschrift 1887, Bd. XXXVI, No. 48, p. 1553—1559.
2	10. Juli 1888.	Jos. Eastmann, Indianopolis (U. St. A.).	39	II	8 Mon.	Wiederholte Anfälle von heftigen Schmerzen im Abdomen.	Genesen.	† nach 13 Tagen an Pneumonie.	Boden des Fruchtsacks abgeklemmt und über dem Stiel abgeschnitten. Rohrdrainage.	Am. Journ. obstetr. Sept. 1888, p. 929—931.
3	1. Nov. 1888.	Olshausen, Berlin.	30	II	8½ Mon.	Allgemeinzustand befriedigend.	Genesen.	Gedieh.	Fruchtsack 6 Tage vor der Operation geplatzt. Placenta und Reste des Fruchtsacks exstirpiert.	Deutsche medizin. Wochenschr. 1890, p. 174.

Digitized by Google

No.	Datum der Operation	Operateur	Alter der Pat.	? Gravidität	Dauer der Gravidität	Zustand zur Zeit der Operation	Ausgang für Mutter	Ausgang für Kind	Operationsmethode	Litteratur
4	4. Febr. 1890.	Rein, Kiew.	35	V	37 Woch.	Als günstig angesehen.	Genesen.	Lebend, 1894 gesund.	Placenta und Eihäute durch Ausschälen entfernt, wie bei Operation einer intraligamentären Ovarialcyste.	Centr.-Bl. für Gyn. 1892, XVI, p. 959—972.
5	16. Juni 1890.	Chrobak, Wien.	32	III	$7^1/_2$ Mon.	Heftige Schmerzen im Hypogastrium.	Genesen.	† am 2. Tage.	Placenta entfernt. Sack amputiert.	Wiener klin. Wochenschrift 1891, p. 184.
6	16. Juni 1891.	E. Sinclair Stevenson, Cap Colonie.	30	VI	$8^1/_2$ Mon.	Symptome von Urämie	Genesen.	Extremitäten in krampfhaft. Flexion, † nach 48 St.	Sack vor die Bauchwunde gezogen. Elastische Ligatur tief unten. Amputation mit der Placenta.	Trans. obstetr. soc London, 5. März 1893, p. 175.
7	29. Mai 1892.	Sippel, Frankfurt a/M.	29	II	7 Mon.	Patientin pulslos. Erbrechen.	† nach 20 St. an Verblutung.	† nach 5 Tagen.	Unterbindung der Spermatica nach Querschnitt durch die Bauchdecken.	Deutsche med. Wochenschrift 1892, Bd. XVIII, p. 826.
8	22. März 1893.	Tauffer, Budapest.	36	II	6 Mon.	Schmerzen im Unterleib.	Genesen.	4 Monate.	Entfernung der Frucht und des Fruchtsacks; Hysterektomie wegen unstillbarer Blutung.	Archiv f. Gyn. LI, p. 426.
9	29. Aug. 1893.	Regnier, Wien.	?	?	?	Akute Peritonitis.	Genesen.	1700gr, 44 cm, asphyktisch, nicht belebt.	Sack, Placenta und Uterus entfernt.	Geburtsh.-gyn. Ges. in Wien 31. Okt. 1893. Centr.-Blatt f. Gyn. 1893, p. 1170.
10	15. Okt. 1893.	Treub, Leiden.	34	IV	$8^1/_2$ Mon.	Falsche Wehen, Fieber, Diarrhoë.	Genesen.	† nach 3 Tagen (bekam nach Erbrechen etwas Milch in die Luftröhre).	Placenta entfernt. Lig. latum unterbunden. Supravaginale Amputation des Uterus.	Bull. et mém. de la soc. obstétr. et gynéc. de Paris, Febr. 1894, p. 40—46.
11	3. Febr. 1895.	Pestalozza, Florenz.	33	III	38 Woch.	Anfälle von Peritonitis.	Genesen.	48 cm lang, 3070 gr. schwer.	Fruchtsack und Placenta herausgewälzt, Hysterektomie.	Annali di ostetr. e ginec., Juli 1895, p. 401—440.

Digitized by Google

12	16. Sept. 1897.	Neugebauer, Warschau.	36	IV	8 Mon.	Schlechter Allgemeinzustand.	Genesen.	Schädel deformiert, starb nach 9 Stunden.	Kind frei in der Bauchhöhle. Placenta mit Eihautresten löste sich spontan.	Centralbl. für Gyn. 1898, p. 785.

Tabelle VIII.

Placenta und Fruchtsack, eventuell auch Uterus (im Interesse der Blutstillung) entfernt.

Operation am Ende der Schwangerschaft.

1	11. Febr. 1889.	C. Braun. v. Fernwald, Wien.	?	III	9 Mon.	Abgemagert, anämisch.	Genesen.	† nach 12 Stunden an Pneumonie.	Placenta im Douglas von einem Rest der Cyste bedeckt. Placenta abgelöst. Hysterektomie.	Archiv f. Gyn. 1890, Bd. 37, p. 287—291.
2	19. Nov. 1891.	v. Strauch, Moskau.	32	VI	9 Mon.	Ohnmachten, gefolgt von Schmerzen.	Genesen.	Klumpfuss, starb bald.	Linke Tube und Placenta entfernt.	St. Petersb. med. Wochenschr. 15. Aug. 1892. p. 317—318.
3	25. Aug. 1893.	Mr. Nutt, Oakland (Californ.)	34	II	9 Mon.	Schmerzen im Unterleib; deliriert 36 Stunden bis zur Narkose.	Gestorben (fortdauernd. Delirium) nach 48 St.	† bald nach Extraktion (wahrscheinl. urämische Intoxikation).	Frucht frei in der Bauchhöhle. Placenta abgelöst. Ligatur der Art. spermatica. Hysterektomie.	Journ. of amer. med. assoc Aug. 18., 1894, XXIII, p. 278.
4	29. Sept. 1895.	Tauffer, Budapest.	30	III	9 Mon.	Starke Schmerzen im Leib.	Genesen.	Etwas missgebildet.	Uterus, Ovarien, Tuben und (tubarer) Fruchtsack entfernt.	Centr.-Bl. für Gyn. 4. Jan. 1896, XX, p. 10—18.
5	26. Febr. 1896.	Chrobak, Wien.	35	VII	9 Mon.	Normale Entbindung von lebendem Kinde 6 Tage zuvor.	Genesen.	Gedieh.	Uterus und Adnexe mit entfernt.	Brit. med. Journal 14. Nov. 1896, p. 78—79.

Digitized by Google

Aus der Frauenklinik der Universität Tübingen.

Zur Behandlung des Carcinoms am Ende der Schwangerschaft.

Von

Dr. O. Sarwey.

Privatdocent u. Assistenzarzt.

Mit Tafel V.

Das Zusammentreffen von Schwangerschaft mit Gebärmutterkrebs stellt eine überaus schwere Komplikation insofern dar, als beide Zustände sich gegenseitig auf das Ungünstigste beeinflussen, und mit ihnen stets die Gefährdung zweier Menschenleben verbunden ist.

Das Carcinom einerseits giebt zu gefährlichen Komplikationen schon während der Gravidität — Abort, Missed labour, Placenta praevia, Uterusruptur — Veranlassung, insbesondere aber bewirkt es eine Erschwerung des Geburtsverlaufs, indem erhöhte Infektionsgefahr, ausgedehnte Verletzungen der Geburtswege und hochgradige Geburtshindernisse zu stande kommen, welch' letztere in allen denkbaren Abstufungen bis zu absoluter Gebärunmöglichkeit führen können.

Andererseits erleidet das Carcinom durch die mit der Schwangerschaft einhergehende Hyperämie des gesamten Genitalapparates, durch die hiermit verbundene Erweiterung der Lymphbahnen, sowie die Erhöhung der Cirkulationsenergie im Puerperium, eine so rapide Wachstumssteigerung, dass die Ausdehnung der Erkrankung, die Destruktion und Verjauchung der Gewebe in rascher Zunahme begriffen ist, und auch diejenigen Frauen, welche den Gefahren der Schwangerschaft und Geburt vielleicht glücklich entronnen sind, häufig genug noch im Wochenbett den Folgezuständen ihres verhängnisvollen Leidens — Thrombose, Sepsis, Pyämie — erliegen.

Digitized by Google

Glücklicherweise stellt die Koincidenz von Carcinom und Gravidität ein verhältnismässig seltenes Ereignis dar; unter 5001 Geburten, welche in den vergangenen 15 Jahren an der Tübinger Klinik zur Beobachtung kamen, fanden sich 7 Fälle von Carcinomkomplikation; fügen wir diese den grösseren statistischen Berichten von Winkel, Stratz und Sutugin bei, so ergiebt sich, dass unter einer Gesamtsumme von 51833 Schwangeren und Kreissenden 26 Carcinomkranke = 0,05 % zur Beobachtung kamen. Mit dieser relativen Seltenheit hängt es wohl auch zusammen, dass nur wenige Autoren über eine grössere Anzahl selbstbeobachteter und selbstbehandelter Kranker verfügen, während sich Publikationen einzelner Fälle von den verschiedensten Seiten gerade in den letzten Jahren gehäuft haben.

Wie aus zahlreichen Zusammenstellungen ersichtlich, ist die Prognose für die Kranken eine äusserst trübe; so starben von 603 krebskranken Gebärenden (Chantreuil, West, Cohnstein, Herman, Theilhaber) 261 = 43,3 % während oder kurz nach der Geburt! Der Tod erfolgte durch Verblutung, Erschöpfung, Uterusruptur, Luftembolie, septische und pyämische Infektion; die Uterusruptur allein führte unter 240 Fällen (Chantreuil, Herman) 17 mal = 7,0 % das Ende herbei, unentbunden starben 38 Frauen von 471 (Cohnstein, Herman, Theilhaber) = 8,0 %.

Die angeführten Daten beziehen sich indessen auf frühere Jahrzehnte; dass im Laufe der Zeit die Resultate wesentlich günstigere geworden sind, geht aus einer Vergleichung der bis zum Jahr 1873 gehenden Cohnsteinschen Tabelle mit der Theilhaberschen Zusammenstellung, welche die Fälle von 1873 bis 1893 umfasst, hervor: Cohnstein erhielt 57,1 %, Theilhaber nur 31,5 % Mortalität. Die Sterblichkeit während und kurz nach der Geburt, beziehungsweise Operation hat sich also in den letzten 20 Jahren nahezu um das Doppelte vermindert.

Aber auch die Tabelle von Theilhaber enthält noch zahlreiche Beobachtungen, welche auf Grund früher geltender, jetzt obsolet gewordener Anschauungen einer unzweckmässigen operativen Behandlung unterzogen worden waren. Ein erheblicher Fortschritt der Erfolge ist wiederum im Verlaufe des vergangenen Jahrzehnts dadurch erzielt worden, dass die Behandlung der Komplikation unter gänzlich veränderten, modernen Gesichtspunkten, mittelst neu ersonnener Operationsmethoden und mit Zuhilfenahme der vereinfachten und verbesserten Operationstechnik in Angriff genommen wurde; von

Digitized by Google

93 nach den neueren Operationsverfahren operierten Fällen, welche sich in der Litteratur vorfinden,[1]) starben in den ersten Wochen post operationem 9 Patientinnen; es ergiebt sich also heute eine Mortalität von nur 9,7 % gegenüber den 57,1 bez. 31,5 % früherer Zeiten.

Sehen wir von den definitiven Endresultaten ab, so steht zunächst fest, dass die von Jahr zu Jahr zunehmende Besserung der Operationserfolge in erster Linie dem heute allgemein anerkannten Grundsatze zu verdanken ist, dass bei noch vorhandener Operabilität des Carcinoms eine unverzüglich und ohne jede Rücksichtnahme auf die Frucht auszuführende Radikaloperation absolut indiciert ist, während früher die Erhaltung der Schwangerschaft angestrebt und weiterhin eine Exstirpation des carcinomatösen Uterus erst nach Ablauf des Wochenbetts befürwortet wurde.

Der Vorzug des modernen Prinzipes liegt auf der Hand: wegen der in Schwangerschaft und Wochenbett gesteigerten Wachstumstendenz des Krebses kann jeder Tag für die Kranke insofern verhängnisvoll werden, als die Grenzen der Operabilität, ohne dass sich dies auch nur annähernd vorausbestimmen lässt, bei zuwartendem Verhalten plötzlich überschritten sein können, und das Carcinom dann inoperabel, oder wenigstens inkurabel geworden ist.

Besteht daher heutzutage kein Zweifel mehr darüber, dass die Entfernung des carcinomatösen Uterus jederzeit, und zwar je früher, um so besser, vorzunehmen ist, so sind zur Ausführung derselben verschiedene Möglichkeiten gegeben, und es ist noch keineswegs endgültig entschieden, welcher von den zur Verfügung stehenden Wegen die Genesung der Kranken am sichersten herbeizuführen vermag.

Nur für die ersten 3 Schwangerschaftsmonate haben sich die früher noch vielfach voneinander abweichenden Anschauungen der Autoren neuerdings dahin geeinigt, dass hier die vaginale Totalexstirpation des zuvor nicht entleerten, graviden Organs einzig und allein in Betracht kommt; die Erfahrungen der letzten Jahre haben gezeigt, dass die Operation keineswegs gefährlicher ist, als im nicht graviden Zustande, ja dass ihre Technik sich eher ein-

[1]) Vergl. Veits Handb. d. Gyn. Bd. III, 2. Hälfte, Abteilg. 1. Sarwey, Carcinom und Schwangerschaft; zu den dort aufgeführten 89 Fällen kommt noch je 1 ein neuer von Merttens (Monatsschr. f. Geb. u. Gyn. Bd. IX, S. 84 ff.), Thorn (Monatsschr. f. Geb. u. Gyn. Bd. IX, S. 138), und die beiden an dieser Stelle veröffentlichten von Döderlein.

Digitized by Google

facher gestaltet, da der schwangere Uterus einerseits infolge der hochgradigen Auflockerung und beträchtlich vermehrten Dehnbarkeit seiner ligamentären Befestigungen sich leichter bis vor die Vulva herabziehen lässt, andererseits infolge seiner Weichheit und Modellierfähigkeit trotz seiner Vergrösserung in toto durch das Vaginalrohr hindurch entwickelt werden kann.

Dass aber selbst im IV. bis VI. Monat der schwangere Uterus sich ohne erhebliche Schwierigkeiten vaginal exstirpieren lässt, beweisen die Fälle von Zinke, van der May und Olshausen, wenngleich in diesen Monaten die individuell verschiedene Grösse des Uterus und insbesondere die Weite der weichen Geburtswege (nulliparae und pluriparae) eine nicht zu unterschätzende Rolle spielt; besteht kein stärkeres räumliches Missverhältnis zwischen Uterus und Vaginalrohr, so muss eine Verkleinerung des Uterus mittelst Eihautstichs der vaginalen Exstirpation unmittelbar vorhergehen.

In 30 Fällen[1]), in welchen der Uterus ohne vorherige Entleerung in den ersten 6 Schwangerschaftsmonaten vaginal exstirpiert wurde, konnten sämtliche Frauen von der Operation geheilt entlassen werden.

Schwierigkeiten bereitet die Stellungnahme zur Behandlungsweise des Carcinoms in der 2. Hälfte, beziehungsweise am normalen Termin der Schwangerschaft; hier treten zunächst 3 verschiedene Verfahren miteinander in Konkurrenz:

1. Die abdominelle Totalexstirpation nach W. A. Freund; und zwar wird bis zum 8. Schwangerschaftsmonate der uneröffnete Uterus, in den beiden letzten Monaten dagegen wegen der jetzt vorhandenen Lebensfähigkeit der Frucht der zuvor durch Kaiserschnitt entleerte Uterus per laparotomiam aus seinen Verbindungen ausgelöst und entfernt.

Von 8 bis zum VIII. Schwangerschaftsmonat ausgeführten Freundschen Operationen starb 1 am Tage nach der Operation an Anämie; 2 im IX. und X. Monat nach vorausgegangenem Kaiserschnitt Operierte konnten geheilt entlassen werden; hiezu kommen noch 5 Fälle, bei welchen nach schon begonnener Geburtsthätigkeit Kaiserschnitt und Freundsche Operation vorgenommen wurde, und von welchen 4 während oder kurz nach der Operation starben;

[1]) Vergl. Veits Handb. d. Gynaekologie Bd. III, 2. Hälfte, 1. Abteilung, S. 507 ff., zu den dort aufgeführten 29 Fällen kommt 1 von Ludwig, s. Monatsschrift f. Geb. u. Gyn., Mai 1899, S. 665.

Digitized by Google

wir erhalten im ganzen 15 Fälle mit 5 Todesfällen = 33,3 % Mortalität.

2. Die kombinierte Totalexstirpation nach Zweifel-Fehling d. h. die supravaginale Amputation des Uterus mit nachfolgender Exstirpation des Cervixstumpfes von der Vagina aus.

Von 9, in der 2. Hälfte der Schwangerschaft, bezw. während der Geburt so operierten Fällen genasen 7, starben 2 = 22,2 % Mortalität.

3. Die vaginale Totalexstirpation nach vorausgegangener Entleerung des graviden Uterus; und zwar kann zuvor die Entbindung durch künstliche Unterbrechung der Schwangerschaft per vias naturales oder durch die abdominelle Sectio caesarea erfolgen.

Gemäss den seinerzeit geltenden Grundsätzen wurde früher die vaginale Totalexstirpation nicht sofort an die durch die natürlichen Geburtswege erfolgte Geburt angeschlossen, sondern erst später während oder nach Ablauf des Wochenbetts vorgenommen; erst neuerdings kam auch in der 2. Hälfte bezw. am physiologischen Ende der Schwangerschaft die Operation in direktem Anschluss an die Geburt zur Ausführung, und die Fälle von Dührssen, Chrobak, Fritsch und Winter, welche im IX. und X. Monat so operierten, haben den Beweis erbracht, dass auch am Ende der Gravidität der entleerte Uterus trotz seiner erheblichen Grösse durch die weiche und dehnbare Scheide entwickelt werden kann.

Von 31[1]) Fällen, welche teils sofort nach der spontanen oder provozierten, per vias naturales erfolgten Geburt, teils später im Puerperium operiert wurden, erlag 1 am 8. Tage post operationem einer Peritonitis; dies ergiebt eine Mortalität von 3,2 %.

Im Anschluss an den abdominellen Kaiserschnitt ist die reine vaginale Totalexstirpation bis vor kurzem niemals zur Ausführung gekommen, wohl deshalb, weil es nach eröffneter Bauchhöhle einfacher erschien, den Uterus von der gesetzten Bauchwunde aus zu exstirpieren; jüngstens berichtete jedoch Jahreiss[2]) über einen Fall, in welchem er bei einer II para im VIII. Monat mit Erfolg an den Kaiserschnitt (mit querem Fundalschnitt) die vaginale Totalexstirpation des carcinomatösen Uterus anschloss. Fehling nahm im IX. Monat

[1]) Zu den l. c. des Veitschen Handbuches angeführten Fällen kommt ein weiterer von Merttens operierter hinzu, s. Monatsschr. f. Geb. und Gyn., Januar 1899, S. 84 ff.

[2]) Jahreiss, Einige Fälle von Schwangerschaft bei Krebs der Portio vaginal. Centralbl. f. Gyn. 1899, Nr. 13, S. 349.

Digitized by Google

der Schwangerschaft nach vollendetem Kaiserschnitt die kombinierte Totalexstirpation gleichfalls mit glücklichem Ausgange vor.

Wie vorauszusehen war, liefert von den 3 genannten Operationsmöglichkeiten die vaginale Totalexstirpation das beste Resultat und verdient dieser Operationsweg grundsätzlich den Vorzug vor den andern.

Dührssen[1]) hat nun neuerdings in Konsequenz der bei der Colpoköliotomie überhaupt gemachten Erfahrungen eine Operationsmethode ersonnen, mittelst welcher in einer durchaus neuen Weise die sofortige Entbindung durch die natürlichen Geburtswege in Verbindung mit der gleichzeitigen vaginalen Totalexstirpation zu jeder beliebigen Zeit der Schwangerschaft und Geburt unter Zuhilfenahme einer ausgedehnten blutigen Eröffnung des unteren Gebärmutterabschnittes ausführbar ist.

Dass die Einführung und Ausbildung eines Verfahrens, welches die Umgehung des Bauchschnittes ermöglicht, gewichtige Vorteile gewährt, leuchtet ohne weiteres ein; aber ebenso klar ist, dass der Dührssensche Vorschlag, welcher einen sehr gewagten und blutigen Eingriff darstellt, von vornherein Bedenken erregen muss. Indessen können auch hier nur praktische Beobachtungen den Ausschlag geben, und es müssen sich die Erfahrungen der Einzelnen zu einem Gesamtbild vereinigen, aus welchem der Wert des neuen Verfahrens definitiv beurteilt werden kann.

Die Operation des von Dührssen sogenannten „vaginalen Kaiserschnittes" kam wegen Carcinom bis jetzt zur Ausführung: im VI. und VII. Schwangerschaftsmonat 5 mal (Acconci[2]), Winter[3]), Hegar[4]), Pfannenstiel[5]), Mittermaier[6]) mit 1 Todesfall (Acconci, Tod 5 Tage post operationem in einem nach profusen Diarrhöen aufgetretenen Kollaps; anatomische Diagnose: akute allgemeine Anämie);

---

[1]) Dührssen, Der vaginale Kaiserschnitt, Berlin 1896; vergl. auch Sammlung klinischer Vorträge, neue Folge, Nr. 232, Dührssen, Über vaginalen Kaiserschnitt, Leipzig 1898.

[2]) Monatsschr. f. Geb. u. Gyn., März 1899, S. 323 ff., Acconci, Der vaginale Kaiserschnitt.

[3]) Verhandlg. d. Gesellsch. f. Geb. u. Gyn. 1897.

[4]) Centralbl. f. Gyn. 1897, Nr. 27, S. 863. Alterthum, Vaginal. Exstirpat. eines karcinomat. Uterus im VI. Schwangerschaftsmonat.

[5]) Centralbl. f. Gyn. 1897, Nr. 47. S. 1388. Reckmann, Beitrag zur vagin. Totalexstirpat. d. karcinomat. schwangeren Uterus.

[6]) Centralbl. f. Gyn., Nr. 1, S. 5. Mittermaier, Zur Behandlg. d. Uteruskarcin. u. d. Gravidität.

Digitized by Google

im VIII. Monat 2 mal (Michelini[1]), Schauta[2]), ohne Todesfall;
im IX. Monat 1 mal (Olshausen[3]);
im X. Monat endlich gleichfalls 2 mal (Seiffart[4]), Thorn[5]) mit 1 Todesfall.

Seiffarts Patientin starb 1 Tag post operationem „unter dem Bilde der Herzlähmung"; bedauerlicherweise fehlt ein Bericht über pathologisch-anatomische und bakteriologische Untersuchungsbefunde, so dass ein Anhaltspunkt für die wahre Todesursache nicht gegeben ist. Mit der Diagnose „Herzlähmung" ist keinem kritischen Leser gedient, und es ist natürlich, dass in der Beurteilung eines so wichtigen Falles gerade bei unglücklichem Ausgang besonders skeptisch vorgegangen werden muss. Fehling hat denn auch die Herzlähmung als Sepsis bezeichnet, und es könnte kein Einspruch dagegen erhoben werden, wenn der Seiffartsche Fall zu Ungunsten der vaginalen Kaiserschnittsmethode verwertet wird.

Diesem steht nun die jüngst veröffentlichte, günstige Beobachtung von Thorn gegenüber, und im folgenden soll über 2 analoge in hiesiger Klinik operierte Fälle mit glücklichem Ausgange für Mutter und Kind berichtet werden; dieselben haben uns nicht nur die Durchführbarkeit des Verfahrens bewiesen, sondern sind ihrem ganzen Verlaufe nach geeignet, auch die anfänglichen Bedenken, welche ich mit Bezugnahme auf die Schwierigkeit und Umständlichkeit der Technik im III. Bande des Veitschen Handbuches für Gynaekologie nicht unterdrücken zu dürfen glaubte, im wesentlichen zu zerstreuen; schon damals betonte ich übrigens, dass hier nur die praktische Erfahrung entscheiden könne.

Fall I.

Der 1., anfangs dieses Jahres von Herrn Professor Döderlein operierte Fall ist folgender:

---

[1]) Annales de Gyn. et d'Obstetr. XXVI. Année; Tome LI, Mars 1899. Michelini, Hystérectomie Césarienne vaginale pour cancer du Col de l'Utérus chez une femme enceinte de huit mois.

[2]) Heilkunde, April 1898. Schauta, Sectio caesarea vaginalis. Ref. im Centralbl. f. Gyn. 1898, Nr. 29, S. 779.

[3]) Centralbl. f. Gyn. 1899, Nr. 19, S. 572.

[4]) Centralbl. f. Gyn. 1898, Nr. 5, S. 121. Seiffart, Vaginaler Kaiserschnitt mit angeschlossener Totalexstirpat. eines karcinomat. Uterus am Ende d. Schwangerschaft.

[5]) Monatsschr. f. Geb. u. Gyn. Bd. IX, H. 1, S. 138. Ref. d. med. Gesellsch. zu Magdeburg; Münch. med. Wochenschr. 1899, Nr. 21 und 22. Thorn, Zur Therapie des operablen Uteruskarcinoms am Ende d. Schwangerschaft.

Digitized by Google

H., Marie, aus Schrammberg, verheiratet, 38 Jahre alt, X para, früher stets gesund, die vorhergegangenen Schwangerschaften, Geburten und Wochenbetten normal verlaufen; letzte Periode 24. April 1898. Mitte Dezember 1898 traten erstmals Schmerzen im Unterleib auf; im Anschluss an eine ärztliche Untersuchung eine heftige Blutung, welche sich 3 Wochen später mit 2 tägiger Dauer wiederholte.

Aufnahme am 12. I. 1899: Pat. zeigt einen mittelmässigen Ernährungszustand; der Fundus uteri steht 2 Querfinger unterhalb des Proc. xiph., beweglicher Hochstand des Kopfes in I. Schädellage, normale Herztöne. Äussere Beckenmasse: sp. 27, cr. 29, tr. 32, conj. ext. 19 cm. Die hintere Muttermundslippe ist derb infiltriert und in einen knolligen, hühnereigrossen Tumor umgewandelt, die vordere Lippe ist 1 cm lang und fühlt sich im Gegensatz zur hinteren auffallend weich und aufgelockert an; das Promontorium ist eben noch zu erreichen, die Conjug. vera nicht verengt; nach der Untersuchung tritt eine Blutung auf.

Diagnose: Graviditas mens. X; I. Schädellage mit lebender Frucht; normales Becken; Carcinoma portionis (labii poster.).

Bei der zur Zeit noch vorhandenen Beschränkung des Carcinoms auf die hintere Muttermundslippe war einerseits Aussicht auf die Möglichkeit einer gefahrlosen spontanen Geburt vorhanden, andererseits durfte bei dem malignen Charakter der Erkrankung mit Zuwarten keine Zeit verloren gehen; es wurde daher beschlossen, sofort mit der künstlichen Erregung der Wehenthätigkeit zu beginnen, um dann nach eventuell spontan erfolgter Geburt ungesäumt die vaginale Totalexstirpation anzuschliessen.

Am 13. I. 1899 mittags 12 Uhr wurde ein elastisches Bougie eingelegt; um 4 Uhr nachmittags erfolgte der spontane Blasensprung, um 8 Uhr abends traten regelmässige Wehen auf, welche den Kopf auf den Beckeneingang fixierten. Am 14. I. $8^1/_2$ Uhr vormittags Entfernung des Bougies; die jetzt vorgenommene Untersuchung ergab, dass der Muttermund erst auf Dreimarkstückgrösse erweitert war, und dass die hochgradige Starrheit der carcinomatösen Muttermundslippe eine Beendigung der Geburt per vias naturales im höchsten Grade unwahrscheinlich machte; im Interesse von Mutter und Kind wurde deshalb um $9^1/_2$ Uhr vormittags zur Ausführung des vaginalen Kaiserschnitts nach Dührssen geschritten.

Digitized by Google

Operation: Mit dem Elektrokauter wird das vordere Scheidengewölbe umschnitten, die Blase stumpf abgelöst und die Plica vesico-uterina eröffnet; es folgt sofort eine mediane, bis über den inneren Muttermund in die vordere Uteruswand sich erstreckende Incision, ferner je eine, bis zum Ansatz des Scheidengewölbes reichende Cervixincision auf der linken Seite und an der Hinterwand; es kann jetzt der fest im Beckeneingang stehende Kopf mit der Zange ohne Schwierigkeit entwickelt werden. Bei Eröffnung des Uterus entleert sich Meconium, dessen Abgang auf eine zweifache, straffe Nabelschnurumschlingung um den Hals zu beziehen ist; dieselbe wurde vor der Entwickelung des Rumpfes zwischen 2 Klammern durchschnitten und die leicht asphyktisch geborene Frucht weiblichen Geschlechts nach wenigen Minuten vollkommen wieder belebt.

Das mütterliche Gewebe ist hochgradigst hyperämisch, ausserordentlich weich und leicht zerreisslich; nach der Geburt des Kindes tritt eine heftige Blutung auf, welche teils aus den gesetzten Wunden der Scheide, des Cervix und unteren Uterinsegments, teils aus dem Corpus uteri (Placentarlösung) stammt.

Es wird nun mit Zangen und Häkchen der Uterus mit der noch in ihm befindlichen Placenta nach abwärts gezogen und durch die vordere Scheidenwunde hervorgewälzt, was durch die Weichheit und Modellierfähigkeit des Gewebes sehr erleichtert wird; von jetzt ab ist die Blutung gering. Die Ligamenta infundibulo-pelvica werden beiderseits mit je 1 Ligatur versorgt, die Ligamenta lata im übrigen mit Klammern abgeklemmt; um möglichst Blut zu sparen, wird das hintere Scheidengewölbe absichtlich erst jetzt von innen nach aussen eröffnet, und nun der Uterus mit der Schere vollends abgetragen. Pat. wird alsdann, wie bei allen Totalexstirpationen, in Beckenhochlagerung gebracht, um einen Prolaps der Därme in die Scheidenwunde sicher zu verhüten, und zum Schluss die Vagina zum Schutze der Vaginalwände gegen den Druck der Klammern sehr reichlich mit Jodoformgaze ausgepolstert. Dauer der Operation 20 Minuten; die während der Operation abgeflossene Blutmenge wurde aufgefangen, gewogen und betrug im ganzen 500 gr.

Die Masse des exstirpierten Uterus sind: Länge vom Fundus bis zum äusseren Muttermund: 20 cm; grösste Breite 16 cm; Dicke der vorderen und hinteren Wand je 4 cm. Gewicht (ohne Placenta) 1000 gr. Die an der Vorderwand des Corpus inserierte Placenta wiegt 500 gr.; ihre Masse sind 18:12:4 cm.

Digitized by Google

Mikroskopisch zeigt das exstirpierte Carcinom die Form des von Ruge sogenannten Adenoma malignum, welches nach Winter[1]) im Corpus uteri häufig, an der Portio dagegen sehr selten auftritt, und für welches Winter die richtigere Bezeichnung „Carcinoma adenomatosum" vorschlägt.

Die Rekonvalescenz verlief ungestört und 3 Wochen post operationem erfolgte die Entlassung von Mutter und Kind. Am 31. V., 5 Monate nach der Operation, stellte sich Pat. wieder zur Untersuchung ein: sie sieht blühend aus und ist völlig arbeitsfähig; im Scheidengewölbe verläuft die lineäre Narbe; Pat. ist bis heute recidivfrei geblieben.

Fall II.

Vier Monate später kam der 2. analoge Fall zur Operation:

U., Caroline, von Ulrichsberg b. Öhringen, verheiratet, 38 J., XV p.; abgesehen von einer Phlegmone am rechten Oberschenkel im 8. J. war Pat. nie krank; der Verlauf der früheren Schwangerschaften, Geburten und Wochenbetten war stets normal; die letzte Geburt erfolgte am 25. III. 1898. Die Menses waren vom 14. Jahre ab regelmässig, 4wöchentlich, 3—5tägig, mit erheblichem Blutverlust, ohne Schmerzen; letzte Periode 2.—7. September vorigen Jahres. Die ersten Kindsbewegungen wurden Mitte Januar (20. Woche) wahrgenommen. Schon seit Anfang November bestehen unregelmässige Blutungen, welche zeitweise mit übelriechendem Ausfluss abwechselten; da Pat. indessen vorerst keine Schmerzen hatte, so sah sie sich nicht veranlasst, ärztlichen Rat einzuholen. Erst Anfang Mai stellten sich Schmerzen ein, weshalb jetzt ein Arzt konsultiert wurde, welcher die Pat. an die Klinik verwies.

Aufnahme am 17. V.: kleine Frau (Körperlänge 146 cm) in schlechtem Ernährungszustand; Fundus uteri steht 1 Querfinger unterhalb des Rippenbogens; die Frucht liegt in II. Schädellage; beweglicher Hochstand des Kopfes; normale Herztöne. Das Becken ist normal: sp. 26, cr. 28,2, Tr. 30, conj. ext. 19 cm; conj. diag. 13, conj. vera 11 cm; die Portio ist in einen, nahezu 2 faustgrossen, carcinomatösen Blumenkohltumor umgewandelt (s. Tafel); Temperatur normal. Urin klar, ohne Eiweiss.

Diagnose: Schwangerschaft im Beginne des X. Monats.

---

[1]) Vergl. Veits Handbuch d. Gynaek. III. Bd., 2. Hälfte. Winter, Anatomie des Carcinoma uteri, S. 204, 205 u. 213.

Digitized by Google

II. Schädellage mit lebender Frucht; normales Becken. Carcinoma portionis.

Es wurde aus Gründen, die unten erörtert werden, beschlossen, diesmal keine Zeit mit der Einleitung der künstlichen Frühgeburt zu verlieren, sondern ohne Wehen sofort den vaginalen Kaiserschnitt auszuführen; da die Kranke hochgradigst anämisch und nahezu pulslos in die Anstalt gekommen war, so wurde von einer Excochleation und Kauterisation der Carcinommassen Abstand genommen, um für den Verzicht auf diese Voroperation den in diesem Falle wertvolleren Gewinn möglichster Blutersparnis und möglichst rascher Durchführung der Operation einzutauschen.

Operation am 19. V. 99: Nach Freilegung des Operationsfeldes wird mit dem elektrischen Thermokauter das vordere Scheidengewölbe quer incidiert, wobei wiederum die ausserordentliche Weichheit und der Blutreichtum des Gewebes auffällt; nach raschem und leichtem Abpräparieren der Harnblase und Eröffnung der Plica vesicouterina wird sofort die vordere Wand des Cervixkanals und des unteren Uterinsegments median gespalten und die hierbei entstehende mässige Blutung provisorisch durch Klammern gestillt; die in die Wundöffnung sich vorwölbende Fruchtblase wird nun gesprengt und sofort die Wendung des in II. Schädellage liegenden Kindes auf den rechten Fuss und weiterhin die manuelle Extraktion angeschlossen; die Entwickelung der lebensfähigen Frucht geht ohne Schwierigkeit vor sich. Nach derselben wird die Blutung profuser: Rasch wird nun die im Beginn der Operation zur Entwickelung der Frucht in der Vorderwand des Uterus angelegte Incision schrittweise nach oben verlängert und so successive die ganze vordere Uteruswand gespalten, während gleichzeitig mittelst kletterförmig immer höher und höher eingesetzter Doyenscher und Winterscher Zangen der Uterus samt der noch in ihm festhaftenden Placenta allmählich nach abwärts gezogen, nach vorne vorgewälzt und vor die Vulva entwickelt wird; die beigegebene Tafel zeigt das exstirpierte Organ, welches ohne jede Veränderung seines Zustandes unmittelbar post operationem abgezeichnet wurde, und veranschaulicht besonders deutlich die absatzweise vorgenommene Durchschneidung der vorderen Uteruswand, sowie die mächtige Entwickelung des Blumenkohlgewächses.

Nachdem alsdann die Ligamenta lata beiderseits abgeklemmt sind, wird erst jetzt aus demselben Grunde, wie im ersten Fall, der Uterus, welchen die Placenta unterdessen spontan verlassen hatte,

Digitized by Google

vom hinteren Scheidengewölbe abgetrennt. Vom ersten Schnitt bis zur vollendeten Abtragung des Uterus sind genau 13 Minuten verflossen; die Klammern werden alsdann durch Ligaturen ersetzt, was wegen der ausserordentlichen Weichheit und Zerreisslichkeit des Gewebes mit grösster Vorsicht bewerkstelligt werden muss; eine die rechtsseitigen Spermatikalgefässe fassende Klammer bleibt liegen. Peritoneum und Scheide werden mit Catgutligaturen vereinigt und nur eine schmale, mediane Öffnung mit Jodoformgaze drainiert; der Ersatz der Klammern durch Ligaturen nahm weitere 20 Minuten in Anspruch; die aufgefangene und nach der Operation abgewogene Blutmenge betrug 750 gr.

Gewicht des Neugeborenen (Knabe) 2760 gr, Länge 47 cm.

Masse des exstirpierten Uterus: Gewicht (ohne Placenta) 1250 gr; Placenta (22:22:2 cm) 550 gr; Länge des Uterus 23 cm.; Breite 13 cm; Dicke 8 cm (vordere und hintere Wand je 4 cm).

Am 20. V. Entfernung der Klammer; am 23. V. Entfernung des Jodoformgazetampons; am 1. VI. stand Pat. nach vollkommen glatter Rekonvalescenz zum erstenmale auf, und konnte am 10. VI., 3 Wochen post operationem, samt Kind, gesund aus der Anstalt entlassen werden.

Bezüglich der von Dührssen ersonnenen Operationstechnik muss ausdrücklich hervorgehoben werden, dass die wesentliche Besonderheit derselben in der durch Ablösung der Scheide und Harnblase erzielten Freilegung der vorderen Cervikalwand besteht: erst hierdurch wird die Anlegung des zu rascher Entwickelung der Frucht notwendigen, tiefen Cervix-Uterusschnittes auch in der Schwangerschaft ermöglicht, sowie bei absichtlicher oder unabsichtlicher Verlängerung desselben nach oben eine Verletzung der Blase sicher vermieden; und darum ist auch die Methode, entgegen der von Thorn[1]) geäusserten Anschauung, principiell verschieden von den auf den infravaginalen Teil des Cervikalkanals sich beschränkenden Cervixincisionen, welche erst nach völliger Entfaltung der Pars supravaginalis intra partum in Anwendung gebracht werden dürfen.

Die von Dührssen aufgestellte Forderung, zugleich eine vordere und hintere Incision ins untere Uterinsegment hinein vorzunehmen, erscheint überflüssig; es genügt vielmehr die Anlegung einer einzigen vorderen Incision, um für den Durchtritt der Frucht genügenden Raum zu schaffen; so wurde in unseren beiden Fällen nur ein

[1]) Münch. medic. Wochenschrift 1897, Nr. 46.

Digitized by Google

vorderer Uterusschnitt angelegt, und die im 1. Falle angelegten beiden andern, nicht bis zum inneren Muttermund reichenden, reinen Cervixincisionen kamen lediglich zur bequemeren und rascheren Applikation der Zange in Anwendung. Ob im einzelnen Falle die Zange oder die Wendung und Extraktion auszuführen ist, hängt von der jeweiligen Fruchtlage, insbesondere dem Stande des Kopfes ab: bei beweglichem Hochstand desselben über dem Becken stellt, zumal bei noch stehender Fruchtblase, die Wendung und Extraktion (Fall II), bei schon mehr oder weniger ins Becken herabgetretenem Kopfe aber die Zange (Fall I) das rationellere Verfahren dar.

Der Operation ging ferner im ersten Falle versuchsweise die künstliche Anregung der Geburt in dem Gedanken voran, dass vielleicht eine rasche und schonende Entbindung per vias naturales erzielt werden könne. Sind schon die zahlreichen Mittel, welche uns zu Herbeiführung der Wehenthätigkeit vor der 40. Schwangerschaftswoche zu Gebote stehen, in Bezug auf die Zuverlässigkeit einer raschen Wirkung alle mehr oder weniger unberechenbar, so dass ein bedenklicher Zeitverlust oft unvermeidlich ist, so sind wir in der Beurteilung, ob eine ausreichende Dehnung des carcinomatösen Gewebes in der wünschenswerten Kürze der Zeit erfolgen wird, erst recht auf den Versuch angewiesen, ohne dass wir von vornherein imstande sind, für den notwendigen Erfolg zu garantieren.

Aus diesen Gründen können wir uns der Ansicht von Mertens, dass in geeigneten Fällen der Versuch der künstlichen Frühgeburt am Platze sei, nicht anschliessen, sondern werden in Zukunft grundsätzlich auf diesen „Versuch" verzichten, wie dies auch bei Gelegenheit der 2. Operation geschehen ist. Gerade darin, dass die Operation ohne vorbereitende Wehenthätigkeit, in jeder Schwangerschaftswoche und ohne jeden Zeitverlust sofort ausgeführt werden kann, erblicken wir wichtige Vorzüge des neuen Verfahrens.

Es ist wiederholt bezweifelt worden, ob der erhebliche Umfang des Uterus in den letzten Wochen der Gravidität die vaginale Entfernung des Organs noch zulässt; die vorhandene Vergrösserung indessen wird dadurch, dass der äusserst weiche, kompressible, puerperale Uterus sich unter entsprechender Verringerung seines Umfangs dehnen und in die Länge ziehen lässt, reichlich kompensiert, so dass seine Entwickelung durch das gleichfalls sehr dehnbare und infolge der unmittelbar vorhergegangenen Geburt ausgeweitete Scheidenrohr

Digitized by Google

in der That stets ohne grosse Schwierigkeit gelingen muss, wofern der Uterus durch anderweitige Komplikationen (Myome, Missbildungen etc.) nicht abnorm gross und die Scheide nicht abnorm eng ist. Fritsch[1]) hält es für falsch, die Placenta zurückzulassen; in unseren beiden Fällen wurde der Uterus samt der in ihm haftenden Placenta vaginal exstirpiert, ohne dass die hierdurch bedingte Vergrösserung des Uterus irgend welche Erschwerung der Operation verursacht hätte; wir halten daher die Vornahme einer manuellen Placentarlösung, mit welcher doch immer Zeit und Blut verloren geht, für überflüssig und unzweckmässig.

Wenn Dührssen sein Verfahren auch in solchen Fällen angewendet wissen will, in welchen der Uterus nach Art des konservativen Kaiserschnittes durch nachfolgende exakte Vernähung der gesetzten Uterusincision erhalten werden soll, so möchten wir dasselbe in dieser Ausdehnung vorerst wenigstens nicht befürworten, weil uns die Chancen für glatte Heilung eines so schwer verletzten Organs im Verhältnis zu den mit dieser Operation verbundenen Gefahren doch zu unsicher erscheinen; wir glauben deshalb, dass in Fällen, in welchen der Uterus zurückbleiben soll, der klassische Kaiserschnitt auch in Zukunft den Vorzug verdienen wird; doch werden auch hier, bevor ein endgültiges Urteil abgegeben werden kann, weitere Erfahrungen abgewartet werden müssen.

Ganz anders verhält sich die Sachlage, wenn von vornherein die Mitentfernung des ganzen Uterus indiciert ist: hier ziehen die Verletzungen des sogleich zu exstirpierenden Organs keinerlei nachteilige Folgen nach sich; die präliminare Ablösung der Blase, welche für die Entbindung den eminenten Vorteil der Uterusincision ermöglicht und hiermit die leichte Entwickelung der Frucht gewährleistet, erweist sich nach der Vollendung der Extraktion als willkommene Vorarbeit für die folgende Totalexstirpation, und gerade dadurch, dass dieser wichtige und zeitraubende Akt der Operation schon ausgeführt ist, lässt sich nunmehr die Fortnahme des Fruchthalters ausserordentlich beschleunigen, was angesichts der teils von den Incisionen, teils von der (spontanen) Placentarlösung herrührenden, beträchtlichen Blutung höchst erwünscht ist.

Die vorliegenden 2 im X. Monat operierten Fälle, zusammen mit den 2 analogen von Seiffart und Thorn, beweisen die Mög-

[1]) Centralbl. f. Gyn. 1898, Nr. 1. Fritsch, Vaginale Totalexstirpat. eines carcinomat. Uterus am Ende d. Schwangerschaft (S. 4).

Digitized by Google

lichkeit, auch am Ende der Schwangerschaft, ohne vorausgegangene Wehenthätigkeit, auf rein vaginalem Wege die Entbindung sowohl, als die Totalexstirpation in einer Sitzung durchzuführen; diese Erfahrungen fordern entschieden zu weiteren Versuchen auf, und es darf wohl als sicher angenommen werden, dass in Zukunft die Dührssensche vaginale Methode als konkurrenzlose Operation bei Carcinom auch am Ende der Gravidität vor dem ventralen Kaiserschnitt mit folgender abdomineller oder kombinierter Totalexstirpation den Vorzug verdient.

Digitized by Google

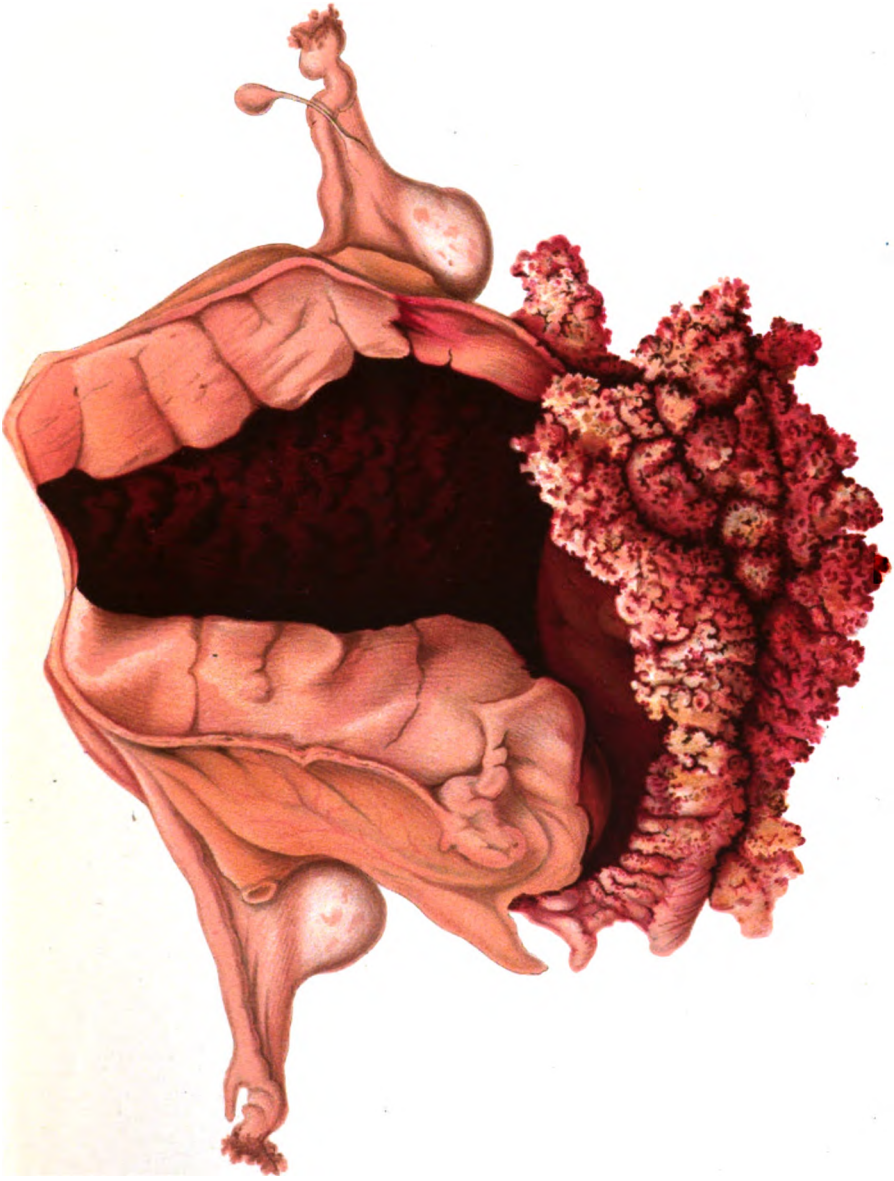

Ein wegen ausgedehnten carcinoma port. vag. im X. mens. nach vorausgegangenem vaginalen Kaiserschnitt per vaginam exstirpirter Uterus.

Das Präparat veranschaulicht die Richtung und Ausdehnung des Operationsschnittes; nach der Operation wurde an demselben keinerlei Änderung mehr vorgenommen. (vergl. Text S. 188).

Verlag von Arthur Georgi in Leipzig.

Digitized by Google

Digitized by Google

Aus der Frauenklinik der Universität Basel.

Über Fäulnisfieber im Wochenbett.

Von

Dr. Otto Burckhardt.

Die Einteilung der Fieber im Wochenbett in solche, entstanden durch septische Infektion und solche, die beruhen auf putrider Intoxikation, muss als grundlegend angesehen werden.

Die „septischen" Fieber, als welche wir alle die bezeichnen, die auf dem Eindringen von Keimen in die Wunde und von da in die lebenden Gewebe des Körpers beruhen, sind, vielfach bearbeitet, in ihrer Ätiologie, ihrer Symptomatologie und ihrem Verlauf gut bekannt.

Dies gilt weniger für die Fäulnisfieber, deren so verschiedene Bezeichnungen, Saprämie (Duncan), Resorptionsfieber, putride Intoxikation, Toxämie, schon darauf hindeuten, dass eine genaue Vorstellung und Verständigung über deren Wesen bis jetzt nicht erzielt ist.

Denn trotz den umfassenden bakteriologischen Untersuchungen Krönigs[1]) haben sie noch nicht eine genügende klinische, auf diesen bakteriologischen Untersuchungen fussende Beachtung gefunden, und das trotz ihres häufigen Vorkommens, machen sie doch 60% aller Fieberfälle aus.

Das klinische Bild des Fäulnisfiebers ist ein sehr mannigfaches; während der eine Fall schwere Symptome zeigt, und eine „septische" Infektion wenigstens momentan vortäuschen kann, ist der andere wiederum ganz leicht und objektiv nur durch genaue thermometrische Messung nachweisbar. Der Schritt vom Normalen zum Patho-

[1]) Krönig, Bakteriologie des weiblichen Genitalkanals, II. Leipzig, Georgi.

Digitized by Google

logischen ist ein kaum merklicher; die pathologischen Fälle sind nur verständlich und zu erklären durch Anlehnung an die normalen Verhältnisse; deshalb ist eine genaue Kenntnis des bakteriologischen Verhaltens in normalen Fällen dringend erforderlich.

Verschiedene Autoren haben in bekannten Arbeiten diesbezügliche Untersuchungen veröffentlicht. Aus denselben geht hervor, dass bei normalen Wöchnerinnen die Vagina immer keimhaltig, die Uterushöhle dagegen meistens oder fast immer keimfrei ist. Gestützt darauf wurde der wohl allgemein geltende Satz aufgestellt, dass die Uterushöhle im normalen Wochenbett keimfrei ist.

Kurz zusammengefasst, lauten die Ergebnisse der betreffenden Autoren folgendermassen:

Es fanden:

Döderlein[1])	bei	27	normal. Wöchnerinnen	3	mal	Keime,
Walthard[2])	„	20	„ „	7	„	„
v. Franqué[3])	„	10	„ „	2	„	„
Czermiewsky[4])	„	57	„ „	1	„	„
v. Ott[5])	„	9	„ „	0	„	„
Thommen[6])	„	7	„ „	3	„	„
Krönig[7])	„	63	„ „	13	„	„

In Prozenten ausgedrückt macht das ca. 15% keimhaltige Uruslochien bei normalen Wöchnerinnen, die sich allerdings auf die einzelnen Autoren ungleich verteilen, aber immerhin einen nicht zu verachtenden Bruchteil ausmachen. Trotzdem behielt der aufgestellte Satz von der Keimfreiheit des Uterus seine Gültigkeit. Über eigene Untersuchungen, die ich seither weitergeführt habe, habe ich kurz berichtet im Centralblatt für Gynaekol. 1898, Nr. 26. Ich habe dort ausgeführt, dass ich zu diesen Versuchen veranlasst wurde durch die Beobachtung der Wöchnerinnen beim Austritt am XI. und XII. Tag; in der grossen Mehrzahl der Fälle enthält hier der Uterus eine ziemlich reichliche Menge von Lochien, die bald rein blutig, häufiger bräunlich, zuweilen rein gelb aussehen und immer mit kleinen Fetzen vermischt sind, die sich bei der mikroskopischen

[1]) Döderlein, Archiv für Gynaek. Bd. 31.
[2]) Walthard, Archiv für Gynaek. Bd. 48.
[3]) v. Franqué, Zeitschrift f. Geburtshilfe u. Gynäk. Bd. 25.
[4]) Czermiewsky, Archiv f. Gynaek. Bd. 33.
[5]) v. Ott, Archiv f. Gynaek. Bd. 32.
[6]) Thommen, Archiv f. Gynaek. Bd. 36.
[7]) Krönig, l. c.

Digitized by Google

Untersuchung als Deciduafetzen erkennen lassen. Es kommt vor, dass bei Frauen, die ein völlig normales Puerperium durchgemacht haben, die Uteruslochien einen direkt fauligen Geruch darbieten. Das führte mich darauf, dieselben auf ihren Keimgehalt zu prüfen.

Ich ging dabei so vor, dass ich ein Verfahren für die Entnahme der Uteruslochien wählte, welches die möglichst sicheren Garantien bot, die Uteruslochien ohne Beimischung von Vaginal- oder Cervikalsekret zu bekommen; es entspricht ungefähr dem von Boije[1]) angegebenen Verfahren. Die Portio wurde zu diesem Zweck mit breiten Simonschen Specula eingestellt, die Muttermundslippen mit Kugelzangen gefasst und auseinandergezogen und nun der untere Teil des Cervikalkanals mit Sublimat desinfiziert und durch Abreiben mit Alkohol vom Sublimat möglichst befreit. — In den so frei daliegenden Cervix wird ein Glasröhrchen eingeführt, das vorher in Trockenhitze sterilisiert wurde und das einem leicht gekrümmten Glasspeculum ähnlich sieht; es ist 9 cm lang, 11 mm dick in der Lichtung und trägt an dem einen (unteren) Ende eine trichterförmige Erweiterung. Das Glasröhrchen ist länger als der Cervikalkanal; wenn es vollständig eingeführt wird, dringt daher das obere Ende durch den inneren Muttermund in die Uterushöhle. Das Passieren des Os int. lässt sich leicht dadurch kontrollieren, dass beim Durchführen durch denselben die Hand einen leichten Widerstand fühlt, nach dessen Überwindung die Spitze des Röhrchens in einem freien Hohlraum spielt; im gleichen Moment sieht man, dass in das bisher leer gebliebene Röhrchen ein Strom von Sekret einfliesst, das von verschiedener Beschaffenheit, meist mit Deciduafetzen vermischt ist. Erst jetzt wird ein zweites, dünneres und längeres Sondenröhrchen eingeführt und in dasselbe von dem Uterusinhalt die zur Untersuchung bestimmte Sekretmenge aspiriert; auf die Weise kann man mit ziemlicher Sicherheit annehmen, dass nur Uterussekret aspiriert wird. Die Spitze des Sondenröhrchens kommt überhaupt nur mit solchem in Berührung. — Diese Methode wurde bei allen Untersuchungen über die Lochien normaler Wöchnerinnen angewendet. —

Die nach dieser Methode gefundenen Resultate sind in der folgenden Tabelle niedergelegt.

Dieselbe umfasst 28 Wöchnerinnen, I und + Parae ohne Unterschied, die alle ein normales Wochenbett durchgemacht haben.

---

[1]) Boije, Zur Ätiologie und Natur der chronischen Endometritis. Berlin, Karger 1897.

Digitized by Google

Tabelle I.

I	II	III	IV	V	VI	VII
Nr.	Name	Wievielte Geburt	Alter	Makroskopischer Befund der Genitalien	Befund des Sekrets aus dem Uterus	Kulturergebnisse: A. Anaerobe Kultur	Kulturergebnisse: B. Aerobe Kultur
1.	G. . . .	III	32	Damm intakt; Vagina normal. Portio nicht belegt, klafft. Cervix leicht durchgängig. Corpus in Anteversion, über faustgross.	Menge mittel, rotbraun, flüssig, mit Deciduafetzen. Geruchlos. Deciduazellen, rote und weisse Blutkörperchen. Mikroben nicht nachweisbar.	In Bouillon in den Gönnerschen[1]) Röhrchen. † Aufkeimen am IV. Tag; vom V. Tag ab Geruch ganz leicht faulig. Vorwiegend Diplokokken, gross, immer einzeln, weder Rasen noch Ketten. Wenig kleine, kurze, gerade Stäbchen.	In Bouillon. † Aufkeimen am IV. Tag, mit Trübung, grosse, einzelstehende Diplokokken, geruchlos.
2.	O. . . .	I	21	Damm u. Vagina intakt. Portio gut aussehend. Cervix durchgängig. Corpus anteflektiert, über faustgross.	Menge mittel; Röhrchen erst bei Aspiration gefüllt. Rotbraun, geruchlos; Deciduazellen, rote und weisse Blutkörperchen, wenig Diplokokken.	In Bouillon, im Gönnerschen Röhrchen. † Aufkeimen am VI. Tag; schlanke, gerade Stäbchen, geruchlos.	Nichts gewachsen.
3.	A. . . .	I	24	Damm und Vagina intakt. Portio klaffend, gut aussehend. Cervix leicht durchgängig. Corpus gross, antevertiert, Höhle weit.	Sehr reichlich, leicht flüssig, rotbraun, geruchlos. Deciduazellen, rote und weisse Blutkörperchen. Wenig gerade, feine Stäbchen.	In Bouillon im Gönnerschen Röhrchen. † Aufkeimen am III. Tag, schwacher Geruch. Grosse, dicke Diplokokken; einzeln, nie in Gruppen oder Ketten. Wenig feine, gerade Stäbchen.	Nichts gewachsen.
4.	R. . . .	IV	28	Damm und Vagina intakt. Portio gut aussehend, Cervix leicht durchgängig. Corpus antevertiert, gross. Höhle weit.	Viel Sekret, das von selbst herausströmt beim Einführen des Cervikalspeculums. Braun, flüssig, mit weissen Fetzen. Deciduazellen, rote und weisse Blutkörperchen. Einzelne Diplokokken, abgerundete, feine, gebogene Stäbchen.	In Bouillon im Gönnerschen Röhrchen. † Aufkeimen am IV. Tag, geruchlos. Kleine, runde, einzelstehende Kokken, weder Rasen noch Ketten.	In Bouillon. † Aufkeimen am II. Tag, starke Trübung; kein Geruch. Diplokokken in unregelmässiger Anordnung. Einzelne Stäbchen.

[1]) Vide Centralbl. f. Gynaek. 1897, Nr. 24.

Digitized by Google

5.	W. . . .	I	21	Damm und Vagina intakt. Portio klafft. Cervix durchgängig. Corpus antevertiert, hart, über faustgross.	Reichlich, strömt von selbst in das Cervikalspeculum, rotbraun, geruchlos. Deciduazellen, rote und weisse Blutkörperchen, kurze, meist leicht gekrümmte, dünne Stäbchen.	In Bouillon im Gönnerschen Röhrchen. † Aufkeimen am IV. Tag, stinkt; ganz kleine, runde Kokken, meist einzeln, selten zu 2, keine Rasen.	In Bouillon. † Aufkeimen am II. Tag; grosse fette Diplokokken, zu 2 u. 4, nirgends in Ketten. Geruchlos.
6.	G. . . .	VIII	32	Damm und Vagina intakt. Portio gut aussehend. Cervix leicht durchgängig. Corpus gross, schlaff, antevertiert.	Sehr reichlich, rötlich, dünnflüssig; mit weissen Fetzen, geruchlos. — Strömt von selbst in das Röhrchen. Deciduazellen, rote und weisse Blutkörperchen. Grosse, isolierte Diplokokken, nirgends Ketten. Kleine, feine, gekrümmte Stäbchen.	In Bouillon, im Gönnerschen Röhrchen. † Wächst v. II. Tag ab, geruchlos. Diplokokken, von länglicher Form; einzelne Ketten bis 8 Glieder. In Traubenzuckerbouillon auswachsend zu Ketten bis 19 Glieder.	Nichts gewachsen.
7.	K. . . .	VII	33	Damm und Vagina intakt. Portio gut aussehend. Cervix durchgängig. Corpus gross, antevertiert.	Sehr reichlich, fast schwarz, leicht flüssig; strömt spontan in das Röhrchen, geruchlos. Deciduazellen in geringer Zahl. Rote und weisse Blutkörperchen. Keine Mikrobien.	In Bouillon, im Gönnerschen Röhrchen. † Wächst vom III. Tag ab. Stinkt. Ganz kleine, runde Diplokokken. Wenig kleine, leicht gebogene Stäbchen.	In Bouillon. † Wächst vom II. Tag ab. Geruchlos; grosse, dicke Diplokokken, immer einzeln, sehr zahlreich.
8.	H. . . .	I	31	Damm und Vagina intakt. Portio sieht gut aus. Cervix durchgängig. Corpus winklig anteflektiert. Cervikalspeculum kann eindringen nach Aufrichtung des Uterus.	Reichlich, braunrot, mit hellen Fetzen vermischt. — Strömt spontan ins Röhrchen. Geruchlos. Deciduazellen, rote und weisse Blutkörperchen. Keine Mikrob.	In Bouillon, im Gönnerschen Röhrchen. † Wächst vom II. Tag ab. Stäbchen von verschiedener Grösse; ganz kleine, kurze, und grössere, schlanke.	Nichts gewachsen.
9.	E. . . .	I	25	Damm per primam geheilt. Portio klafft. Cervix weit durchgängig. Corpus gross, anteflektiert.	Massenhaft dunkelbraunrotes Sekret, das spontan in das Röhrchen einschiesst. Geruchlos. Deciduazellen, rote und weisse Blutkörperchen. Grosse Diplokokken zu 2 u 3. Kleine, ganz runde Kokken. Vereinzelte feine, lange Stäbchen.	In Bouillon, im Gönnerschen Röhrchen. † Wächst vom V. Tag ab; vom VII. Tag ab faulig riechend. Nur Kokken: grosse plumpe zu 2; kleine in Diplo- und Tetraanordnung, einzelne in Kettchen bis 5 Glieder.	In Bouillon. Wächst am III. Tag; trüb, geruchlos. Diplokokken einzeln; wenig kleine Stäbchen.

Digitized by Google

I	II	III	IV	V	VI	VII
Nr.	Name	Wievielte Geburt	Alter	Makroskopischer Befund der Genitalien	Befund des Sekrets aus dem Uterus	Kulturergebnisse: A. Anaerobe Kultur	Kulturergebnisse: B. Aerobe Kultur
10.	Gr. . . .	X	40	Damm und Vagina intakt. Portio klaffend, Cervix durchgängig. Corpus anteflektiert, mit weiter Höhle.	Reichlich, graubraun, mit weisslichen Fetzen; fliesst spontan in das Röhrchen ein. Deciduazellen, rote und weisse Blutkörperchen. Keine Mikrobien.	Nichts gewachsen.	Nichts gewachsen.
11.	K.	IV	33	Damm und Vagina intakt. Portio sieht gut aus. Cervix durchgängig. Corpus ante flektiert; weit.	Sehr reichlich. Braunrot, geruchlos. Wenig Deciduazellen; einige Blutkörperchen. Einzelne Diplokokken. Feine, schlanke Stäbchen.	In Bouillon im Gönnerschen Röhrchen. † Wächst vom II. Tage ab. Vom IV. Tage ab stark stinkend, wie Fussschweiss. Stäbchen, kurz, dick, zuweilen in Ketten, meist einzeln. Vereinzelte Diplokokken. Agarplatten werden die kleinen Kokken von den grösseren i. kürzester Zeit überwuchert, so dass eine Trennung der beiden Arten nicht gelingt.	In Bouillon. † Wächst vom II. Tage ab. Vom V. Tage an stinkend, wie Ozäna. Nur Kokken. Grössere Diplokokken in Rasen. Ganz kleine, runde Kokken, die sich weniger gut färben als die grösseren. Auf
12.	Pf.	II	26	Damm und Vagina intakt. Portio gut aussehend. Corpus stark anteflektiert, Höhle nicht sehr weit.	Mässig viel braunrot. Sekret, das spontan in das Röhrchen einfliesst. Wenig Deciduazellen, rote u. weisse Blutkörperchen, keine Mikrobien.	Nichts gewachsen.	Nichts gewachsen.
13.	St. . . .	I	28	Damm und Vagina intakt. Portio sieht gut aus. Cervix durchgängig. Corpus antevertiert, Höhle weit.	Massenhaft braunrotes, geruchloses Sekret. Beim Einführen des Cervikalspeculum spritzt es förmlich heraus. Blutkörperchen, keine Mikrobien.	In Bouillon im Gönnerschen Röhrchen. † Wächst vom IV. Tage ab. Geruchlos. Massenhaft Keime. Kokken in Ketten zu 5, 7, 9 Gliedern. Die einzelnen Glieder etwas zugespitzt, länglich. Wenig ganz kurze Stäbchen.	In Bouillon. † Wächst vom II. Tage an. Diplokokken von verschiedener Grösse, immer einzeln. Verschiedene Stäbchen.

Digitized by Google

14.	Sch. . .	I	40	Schnitte durch	Deciduastücke.		
15.	W. . . .	II	39	Damm und Vagina intakt. Cervix durchgängig. Portio sieht gut aus. Corpus antevertiert, stark faustgross.	Reichlich, braun, mit weissen Fetzen, geruchlos, strömt spontan ins Röhrchen. Deciduazellen, rote und weisse Blutkörperchen. Vereinzelte Diplokokken.	In Bouillon im Gönnerschen Röhrchen. † Wächst vom III. Tage ab, geruchlos. Runde Kokken, isoliert, wenig zahlreich.	In Bouillon. † Wächst vom IV. Tage an, geruchlos, trüb. Kleine, abgerundete plumpe Stäbchen. Diplokokken in Häufchen (auf Agar wachsen sie wie Staphylococcus albus).
16.	Sch. . .	II	23	Damm und Vagina intakt. Portio gut aussehend. Cervix durchgängig. Corpus winklig anteflektiert, faustgross.	Reichlich, mit Blutgerinseln vermischt. — Deciduafetzen, Deciduazellen, Blutkörperchen. Keine Mikrobien.	In Bouillon, im Gönnerschen Röhrchen. † Kleine runde Kokken, ohne Geruch.	Nichts gewachsen.
17.	T. . . .	III	27	Damm und Vagina intakt. Cervix durchgängig, Corpus winklig anteflektiert, kuglig, über faustgross, mit weiter Höhle.	Massenhaft, graubraun, mit Deciduafetzen und Blutgerinseln vermischt. Deciduazellen, rote und weisse Blutkörperchen. Diplokokken, feine Stäbchen.	In Bouillon, im Gönnerschen Röhrchen. † Wächst vom II. Tag ab. Viel Kokken zum Teil einzeln, zum Teil in Ketten bis 11 Glieder, starker Fäulnisgeruch.	In Bouillon. † Vom III. Tag an diffus trüb. Massenhaft Diplokokken; auf Agar abgeimpft als Staphylococcus albus anzusprechen.
18.	S. . . .	II	32	Damm und Vagina intakt. Portio gut aussehend. Cervix durchgängig, Corpus breit, kuglig, über faustgross, antevertiert.	Sehr viel, bräunlich, flüssig mit viel weisslichen Fetzen. Spontan ausströmend beim Einführen des Cervikalspeculums. Kleine runde Kokken in spärlicher Menge.	In Bouillon, im Gönnerschen Röhrchen. † Wachstum vom III. Tag ab. Kleine Kokken, in Häufchen beisammen. Schwache Gasentwickelung. Fäulnisgeruch.	Nichts gewachsen.
19.	F. . . .	II	22	Damm und Vagina intakt. Cervix durchgängig, Corpus winklig anteflektiert, kaum faustgross.	Mittelviel, braun, flüssig, mit viel weisslichen Fetzen vermischt. Deciduazellen, rote und weisse Blutkörperchen. Wenig Diplokokken, einzelne feine Stäbchen.	In Bouillon, im Gönnerschen Röhrchen. †. Wächst vom III. Tag ab. Kleine Kokken, in Trauben angeordnet. Gasentwickelung, Fäulnisgeruch.	In Bouillon. † Wächst vom IV. Tag ab, diffuse Trübung mit wenig Bodensatz. Dicke runde Kokken zu 4 und 5 beisammen; nirgends in Ketten. Einzelne feine Stäbchen.

Digitized by Google

I	II	III	IV	V	VI	VII
Nr.	Name	Wievielte Geburt	Alter	Makroskopischer Befund der Genitalien	Befund des Sekrets aus dem Uterus	Kulturergebnisse: A. Anaerobe Kultur	B. Aerobe Kultur
10.	Gr. . . .	X	40	Damm und Vagina intakt. Portio klaffend, Cervix durchgängig. Corpus anteflektiert, mit weiter Höhle.	Reichlich, graubraun, mit weisslichen Fetzen; fliesst spontan in das Röhrchen ein. Deciduazellen, rote und weisse Blutkörperchen. Keine Mikrobien.	Nichts gewachsen.	Nichts gewachsen.
11.	K.	IV	33	Damm und Vagina intakt. Portio sieht gut aus. Cervix durchgängig. Corpus ante flektiert; weit.	Sehr reichlich. Braunrot, geruchlos. Wenig Deciduazellen; einige Blutkörperchen. Einzelne Diplokokken. Feine, schlanke Stäbchen.	In Bouillon im Gönnerschen Röhrchen. † Wächst vom II. Tage ab. Vom IV. Tage ab stark stinkend, wie Fussschweiss. Stäbchen, kurz, dick, zuweilen in Ketten, meist einzeln. Vereinzelte Diplokokken.	In Bouillon. † Wächst vom II. Tage ab. Vom V. Tage an stinkend, wie Ozäna. Nur Kokken. Grössere Diplokokken in Rasen. Ganz kleine, runde Kokken, die sich weniger gut färben als die grösseren. Auf Agarplatten werden die kleinen Kokken von den grösseren i. kürzester Zeit überwuchert, so dass eine Trennung der beiden Arten nicht gelingt.
12.	Pf. . . .	II	26	Damm und Vagina intakt. Portio gut aussehend. Corpus stark anteflektiert, Höhle nicht sehr weit.	Mässig viel braunrot. Sekret, das spontan in das Röhrchen einfliesst. Wenig Deciduazellen, rote u. weisse Blutkörperchen, keine Mikrobien.	Nichts gewachsen.	Nichts gewachsen.
13.	St. . . .	I	28	Damm und Vagina intakt. Portio sieht gut aus. Cervix durchgängig. Corpus antevertiert, Höhle weit.	Massenhaft braunrotes, geruchloses Sekret. Beim Einführen des Cervikalspeculum spritzt es förmlich heraus. Blutkörperchen, keine Mikrobien.	In Bouillon im Gönnerschen Röhrchen. † Wächst vom IV. Tage ab. Geruchlos. Massenhaft Keime. Kokken in Ketten zu 5, 7, 9 Gliedern. Die einzelnen Glieder etwas zugespitzt, länglich. Wenig ganz kurze Stäbchen.	In Bouillon. † Wächst vom II. Tage an. Diplokokken von verschiedener Grösse, immer einzeln. Verschiedene Stäbchen.

Digitized by Google

14.	Sch. . .	I	40	Schnitte durch	Deciduastücke.		
15.	W. . . .	II	39	Damm und Vagina intakt. Cervix durchgängig. Portio sieht gut aus. Corpus antevertiert, stark faustgross.	Reichlich, braun, mit weissen Fetzen, geruchlos, strömt spontan ins Röhrchen. Deciduazellen, rote und weisse Blutkörperchen. Vereinzelte Diplokokken.	In Bouillon im Gönnerschen Röhrchen. † Wächst vom III. Tage ab, geruchlos. Runde Kokken, isoliert, wenig zahlreich.	In Bouillon. † Wächst vom IV. Tage an, geruchlos, trüb. Kleine, abgerundete plumpe Stäbchen. Diplokokken in Häufchen (auf Agar wachsen sie wie Staphylococcus albus).
16.	Sch. . .	II	23	Damm und Vagina intakt. Portio gut aussehend. Cervix durchgängig. Corpus winklig anteflektiert, faustgross.	Reichlich, mit Blutgerinseln vermischt. — Deciduafetzen, Deciduazellen, Blutkörperchen. Keine Mikrobien.	In Bouillon, im Gönnerschen Röhrchen. † Kleine runde Kokken, ohne Geruch.	Nichts gewachsen.
17.	T. . . .	III	27	Damm und Vagina intakt. Cervix durchgängig, Corpus winklig anteflektiert, kuglig, über faustgross, mit weiter Höhle.	Massenhaft, graubraun, mit Deciduafetzen und Blutgerinseln vermischt. Deciduazellen, rote und weisse Blutkörperchen. Diplokokken, feine Stäbchen.	In Bouillon, im Gönnerschen Röhrchen. † Wächst vom II. Tag ab. Viel Kokken zum Teil einzeln, zum Teil in Ketten bis 11 Glieder, starker Fäulnisgeruch.	In Bouillon. † Vom III. Tag an diffus trüb. Massenhaft Diplokokken; auf Agar abgeimpft als Staphylococcus albus anzusprechen.
18.	S. . . .	II	32	Damm und Vagina intakt. Portio gut aussehend. Cervix durchgängig, Corpus breit, kuglig, über faustgross, antevertiert.	Sehr viel, bräunlich, flüssig mit viel weisslichen Fetzen. Spontan ausströmend beim Einführen des Cervikalspeculums. Kleine runde Kokken in spärlicher Menge.	In Bouillon, im Gönnerschen Röhrchen. † Wachstum vom III. Tag ab. Kleine Kokken, in Häufchen beisammen. Schwache Gasentwickelung. Fäulnisgeruch.	Nichts gewachsen.
19.	F. . . .	II	22	Damm und Vagina intakt. Cervix durchgängig, Corpus winklig anteflektiert, kaum faustgross.	Mittelviel, braun, flüssig, mit viel weisslichen Fetzen vermischt. Deciduazellen, rote und weisse Blutkörperchen. Wenig Diplokokken, einzelne feine Stäbchen.	In Bouillon, im Gönnerschen Röhrchen. †. Wächst vom III. Tag ab. Kleine Kokken, in Trauben angeordnet. Gasentwickelung, Fäulnisgeruch.	In Bouillon. † Wächst vom IV. Tag ab, diffuse Trübung mit wenig Bodensatz. Dicke runde Kokken zu 4 und 5 beisammen; nirgends in Ketten. Einzelne feine Stäbchen.

Digitized by Google

I	II	III	IV	V	VI	VII
Nr	Name	Wievielte Geburt	Alter	Makroskopischer Befund der Genitalien	Befund des Sekrets aus dem Uterus	Kulturergebnisse: A. Anaerobe Kultur	Kulturergebnisse: B. Aerobe Kultur
20.	B. . . .	III	26	Damm und Vagina intakt. Cervix durchgängig, Corpus antevertiert, kaum faustgross.	Reichlich, braun mit weissen Fetzen vermischt. Deciduazellen, rote und weisse Blutkörperchen. Diplokokken einzeln und in Gruppen zu 8—10.	In Bouillon, im Gönnerschen Röhrchen. † Wächst vom II. Tag an. Grosse Kokken in Haufen, daneben Kettenkokken; Ketten bis 15 Glieder, auf Serumagar züchtbar, in Stich- und Strichkultur.	In Bouillon. Wächst vom II. Tag an. Grosse, isolierte Kokken.
21.	P. . . .	II	32	Damm und Vagina intakt. Cervix durchgängig, Corpus antevertiert, faustgross.	Spärlich, rötlich mit Deciduafetzen. Deciduazellen, rote und weisse Blutkörperchen. Keine Mikrobien.	Nicht kultiviert.	In Bouillon †. Vom IV. Tag ab deutliche Trübung mit fauligem Geruch. Kleine, runde, einzelstehende Kokken.
22.	G. . . .	I	23	Damm und Vagina intakt. Cervix durchgängig. Corpus antevertiert, faustgross.	Reichlich, bräun, dünnflüssig, mit weissl. Fetzen, geruchlos. Deciduazellen, rote und weisse Blutkörperchen. Kleine runde Kokken in Häufchen, grössere isolierte Diplokokken. Stäbchen in 2 Varietäten: lange, schlanke, + für Gramm; kurze, abgerundete — für Gramm.	In Bouillon — Nichts gewachsen. 2 Stäbchenarten: aerob auf Agarplatten züchtbar. Die Kokken wachsen nur in Bouillon weiter, gemischt mit den Stäbchen; in der aeroben Agarkultur nicht nachweisbar.	Bouillon. †. Vom II. Tag ab trüb mit starkem Fäulnisgeruch. — Kl. runde Kokken in Häufchen.
23.	V. . . .	II	19	Damm und Vagina intakt. Cervix leicht durchgängig. Corpus antevertiert, stark faustgross.	Sehr reichlich, braunrot, mit Deciduafetzen. Deciduazellen, rote und weisse Blutkörperchen. Mikrobien nicht nachweisbar.	Nicht kultiviert.	In Bouillon — nichts aufgegangen.
24.	H. . . .	I	22	Damm und Vagina intakt. Cervix durchgängig. Corpus antevertiert, stark faustgross	Reichlich, bräunlich-rot; wenig Deciduafetzen. Deciduazellen, rote und weisse Blutkörperchen. Isolierte Diplokokken, weder Rasen noch Ketten.	Nicht kultiviert.	In Bouillon — nichts aufgegangen.

Digitized by Google

25.	R. . . .	IV	25	Damm und Vagina intakt. Cervix durchgängig. Corpus antevertiert, faustgross.	Reichlich, braungelb, mit viel Deciduafetzen. Deciduazellen, rote und weisse Blutkörperchen Kl. runde Kokken.	In Bouillon im Gönnerschen Röhrchen. † Wächst vom dritten Tag an. Kl. runde Kokken. Starker Fäulnisgeruch.	In Bouillon — nichts aufgegangen.
26.	V. . . .	I	23	Damm und Vagina intakt. Cervix durchgängig. Corpus antevertiert, faustgross.	Mittel, braunrot, mit Deciduafetzen. Deciduazellen, rote und weisse Blutkörperchen. Keine Mikrobien.	In Bouillon — nichts gewachsen.	Bouillon † Vom III. Tag an trüb, mit schwachem Bodensatz. Runde, mittelgr. Kokken, isoliert.
27.	Sch. . .	I	20	Damm und Vagina intakt. Cervix durchgängig. Corpus winkelig antevertiert, faustgross. Höhle weit.	Viel Sekret, braun gelb, mit wenig Fetzen. Deciduazellen, rote und weisse Blutkörperchen. Keine Mikrobien.	Nicht kultiviert.	In Bouillon †. Vom III. Tag an allgemein getrübt, Fäulnisgeruch. Diplokokken, einzeln und in Häufchen. Kurze, abgerundete Stäbchen.
28.	D. . . .	II	24	Damm und Vagina intakt. Cervix durchgängig. Corpus antevertiert, faustgross.	Sehr reichlich; braungelb, mit Deciduafetzen. Deciduazellen, rote und weisse Blutkörperchen. Diplokokken in reichlicher Zahl, von mittlerer Grösse, nur isoliert.	In Bouillon — nichts gewachsen.	In Bouillon — nichts gewachsen.

Digitized by Google

Die Resultate der Untersuchungen sind kurz folgende:

24 mal unter 28 normalen Wöchnerinnen, d. h. in 85 % der Fälle, wurde das aus der Uterushöhle direkt entnommene Sekret keimhaltig gefunden. Immer fanden sich mehrere Keimarten gemischt vor; ich habe es unterlassen, dieselben in allen Fällen zu isolieren und rein zu züchten; ich kann daher eine Klassifikation derselben nicht geben; ausser einer Anzahl von Keimen, die sich auf einfache Weise, durch die gewöhnlichen Plattenverfahren agnoszieren lassen, spec. die Staphylokokken und die Streptokokken, fanden sich solche, die nur anaerob wachsen, und von denen einige typische Fäulnis des Nährbodens hervorrufen; die einen davon sind kleine, runde Kokken, die streng anaerob sind, die andern kleine Stäbchen, die ebenfalls in anaerober Kultur dem Nährboden einen intensiven Geruch verleihen, der am ehesten erinnert an den Geruch von Fussschweiss. Ähnliche Keime fand ich in den Uteruslochien fiebernder Wöchnerinnen, mit stark übelriechendem Wochenfluss. — Es ist möglich, dass die von mir reingezüchteten kleinen, runden Kokken identisch sind mit denen von Krönig[1]) bei putrider Zersetzung des Uterusinhalts gefundenen.

Mehrmals fand ich in den Kulturen deutliche Gasentwickelung mit Fäulnisgeruch.

5 mal fanden sich Kettenkokken. — Hieher zähle ich von vornherein nur die Fälle, wo sich im Deckglaspräparat einer Kultur zahlreiche Kettchen vorfanden, die mindestens 5 bis 7 Glieder aufwiesen. Dies auffallend häufige Vorkommen dieser Art von Keimen bei vollständigem Fehlen von irgend welchen krankhaften Symptomen ist frappant und berechtigt die Frage, ob diese Streptokokken identisch sind mit den pathogenen, dem Streptococcus pyogenes, wie wir ihn finden bei Puerperalfieber und andern schweren septischen Prozessen. Ist es bloss ein Unterschied der Virulenz bei ein und derselben Gattung oder ist es ein anderer Mikroorganismus, der mit dem pyogenen nur die Art der Wachstumsrichtung gemeinsam hat?

Ich habe von 2 Fällen Reinkulturen von Streptokokken erhalten können, durch Züchtung in Bouillon und Trennung durch das Plattenverfahren; die Versuche bringen mich zur Ansicht, dass meine Streptokokken mit dem Streptococcus pyogenes nicht identisch sind; Krönig kam zu ähnlichem Resultat.

---

[1]) l. c. p. 86.

Digitized by Google

Ich möchte das Koblank[1]) gegenüber betonen, der speciell hervorhebt, dass alle scheinbar wichtigen Unterschiede in biologischer und morphologischer Beziehung nicht genügend sind, um bestimmte Streptokokkenarten von einander zu unterscheiden. —

Zum Studium der Frage ging ich so vor, dass ich jeweilen 2 Serien von Parallelkulturen anlegte; die eine Serie der Kulturen besteht aus sicher pathogenen Streptokokken (dieselben wurden als Reinkultur aus einem Uterus gewonnen, dessen Trägerin in wenigen Tagen an Puerperalfieber zu Grunde ging).

Die II. Serie ist diejenige der Streptokokken, ebenfalls aus der Uterushöhle, von Frauen, die ein ganz normales Wochenbett durchgemacht haben.

Von beiden wurden aus Bouillonreinkulturen verschiedene feste Nährböden beschickt und sowohl auf ihr kulturelles als ihr mikroskopisches Verhalten geprüft.

Schon das mikroskopische Bild der Streptokokken, wie man es bei Ausstrich des keimhaltigen Sekretes erhält, weist gewisse Differenzen auf, und diese Charaktere bleiben erhalten durch die ganze Serie der Kulturen, durch ungezählte Generationen; meine Reinkulturen wurden gewonnen, die ersten Ende Dezember 1898, die anderen Mitte Januar 1899, die septischen ebenfalls Ende Dezember 1898; vergleiche ich Deckglaspräparate der nicht pathogenen, die ich in den letzten Tagen aus Bouillonkulturen gewann, mit solchen von vor 4 Monaten, so sind sie sich absolut gleich geblieben, zeigen dieselben Eigentümlichkeiten und gegenüber den pathogenen Streptokokken dieselben Unterscheidungsmerkmale.

Die nicht pathogenen fallen durch ihre Grösse und durch ihre Form auf. Wenn auch in einer Kultur nicht alle Exemplare gleich gross sind, so findet man sie doch durchschnittlich grösser als die pathogenen, massiger, weniger zart; sie sind immer als Diplokokken angeordnet; die einzelnen Glieder haben aber ausser der Grösse noch eine abweichende Form, indem sie statt rund mehr länglich, an den Enden leicht zugespitzt sind, sodass sie, wenn dieses Merkmal stark ausgeprägt ist, mehr einem plumpen Stäbchen als einem Kugelcoccus ähnlich sehen; dieselbe Form behalten sie in den Agar- und Gelatinekulturen bei. — Die Ketten sind ebenfalls plumper, schwerer als die der pyogenen. Wenn man auch durch mehrfache Züchtung in Zuckerbouillon sie bis zu ziemlicher Länge auswachsen

[1]) Zeitschrift für Geburtsh. u. Gynaek. Bd. XL.

Digitized by Google

sehen kann (ich zählte bis 30 Glieder), so stehen sie doch in dieser Hinsicht hinter den pyogenen wesentlich zurück; gleichaltrige Kulturen der nicht pathogenen bilden weniger lange Ketten als die pyogenen und auch bei fortgesetzter Bouillonzüchtung lässt sich die Länge derselben nicht in infinitum steigern; Ketten von 30 bis 40 Gliedern gehören zu den längsten, während ja wie bekannt die pyogenen solche von 100 Gliedern leicht bilden können.

Ich will der Übersichtlichkeit halber die Kulturen der beiden Kokkenarten parallel anführen und die jeweiligen Differenzen kurz skizzieren.

Pathogene Streptokokken.	**Nicht pathogene Streptokokken.**
Gew. Fleischwasserbouillon:	
Bleibt hell; die Mikroben setzen sich als Flocken zu Boden; nach Aufwirbeln derselben ist die Bouillon in kurzer Zeit wieder klar.	Trüb, diffus. Trübung schwach, bleibt konstant; dazu sandiger Bodensatz, der aufwirbelt beim Schütteln, sich nach einigen Stunden aber wieder zu Boden senkt. An den Wänden häufig kleine Flöckchen anhaftend, die sich bei Berührung des Glases leicht zu Boden senken.
Zuckerbouillon:	
Bleibt hell; Bodensatz schwach, Wachstum weniger intensiv als in gewöhnlicher Bouillon.	Trüb, nach 24 Stunden; dazu Bodensatz von feiner, sandiger Konsistenz, und Flocken längs der Wand. Von Tag zu Tag wird die Bouillon heller, die Flocken längs der Wand dicker, deutlicher; spontan senken sie sich nicht zu Boden; zu diesem Zeitpunkt ist die Kultur an diesem Merkmal von der Parallelkultur Serie I zu erkennen. Das Wachstum ist viel üppiger und reichlicher als in gewöhnlicher Bouillon, die Ketten erreichen hier ihre grösste Länge, 30 und mehr Glieder.

Digitized by Google

Peptonagar:

Kleine, zarte, graue, runde Kolonien, die nicht oder nur scheinbar konfluieren und ganz langsam durch Vorschieben isolierter Kolonien sich auf dem Nährboden ausbreiten.

Nach 24 Stunden Wachstum schwach, kaum mehr als die Keime aus Serie I; von da ab aber stärkere Entwickelung.

Grauweisse, ziemlich feste, glänzende Kolonien, noch etwas durchscheinend; klein, rund, mit glattem Rand; an einzelnen Stellen besonders gegen den Rand des Ausstriches hin konfluieren sie teilweise zu unregelmässig geformten, wellig geränderten Komplexen, die aber nirgends wirkliche Rasen bilden, sondern sich deutlich darstellen als entstanden durch das zufällige Verschmelzen naheliegender Kolonien; diese Verschmelzung der Kolonien dehnt sich nicht über den ganzen Ausstrich aus, sondern die meisten Kolonien bleiben isoliert auch nach langem Wachstum.

Serumagar:

Die Wachstumseigentümlichkeiten lassen sich hier nur schwer studieren, da durch die Bildung von ziemlich reichlichem Kondenswasser die einzelnen Kolonien aufgeschwemmt werden. Nur soviel lässt sich eruieren, dass auch hier die Kokken der Serie II ein stärkeres Wachstum zeigen mit ähnlichem Charakter wie auf gew. Agar.

Gelatine (ohne Zucker):

Schief erstarrte Röhrchen.

Isolierte, feine, durchscheinende Kolonien von runder Form, am Rande des Ausstriches grösser als im Centrum, nirgends konfluierend, glatter Rand. Nicht verflüssigend.

Strichkultur bei Zimmertemperatur.

Makroskopisch aussehend wie ein ganz zarter Rasen von körniger Beschaffenheit; in toto etwas massiger als die entsprechenden Kolonien von Serie I. Unter der Lupe ist der Rasen gebildet durch zahllose kleine runde Kolonien, die sich mit ihren Rändern berühren, aber nicht kon-

Digitized by Google

fluieren, sondern ihre Kontur behalten. Das Wachstum ist am Rande stärker als im Centrum des Ausstriches; am Rande entstehen durch Zusammenrücken und teilweiser Verschmelzung mehrerer Kolonien Komplexe von unbestimmter Form mit welligem Rand, der nach aussen scharf abfällt.

Flüssige Gelatine:

Im Röhrchen erstarrt. Flüssig geimpft.

Die ganze Masse der Gelatine ist klar; der einen Wand des Glases entlang, von der Oberfläche bis auf den Boden gleichmässig verteilt, zieht sich eine Zone von feinen durchsichtigen Flocken, die ein ganz zartes Gebilde zeigen. Bodensatz nicht vorhanden.

Keine Verflüssigung.

Gelatine scheinbar trüb, mit Bodensatz; bei näherer Betrachtung, besonders bei Lupenvergrösserung, löst sich die Trübung auf in eine Suspension von zahllosen kleinen, runden, hellen, grauweissen Kolonien.

Der Bodensatz bei Lupenvergrösserung scheint körnig, der Rand ist wellig.

Keine Verflüssigung.

Bei mehrfach verdünnten Gelatineplatten kommt dasselbe Verhalten in anderer Weise deutlich zum Ausdruck.

Gelatine mit Zusatz von 3 % Traubenzucker.

Isolierte, feine, durchscheinende Kolonien von verschiedener Grösse, die kleinen ganz rund, glattrandig, die grösseren wellig; grauweiss, äusserst zart, fast durchsichtig; Wachstum weniger intensiv, als auf der gewöhnlichen Gelatine.

Grauweisser Rasen von körnigem Aussehen; bei Lupenvergrösserung löst sich der Rasen auf in kleine runde Kolonien, die sich berühren, aber ihre runde Form beibehalten. Der Rand des Ausstriches ist wulstig erhöht und gebildet durch Konglomerate von Kolonien, die zu unregelmässig geformten Gebilden mit welligem Rand verschmelzen; nach aussen fällt der Rand scharf ab.

Ausserhalb des Ausstriches finden sich einzelne versprengte runde Ko-

Digitized by Google

lonien; die kleineren zeigen dunkles Centrum und hellen Rand, die grösseren helles Centrum und dunklen, etwas wulstigen Rand. Ihre Farbe ist ebenfalls grauweiss, leicht durchscheinend. Verflüssigung ist nirgends zu konstatieren.

Gerade wie für den Streptococcus pyogenes, so gilt auch für den andern, der Serie II, dass im Deckglaspräparat schöne ausgedehnte Kettenbildung nur in den Bouillonkulturen nachzuweisen ist, die Präparate von Kulturen aus festen Nährboden zeigen mehr rasenförmige Anordnung der Glieder; die Kettenbildung tritt nur hervor am Rand der Rasen, wo man häufig kleinere und grössere Ausläufer in Kettenform sehen kann; die Kettenbildung tritt aber wieder deutlich in die Erscheinung, sobald von den festen auf flüssige Nährboden überimpft wird.

Bemerkenswert ist, dass die Streptokokken II mit Ausnahme eines Falls nur bei anaerober Züchtung angingen; sie scheinen, in der Form wie sie bei der Lebenden angetroffen werden, vorzugsweise anaerob zu leben und erst nach und nach sich an die aeroben Wachstumsverhältnisse zu gewöhnen; damit im Zusammenhang steht vielleicht auch der Umstand, dass, wie aus der Tabelle hervorgeht, sie die Nährboden mit Zuckergehalt bevorzugen im Gegensatz zu den pyogenen Streptokokken, welche auf den zuckerfreien Nährboden ein reichlicheres Wachstum zeigten. Es lässt mich dieser Umstand auch die Möglichkeit ins Auge fassen, dass die Strept. II verwandt, wenn nicht identisch sind mit den von Walthard[1]) beschriebenen; die der Arbeit Walth. beigegebenen photographischen Abbildungen gestatten einen sichern Vergleich nicht zu ziehen, leider konnten auch keine Originalpräparate beigebracht werden, die uns hätten Aufschluss geben können; immerhin spricht nichts gegen diese Annahme. —

Die durchgehenden Differenzen beider Kokkenarten, welche sich unverändert während 5 Monaten erhalten, nachdem in der verschiedensten Weise hin- und hergeimpft wurde, spricht dafür, dass es sich um 2 verschiedene Kokkenarten handelt. Ob wir den einen, nicht pathogenen nun identifizieren sollen mit dem sog. Streptococcus brevis von v. Lingelsheim[2]), mit dem er gewisse Analogien darbietet, ist

[1]) Archiv f. Gynaek. 48.

[2]) Zeitschrift für Hygiene u. Infektionskrankh. 1891, Bd. 10.

Digitized by Google

irrelevant; thatsächlich haben wir 2 Arten von Keimen vor uns, die sich nicht ineinander überführen lassen, von denen der eine einer septischen Erkrankung entstammt und auf die Maus überimpft wieder Sepsis verursacht, von denen der andere einem Gemisch von Keimen entstammt, die auf einer heilenden Wunde vegetieren ohne Belästigung des Wirtes und der, überimpft auf die Maus, auch hier keine krankhaften Erscheinungen hervorruft, doch durchgreifende Unterschiede genug, um von 2 Arten sprechen zu dürfen. — Überzeugt von der Innocuität dieser Kokkenart habe ich an mir selbst eine Impfung vorgenommen; ich injizierte 1cm³ einer 2 Tage alten Bouillonkultur unter die Haut des Vorderarmes; ausser ganz geringer Schmerzhaftigkeit während einiger Stunden entstand keine Reaktion. Das aus derselben Kultur hergestellte Deckglaspräparat zeigte zahllose Ketten. Ich fasse den beschriebenen Streptococcus auf als einen nicht pathogenen, saprophytischen, mit Vorliebe anaerob wachsenden Keim, der in dieselbe Klasse gehört wie alle die verschiedenen saprophytischen Keime, die man im Genitaltractus nachweisen kann und die hier symptomlos vegetieren; ich halte nicht für möglich, dass derselbe Sepsis bei seinem Wirt hervorrufen kann und muss daher auch die Möglichkeit einer Selbstinfektion von der Hand weisen, sofern sie auf die Anwesenheit dieses Keimes abstellt. Wieweit letzteres der Fall ist von seiten der Autoren, die sich mit dieser Frage beschäftigten, lässt sich nicht entscheiden; es ist aber zum mindesten wahrscheinlich, dass die beiden Keimarten, der nicht pathogene und der pathogene in den Arbeiten über den Keimgehalt der normalen Vagina verwechselt und zusammengeworfen werden. Wenn dem so ist, so verliert die ganze Streitfrage über die An- und Abwesenheit und die klinische Bedeutung der Streptokokken in der Vagina Schwangerer und Kreissender ihre Basis und kann erst zu Ende geführt werden, wenn eine Einigung über diesen einen ersten und wichtigsten Punkt erzielt ist und zwar so, dass für jeden einzelnen Fall die kulturelle Identifizierung des Mikroorganismus im einen oder anderen Sinn gelungen ist.

Die Frage über die Herkunft dieser, wenn man sie so nennen darf, saprophytischen Streptokokken ist sehr schwer zu beantworten, was um so mehr zu bedauern ist, als gerade dadurch ein wesentlicher Punkt zur Aufklärung derselben wegfällt; allerdings kann man zuweilen, wie Bumm schon hervorgehoben hat, Streptokokken im Urin nachweisen, der sauer reagiert und keine Zeichen von Cystitis darbietet; nie ist es mir aber gelungen, den Streptococcus daraus rein zu

Digitized by Google

züchten; sollte sich die Sache aber bewahrheiten, sollten sich in normalem Urin dieselben Streptokokken vorfinden, die ich oben namhaft gemacht habe, so wäre für das Verständnis der ganzen Frage ein grosser Schritt vorwärts gethan und der zunächst etwas abnorm erscheinende Streptokokkenbefund in normalem Lochialsekret genügend erklärt.

Whitridge Williams[1]) geht zu weit, wenn er sagt dass der Streptokokkenbefund bei Vaginaluntersuchungen immer auf Versuchsfehlern beruhe, indem ein positiver Streptokokkenbefund nur von einer Verunreinigung des Sekretes der Vagina mit solchem von den äusseren Genitalien, wo die Streptokokken am häufigsten vorkommen, herrühren soll.

Bei meiner Art der Sekretentnahme habe ich immer genau darauf geachtet, die äusseren Genitalien ganz zu eliminieren; die von mir aus der Uterushöhle gezüchteten Keime waren schon vorher darin und wurden nicht erst durch die Entnahme des Sekrets in dieselbe eingeschleppt. Dafür spricht schon in überzeugender Weise, dass ich dieselben Keime wie im Sondenröhrchen auf kleinen Deciduabröckeln vorfand. Ich habe solche Stückchen, die ich der Placentarstelle entnommen hatte, Fall 14 der Tabelle, gehärtet, geschnitten und nach Gram gefärbt.

Die Schnitte bestehen aus Deciduagewebe, an welchem an einzelnen Stellen noch kleine Bruchstücke von Chorionhaftzotten hängen. Der freie Rand ist gebildet durch eine Schicht von nekrotischem Deciduagewebe, das von roten und weissen Blutkörperchen durchsetzt ist.

Die Mikrobien sitzen bloss an der freien Oberfläche des Schnittes; es sind hauptsächlich Diplokokken und einzelne, kleine Stäbchen mit runden Enden. Sie sind ziemlich spärlich vorhanden, jeweilen zu kleinen Häufchen vereinigt, nicht in einem kontinuierlichen Saum. Sie liegen nur in der nekrotischen Randzone; die tiefen Schichten sind, ebenso wie die Blut- und Lymphgefässe völlig frei davon. Das Bild ist auffallend ähnlich mit demjenigen einer Endometritis putrida, wie man sie etwa an ausgekratzten Gewebsteilchen nachweisen kann.

Durch diese Präparate ist der Nachweis erbracht, dass die Uterushöhle sicher Keime enthalten kann; andererseits bestätigen sie

[1]) The cause of the conflicting statements concerning the bacterial contents of the vaginal secretion of the pregnant woman. The americal Journal of obstetrics. Vol. XXXVIII, Nr. 6, 1898.

Digitized by Google

die in der Tabelle niedergelegten Untersuchungsbefunde; bei den vielfachen technischen Schwierigkeiten dieser Versuche ist es schwer, alle Einwände sicher zu widerlegen; Kontrollversuche obiger Art geben ihnen jedoch eine ganz sichere Stütze.

Wenn man somit die angeführten Untersuchungen als richtig ansehen darf, drängt sich notwendig die Frage auf, wie die Abweichung von den Resultaten der anderen bisherigen Forscher zu erklären sei. Es finden sich nicht bei allen genügend genaue Angaben über die Versuchsanordnung, um daraus Schlüsse ziehen zu können; spec. fehlt bei mehreren die Angabe des Wochenbetttages, an welchem das Sekret entnommen wurde; diejenigen Arbeiten, welche entsprechende Angaben enthalten, habe ich in nachfolgender Tabelle so zusammengestellt, dass ich jeweilen die Ergebnisse eingetragen habe, so wie sie sich auf die einzelnen Wochenbettstage verteilen.

In den Arbeiten von v. Ott, von Franqué, Walthard, Thommen, die 47 Fälle umfassen, finden wir Angaben über die Zeit der Sekretentnahme. 3 Fälle mit subfebrilen Temperaturen von 37,8°, 37,9°, 38,5° müssen weggelassen werden, so dass noch 44 Fälle übrig bleiben.

Diese verteilen sich folgendermassen auf die Wochenbettstage:

Tabelle II.

Tag des Wochenbettes:	1	2	3	4	5	6	7	8	9	10	11	
Die Uterushöhle wurde keimfrei gefunden:		1	10	3	7	9	1	1		3		= 35
Uterushöhle keimhaltig:		1					4	1	1	2		= 9
												44

Wie aus der Tabelle ersichtlich, wurden 35 mal keine Keime gefunden, nur 9 mal fanden sich solche in der normalen Uterushöhle vor; von diesen 9 Fällen kommen 8 auf das Spätwochenbett, auf den 7., 8., 9. und 10. Tag, nur 1 auf den zweiten Wochenbettstag; umgekehrt sehen wir, dass die Fälle von Keimfreiheit vorwiegend sich auf die ersten Wochenbettstage verteilen.

Es müsste demnach scheinen, dass sich die Keimfreiheit bloss im Beginn des Wochenbetts mit einiger Konstanz nachweisen lässt und damit stimmen auch die Resultate weiterer eigener Untersuchungen überein, die sich auf dieselben Verhältnisse im Frühwochenbett erstrecken.

Nachstehende Tabelle giebt darüber Aufschluss:

Digitized by Google

Tabelle III.

I	II	III	IV	V	VI	VII
Nr.	Name	Geburt	Alter	Makroskop. Befund	Sekretbeschaffenheit Menge Mikroskop. Untersuchung dess.	Kulturen: Anaerob	Kulturen: Aerob
1.	K. . . .	I	23	Geburt 15. VI. 8 h. a. m. Untersuch. 18. VI. 9 h. a. m. Portio schön rot, leicht blutend bei Berührung. Cervix leicht durchgängig, Corpus geradestehend.	Spontan fliesst kein Sekret. Beim Aspirieren kommen einige Tropfen Blut. Mikroskop: Blutzellen; keine Mikrobien.	- -	Bouillon nichts aufgegangen.
2.	S.	II	21	Geburt 26. VII. 10 h. p. m. Untersuch. 31. VII. 9 h. a. m. Vagina intakt, nirgends Verletzungen. Portio rot, gut aussehend. Cervix leicht durchgängig. Corpus in Mittelstellung.	Fast gar kein Sekret. Bloss einige Tropfen Blut bei Aspiration. Mikroskop: Einige Deciduazellen und rote Blutkörperchen. Keine Mikrobien.	Peptonzuckerbouillon in anaeroben Röhrchen (nach Gönner) nichts aufgegangen.	Bouillon nichts gewachsen.
3.	St. . . .	I	20	Geburt 13. VI. 10 h. p. m. Untersuch. 18. VI. 9 h. a. m. Portio rot, gut aussehend, leicht blutend, schlaff. Cervix leicht durchgängig. Corpus geradestehend.	Sehr wenig Sekret. Bei Aspiration kommen einige Tropfen Blut. Mikroskop: Blutzellen, keine Mikrobien.	Peptonzuckerbouillon (nach Gönner) nichts aufgegangen.	Bouillon nichts gewachsen.
4.	B.	III	33	Geburt 23. VII. 10 h. p. m Untersuch. 31. VII. 9 h. a. m. Portio sieht gut aus. Cervix klaffend, leicht durchgängig. Corpus geradestehend.	Wenig Sekret. Einige Tropfen Blut. Blutzellen, rot und weiss. Deciduazellen. Keine Mikrobien.	Peptonzuckerbouillon (nach Gönner) nichts gewachsen.	Bouillon nichts gewachsen.

Digitized by Google

	I	II	III	IV	V	VI	VII
5.	B. . . .	I	21	Partus 15. IX. 9 h. a. m. Untersuch. 21. IX. 9 h. a. m. Vagina u. Portio intakt; Cervix weit, durchgängig. Corp. leicht nach vorn geneigt.	Bei Aspiration einige Tropfen Blut. Mikroskop: Blutzellen, Deciduazellen. Keine Mikrobien.	Agarüberschichtung nichts gewachsen.	Bouillon nichts gewachsen.
6.	W. . . .	VII	37	Geburt 17. IX. 1 h. p. m. Untersuch. 21. IX. 9 h. a. m. Portio sieht gut aus. Cervix sehr leicht durchgängig. Corpus geradestehend.	Bei Aspiration kommen einige Tropfen flüssig. Blut u. ein stecknadelkopfgrosses Gerinsel. Mikroskop: Blutzellen, keine Mikrobien.	Agarüberschichtung; in einem Röhrchen Verunreinigung mit Hefepilzen	Bouillon nichts gewachsen.
7.	L. . . .	II	22	Geburt 22. IX. 1 h. a. m. Untersuchg. 24. IX. 4 h. p. m. Portio sieht gut aus; Cervix leicht durchgängig. Corpus gestreckt.	Bei Aspiration einige Tropfen Blut. Mikrosk. Blutkörperch., keine Mikrobien.	Agarüberschichtung nichts gewachsen.	Bouillon nichts gewachsen.
8.	S. . . .	II	23	Geburt 21. IX. 11 h. p. m. Untersuchg. 24. IX. 4 h. p. m. Vagina u. Portio intakt, normal aussehend, Cervix breit durchgängig. Corpus geradestehend.	Bloss einige Tropfen Blut bei Aspiration. Mikrosk. einige Deciduazellen, Blutkörperch., keine Mikrobien.	Agarüberschichtung nichts aufgegangen.	Bouillon nichts aufgegangen.
9.	M. . . .	V	30	Geburt 25. IX. 5 h. a. m. Untersuchg. 27. IX. 5 h. p. m. Portio blutig suffundiert glänzend. Cervix weit durchgängig. Corpushöhle ziemlich eng, aber lang.	Wenige Tropfen flüssiges Blut. Ein stecknadelkopfgrosses Blutgerinsel. Mikrosk. Einige Deciduazellen, Blutkörperchen, keine Mikrobien.	Agarüberschichtung nichts gewachsen.	Bouillon, in einem Glas Verunreinigung mit Hefepilzen und Sarcina.
10.	F. . . .	III	32	Geburt 22. IX. 9 h. p. m. Untersuchg. 27. IX. 5 h. p. m. Cervix weit durchgängig. Uterushöhle relativ eng.	Spuren von Blut. Mikrosk. einige Blut- und Deciduazellen, keine Mikrobien.	Agarüberschichtung nichts gewachsen.	Bouillon nichts gewachsen.

Digitized by Google

Aus der Tabelle geht kurz folgendes hervor:

9 Fälle verteilen sich auf die ersten 6 Tage, einer betrifft den 8. Tag. In einheitlicher Weise finden wir, worauf ich später noch zurückkommen werde, dass der Uterus leer ist, kaum einige Tropfen flüssiges Blut oder ganz kleine Gerinsel enthält, und durch den weit klaffenden Cervikalkanal mit der Vagina in breiter Verbindung steht; das sehr spärliche Sekret, das einen absolut ungehinderten Abfluss hat, enthält keine Mikroorganismen, im Gegensatz zu dem Sekret, das dem normalen Uterus am 11. und 12. Tag entnommen wird.

Die 38 (28 am 11. Tag, 10 in den ersten Tagen) von mir untersuchten Fälle ergeben nun, in eine Tabelle zusammengestellt, folgende Übersicht:

Tabelle IV.

Tag des Wochenbettes:	1	2	3	4	5	6	7	8	9	10	11	
Uterushöhle keimfrei:		2	2	1	3	1		1			4	= 14
Uterushöhle keimhaltig:											24	= 24
												38

Die 38 Untersuchungen betreffen 38 verschiedene Patienten; mehrfache Untersuchungen dieser Art an derselben Patientin sind hier, wo es sich in der Mehrzahl um verheiratete Bürgersfrauen handelt, kaum konsequent durchführbar.

Ich verfüge nur über zwei Fälle, die in der obigen Tabelle nicht angeführt sind, wo eine zweimalige Untersuchung gemacht wurde; sie bestätigen das Gesagte. Bei der ersten Untersuchung wurde der Uterus keimfrei, bei der zweiten keimhaltig gefunden, nach vollständig normal abgelaufenem Wochenbett.

Die angeführten Zahlen zeigen noch deutlicher als diejenigen der Tabelle II, dass im Beginn des Wochenbetts, in den ersten Tagen desselben die Uterushöhle normalerweise keimfrei, am 11- und 12. Tag dagegen, d. h. im Spätwochenbett, in der Mehrzahl der Fälle keimhaltig ist, mit anderen Worten, dass sich im Verlauf des Wochenbettes in normalen Fällen Keime im Uterus ansiedeln, ohne dass daraus Störungen entstehen. Der Vergleich der Übersichtstabelle über die Resultate der anderen Autoren mit derjenigen über die eigenen Untersuchungen zeigt ferner, dass meine Ergebnisse nicht im Gegensatz stehen zu denjenigen der anderen Forscher, wohl aber eine logische Erweiterung und Ergänzung zu denselben bilden.

Digitized by Google

Der Satz von der Keimfreiheit des normalen puerperalen Uterus muss also nicht etwa umgestossen, sondern im Sinn obiger Befunde abgeändert werden.

Sehen wir nun, wie die bakteriologischen und die Wundverhältnisse des Uterus bei Fieberfällen liegen, wobei ausdrücklich ausgeschlossen sind alle Fälle von septischer Infektion (Streptokokken, Staphylokokken, Colibacillen u. s. w.).

Ich habe in dieser Hinsicht 42 Fälle von Fieber im Wochenbett untersucht.

Die Untersuchung jedes einzelnen Falles wurde in ähnlicher Weise vorgenommen, wie ich für die Fälle von Tabelle I angab; jedoch wurde der Cervixtrichter weggelassen; im Beginn des Wochenbetts ist der Cervikalkanal noch so weit offen, dass man nach Auseinanderziehen der Muttermundslippen in den Uterus gelangen kann ohne Berührung des unteren Teils des Cervix; alle Manipulationen wurden auf dem Untersuchungsstuhl vorgenommen; nach Desinfektion der äusseren Genitalien wurden breite Rinnenpecula eingeführt, die Portio mit Kugelzangen gefasst, und ebenfalls mit Sublimat abgespült und abgewischt; nun erst wurde das Sondenröhrchen eingeführt und mit dem Uterussekret vollgesogen. Das Sekret wurde sogleich mikroskopisch und kulturell verarbeitet (Kulturen immer in Bouillon, nur in einzelnen Fällen anaerob).

In der grossen Mehrzahl der Fälle waren Keime nachweisbar; die Menge derselben war allerdings verschieden reichlich; im einen Falle fanden sich deren mehr, im anderen weniger; nur in 6 Fällen konnten keine Keime nachgewiesen werden; ich werde darauf noch zurückkommen. Soweit meine Untersuchungen reichen, handelt es sich hier um dieselben Keime, welche ich fand in den Fällen bei Nichtfiebernden. Es sind Kokken, meist Diplokokken, ausserdem kleine, runde Kokken, in Rasen, die dem Nährboden jeweilen einen ziemlich starken Fäulnisgeruch verliehen, Stäbchen verschiedener Art, von denen einzelne auch starken Fäulnisgeruch hervorbrachten, einzelne Gas entwickelten; immer fand sich ein Gemisch von mehreren Keimarten beisammen, deren Isolierung nur sehr schwer und in den seltensten Fällen gelang; ich habe das anaerobe Plattenverfahren, das hier am Platze gewesen wäre, nicht angewendet, da es mir lediglich darauf ankam, nachzuweisen, dass Keime vorhanden waren und dass es sich nicht um die bekannten „septischen“ Keime handelte.

Digitized by Google

Bei Durchsicht der Fälle mit Fieber frappiert gleich das eine, dass die Fälle sich hauptsächlich auf die früheren Wochenbettstage verteilen, wie nachfolgende Tabelle zeigt:

Tabelle V.

Tag des Wochenbettes:	1	2	3	4	5	6	7	8	9	10	11
Keimhaltige Uteruslochien mit Fieber:		6	9	8	7	4	1	1			
Keimfreie Lochien mit Fieber:		1	1	1	2	1					

Im normalen Wochenbett vide Tabelle IV ist in denselben Tagen die Uterushöhle keimfrei.

Noch andere Punkte kommen dazu, welche die Fieberfälle als solche charakterisieren und sie von den normalen zu trennen erlauben:

Bei normalem Wochenbett findet man im Frühstadium desselben ungefähr folgendes Verhalten: Die Vulva und Vagina sind weit, schlaff, stellenweise blutig suffundiert; vorhandene Läsionen sind noch offen, bluten leicht bei Berührung. Die Portio vaginalis bildet einen schlaff in die Vagina hereinhängenden Zapfen von dunkel blauroter Farbe, leicht blutend bei Berührung, noch weich und succulent; der Cervikalkanal ist weit durchgängig, klaffend, das Os int. ein noch breit offenstehender Ring, der den Finger leicht durchdringen lässt und gegen die Uterushöhle einen höchst unvollkommenen Abschluss bildet. Diese ist relativ eng; sie ist im Sagittaldurchmesser abgeflacht und in allen von mir untersuchten Fällen leer. Mit dem Sondenröhrchen liessen sich jeweilen nur einige Tropfen Blut und minime Gerinsel ansaugen, eine Sekretansammlung konnte nie konstatiert werden. Eine gewisse Menge von Wundsekret ist natürlich immer vorhanden; in dem relativ engen Uterus bildet dasselbe aber sozusagen nur eine kapilläre Schicht. Der untersuchende Finger dringt durch den Cervikalkanal in eine fast spaltförmige Höhle, deren Wände sich demselben überall anlegen und eine etwas unebene Oberfläche darbieten. Der Uterus ist besonders in den allerersten Tagen gestreckt, d. h. die Achse des Cervikalkanales und der Uterushöhle bilden miteinander einen sehr weit offenen Winkel, wodurch die Kommunikation zwischen Cervix und Uterus eine sehr leichte und bequeme wird. Der Uterus in toto ist hart, die Wände besitzen einen gewissen Tonus.

Digitized by Google

Im Gegensatz dazu finden wir in den Fällen, wo Fieber auftrat, dass in der Höhle des Uteruskörpers eine gewisse Menge Sekret angesammelt, d. h. eine Sekretstauung vorhanden war; das Sekret selbst ist sehr verschieden beschaffen; das eine Mal ganz blutähnlich, geruchlos, das andere Mal bräunlich missfarbig, zuweilen gelblich, fast eiterähnlich, relativ häufig putrid riechend. Die makroskopische Beschaffenheit des Sekretes gestattete nicht eo ipso einen Schluss auf dessen bakteriologisches Verhalten zu ziehen; die Untersuchungen zeigten uns mehrfach, dass "gut aussehendes Sekret" massenhaft Keime beherbergte, während „schlecht aussehendes", eiterähnliches deren nur wenige nachweisen liess. Die Menge desselben war nicht immer gleich gross; in einzelnen Fällen war es sehr reichlich vorhanden und gerade hier war es auch unter einer gewissen Spannung, die sich dadurch nachweisen liess, dass bei gehobenem Hindernis im Abfluss das Sekret förmlich hervorschoss. Die Stauung kam entweder so zu stande, dass Eihautreste oder Blutcoagula den Cervikalkanal verlegten oder aber nicht selten dadurch und dies gerade in den am stärksten ausgeprägten Fällen, dass der Uterus nach vorn oder hinten abgeknickt war und dadurch der Cervikalkanal verengert oder völlig verlegt wurde. Das letztere Verhalten, wo die Stauung sehr frappant war und der Uterusinhalt dadurch evident unter erhöhtem Drucke stand, habe ich speciell notiert in den Fällen, die sich auf die etwas späteren Tage des Wochenbettes beziehen, 6., 7., 8. Tag, während in den ersten Tagen dasselbe Verhalten weniger in die Augen springend war. Hand in Hand damit geht der Befund, dass die Uterushöhle erweitert ist, weiter als in den normalen Fällen, dass der ganze Uterus vergrössert erscheint, und gewöhnlich weniger hart anzufühlen ist, zuweilen ganz weich und knetbar. Eine wirkliche Empfindlichkeit desselben ist selten.

Belegte Vaginalwunden wurden zuweilen, aber nicht regelmässig, getroffen; in allen Fällen heilten die genähten Dammrisse trotz des darüber abfliessenden putriden Sekretes tadellos primär, ein Beweis mehr, dass die in demselben enthaltenen Keime nicht als sehr virulent anzusehen waren; wie oben bemerkt, handelte es sich stets nur um die relativ unschuldigen Fäulniskeime, dieselben, die sich später symptomlos im Uterus aufhalten können.

In einigen wenigen, 6, Fällen konnten Bakterien im Sekret weder kulturell noch mikroskopisch nachgewiesen werden.

In allen 6 Fällen war das Sekret sehr reichlich, in einem mit

Digitized by Google

viel Blutgerinseln vermischt und schien unter einem gewissen Druck zu stehen. Das Auftreten von Fieber ohne Bakteriennachweis lässt sich entweder so erklären, dass die Bakterien der Untersuchung entgangen sind, auf welche Möglichkeit Krönig mit vollem Recht hinweist, oder aber man kann an aseptisches Fieber denken, hervorgerufen durch die Ansammlung von totem Material, das unter einem gewissen Druck steht. Brunner[1]) hat gezeigt, dass auf dieser Grundlage kleine, vorübergehende Temperatursteigerungen auftreten können.

In 16 Fällen, d. h. in mehr als $^1/_3$ waren Eihäute im Uterus zurückgeblieben. Dass gerade dieser Umstand das Auftreten von Fieber begünstigt, wird leicht erklärlich scheinen; die Eihäute, welche aus der Cervix in die Vagina herunterhängen und hier in die keimhaltigen Vaginallochien eintauchen, haben grosse Neigung zur fauligen Zersetzung und bieten den Keimen einen bequemen Weg zum Aufsteigen in die Uterushöhle; die hier angelangten Keime finden zur üppigen Entwickelung einen günstigen Boden vor; so erklärt sich der doppelte Umstand des häufigen Auftretens von Fieber und des langen Andauerns desselben in diesen Fällen; eine ungünstige Prognose ist auch hier nicht zu stellen; abgesehen von der gewöhnlich längeren Heilungsdauer sind schwerere Symptome nicht zu erwarten.

Kurz zusammengefasst sind es also hauptsächlich 2 Punkte, worin die Fälle mit fieberhaftem Verlauf von den normalen abweichen, nämlich die Anwesenheit in utero von Keimen zu einem Zeitpunkt, wo normalerweise die Uterushöhle noch keimfrei sein soll, und zweitens die veränderte Beschaffenheit des Uterus und seines Inhaltes, d. h. der Wundoberfläche und ihrer Sekrete, — beides Punkte, welche in der Lehre von der Wundinfektion in der allgemeinen Chirurgie eine wichtige Rolle spielen. Aus den neueren Arbeiten auf diesem Gebiete geht in der That hervor, dass 2 Faktoren von besonderem Einfluss auf die Entstehung und den Verlauf einer Wundinfektion sind, nämlich das Alter einer Wunde einerseits und ihre Beschaffenheit andererseits.

Eine frische Wunde resorbiert leicht und rasch Bakterien und deren Ptomaine; diese Thätigkeit nimmt mit dem Alter der Wunde ab, so dass sie im Granulationsstadium gering oder fast Null ist;

[1]) Brunner, Erfahrungen u. Studien über Wundinfektion u. Wundbehandlg. I. Frauenfeld, Huber, 1898.

Digitized by Google

ferner reagiert eine Wunde auf eingeimpfte Stoffe verschieden, je nach ihrer Beschaffenheit, ob dieselbe eine glatte Schnittwunde, eine Quetschwunde etc. sei, so zwar, dass speciell die nicht virulenten, die Fäulniskeime in den Quetschwunden, einen für ihre Fortpflanzung besonders günstigen Boden finden (1—15).

Inwieweit lassen sich diese Prinzipien auf das Wochenbett anwenden, oder mit anderen Worten, kann der puerperale Uterus als offene Wunde betrachtet werden, der bis zur Heilung dieselben Prozesse durchmacht wie eine offene chirurgische Wunde im allgemeinen und lassen sich somit die Gesetze der Wundinfektion direkt auf ihn übertragen? Die Wundverhältnisse sind hier nicht ganz so

---

[1]) Schimmelbusch, Über Desinfektion septisch infizierter Wunden. Fortschritte der Medizin 1895, Nr. 1 u. 2.

[2]) Schimmelbusch und Ricker, Über Bakterienresorption frischer Wunden. Fortschritte der Medizin 1895, Nr. 7.

[3]) Noetzel, Über die Infektion granulierender Wunden. 26. Kongress d. Gesellsch. f. Chirurgie.

[4]) Halban, Über die Resorption der Bakterien bei lokaler Infektion. Sitzungsberichte d. k. k. Akademie d. Wissenschaften zu Wien. Wien 1896.

[5]) Afanasieff, Über die Bedeutung des Granulationsgewebes bei der Infektion von Wunden mit pathogenen Mikroorganismen. Beiträge z. pathol. Anat. u. allg. Pathol. Bd. XXII, Hft. I.

[6]) Nisse, Experimentelle Beiträge zur Frage der Milzbrandbehandlung. Deutsche med. Wochenschrift 1891, Nr. 53.

[7]) Goldberg, Beitrag zur Frage von der aseptischen und antiseptischen Wundbehandlung. Dissertat. Basel 1896.

[8]) Messner, Experimentelle Studien über die Wundbehandlung bei infizierten Wunden. 23. Kongress der Gesellschaft f. Chirurgie.

[9]) Schimmelbusch, Über Infektion von Wunden. 23. Kongress d. Gesellsch. f. Chirurgie.

[10]) Derselbe, Über die Aufnahme bakterieller Keime von frischen blutenden Wunden aus. Deutsche med. Wochenschrift 1894, Nr. 28.

[11]) Friedrich, Die aseptische Versorgung frischer Wunden unter Mitteilung von Tierversuchen über die Auskeimungszeit von Infektionserregern in frischen Wunden. Archiv f. klin. Chirurgie, 57. Bd., II. Heft.

[12]) Derselbe, Beobachtungen über die Virulenz von subcutan einverleibten Streptokokken und Saprophytentoxinen auf den menschlichen Organismus insbesondere auf die Temperatur. Berliner klinische Wochenschr. 1895, Nr. 49.

[13]) Brunner, Erfahrungen und Studien über Wundinfektion und Wundbehandlung. 2 Teile. Frauenfeld, J. Huber 1898.

[14]) Riggenbach, Über den Keimgehalt accidenteller Wunden. Dissertat. Basel 1897.

[15]) Schlosser, Über Wundsekret und Bakterien bei der Heilung per primam. Archiv f. klinische Chirurgie, 57. Bd., Heft II.

Digitized by Google

einfach; wohl muss man von einer offenen Wunde sprechen, indem das Endometrium durch den klaffenden Cervikalkanal mit der Vagina und somit mit der Aussenwelt in Verbindung steht, indem der Uterus seine Wundsekrete frei nach aussen ergiessen kann und vice versa Flüssigkeiten von aussen leicht in ihn hineindringen können, aber die Beschaffenheit der Wundoberfläche ist von einem Fall zum andern verschieden und ebenso veränderlich ist der Heilungsprozess von der frischen, offenen Wunde bis zur Restitutio ad integrum. Je nachdem die Secundinae mehr oder minder vollkommen ausgestossen werden, ist die Wundfläche des Endometriums mehr oder weniger glatt, d. h. je nachdem besetzt von einer verschieden grossen Menge von Gewebe, das dem Zerfall bestimmt ist und ausgestossen werden muss. Man denke nur an den grossen Unterschied, ob die Eihäute mit der ganzen Zellschicht der Decidua ausgestossen werden oder ob Teile des Chorion zurückbleiben und im Uterus als totes Material mehr oder minder lang liegen. Ferner bedenke man das verschiedenartige Verhalten der gerade für die Infektionen so empfänglichen Placentarstelle, wo sich von den idealen Fällen, in denen sich die Gefässe durch direkte Verklebung der Wände ohne merkliche Thrombenbildung schliessen, bis zu denjenigen, wo die ganze Placentarfläche eine mit grossen Thromben besetzte schwammartige Fläche bildet, alle Übergänge finden, so wird man wohl erklärlich finden, dass auch die Heilungs- und Regenerationsvorgänge zeitlich und formell verschieden verlaufen müssen und demnach ein Vergleich zwischen 2 bestimmten Wochenbettstagen nur ein sehr relativer sein kann. Dem ungeachtet gelten auch für diese Prozesse gewisse Normen, welche für die Gesamtheit derselben als Paradigma dienen können. — Die Ansichten über die Regenerationsvorgänge, die sich in der puerperalen Decidua abspielen von der Geburt bis zur Restitution zur normalen Uterusmucosa weichen zwar in verschiedenen Punkten voneinander ab (1—5). Dennoch lässt sich aus allen das für uns, d. h. für den Standpunkt der Wundinfektionslehre, wichtige heraus-

[1]) Friedländer, Über die Innenfläche des Uterus post partum. Archiv f. Gynaek. Bd. 9.

[2]) Leopold, Uterusschleimhaut im Wochenbett und über normale und mangelhafte Rückbildung. Archiv f. Gynaek. 12. Bd.

[3]) Ries, Klinische und anatomische Studien über Zurückbildung des puerperalen Uterus. Zeitschrift f. Geburtsh. u. Gynaek. 24. Band.

[4]) Rathke, Zur Regeneration d. Uterusschleimhaut, insbesondere der Uterusdrüsen nach der Geburt. Virchows Archiv, Bd. 42, 1895.

[5]) Krönig, l. c. p. 187.

Digitized by Google

lesen. — Es geht aus ihnen hervor, dass trotz der starken Zusammenschiebung der Uterusmucosa und damit der aufgerissenen Drüsenräume nach der Ausstossung des Eies, doch in den ersten Tagen zwischen den epithelbekleideten Teilen sich solche Stellen vorfinden, die offene Gewebsfalten bieten, ohne Epithelschutz, es sind dies einmal die Drüsensepta und daneben die oberflächlichen Thromben.

Schon nach wenigen Tagen, vom 5.—6. Tage ab, sind die Verhältnisse verändert; die Drüsensepta sind abgestossen, die Wundfläche ist fast vollständig mit Epithel ausgekleidet, mit Ausnahme höchstens der Placentarstelle, wo die oberflächlichen Thromben länger haften bleiben und somit die Infektionsgefahr länger besteht. Jedenfalls darf man annehmen, dass in der II. Woche des Puerperiums, dank den veränderten anatomischen Verhältnissen, die Möglichkeit einer Infektion eine geringe ist.

Die Schleimhaut des Collum wird durch die Geburt weit weniger lädiert als diejenige des Corpus; es ist deshalb seine Regeneration eine sehr rasche und die Eingangspforten, mit Ausnahme etwa vorhandener Wunden, wenig ausgedehnt und deshalb spec. für Fäulniskeime relativ ungünstige.

Fassen wir diese Vorgänge in toto zusammen, so können wir sie, mutatis mutandis, vergleichen mit denjenigen, die sich bei der Heilung irgend einer chirurgischen, offenen Wunde abspielen. Von dem frischen Stadium gleich nach der Verletzung, wo viele offene Gewebsfalten freiliegen, geht sie allmählich in ein Stadium über, wo die ganze freie Oberfläche bedeckt ist von einem Gewebe, das sich für die Aufnahme fremder Stoffe, Bakterien oder deren Ptomaine als ungünstig erweist, Granulationsgewebe im einen, Epithelgewebe im anderen Fall.

Die Gesetze über Wundinfektion und Wundresorption können dementsprechend auf den puerperalen Uterus angewendet werden. — Die Resorptionsfähigkeit des puerperalen Uterus wurde von Ahlfeld[1]) im Jahre 1883 experimentell geprüft; er fand, dass sie sehr variabel ist und zwar so, dass sie am 3., 4., 5. und 6. Tage pp. am grössten ist, um von da an gradatim abzunehmen, dass ferner die Aufsaugefähigkeit erhöht wird bei schlaffem Uterus und vermindert bei gut kontrahiertem Organ, dass endlich die Uterusinnenfläche lebhafter resorbiert, wenn durch das Einführen des Katheters Blutung

[1]) Berichte und Arbeiten Bd. I, p. 180.

Digitized by Google

hervorgerufen wird, d. h. frische Verletzungen gesetzt werden. — Es ist klar, dass sich diese experimentellen Thatsachen nicht direkt auf die Fieberfälle übertragen lassen, da hier die Verhältnisse doch nicht ganz so einfach liegen; sie haben aber trotzdem für die Entstehung des Fäulnisfiebers eine gewisse Bedeutung, denn wir haben es hier zu thun mit Keimen, die nicht selbstthätig ins lebende Gewebe eindringen und sich von der kleinsten Eingangspforte im ganzen Organismus verbreiten können, sondern mit solchen, die bloss an der Oberfläche der Uteruswunde vegetieren und hier ihre Stoffwechselprodukte bilden; je nach Beschaffenheit der Wunde werden diese nun mehr oder weniger leicht aufgesaugt.

Begünstigend für die Resorption wirkt, wie schon angedeutet, auch die Spannung, unter welcher sich die zu resorbierende Flüssigkeit befindet. Ein Hindernis im Abfluss kann genügen, um durch Stauung der Sekrete eine fieberhafte Reaktion hervorzurufen, die schwindet sobald die Spannung in der Uterushöhle abnimmt, wenngleich in der Beschaffenheit ihres Inhalts keine weitere Änderung eintritt; ich habe diesbezügliche Versuche mehrfach gemacht, indem ich bei Stauung von putriden Lochien im Uterus mich begnügte, den Cervikalkanal breit durchgängig zu machen, um den freien Abfluss wieder herzustellen; ich habe in diesen Fällen die antiseptische Spülung absichtlich unterlassen und habe das Fieber abfallen sehen wie in den Fällen mit Spülung, ohne dass im weiteren Verlauf ein wesentlicher Unterschied zu konstatieren war.

Endlich müssen wir wohl annehmen, dass die verschiedenen Fäulnisbakterien Stoffe bilden, die sowohl quantitativ als auch qualitativ verschieden sind.

Dies alles sind Punkte, welche den Ablauf einer fieberhaften Störung beeinflussen und ihr ein von Fall zu Fall verschiedenes Gepräge geben, immer indes innerhalb des Rahmens der Grundbedingungen, die gegeben sind in dem natürlichen Heilungsverlauf der Uteruswunde.

So werden wir uns ein Bild machen können von der so verschiedenen Reaktionsweise des Organismus auf dieselben Schädlichkeiten je nachdem sie eindringen in den Uterus gleich p. p. oder in den ersten Tagen oder aber erst später, wenn die Innenfläche vollständig restituiert ist, und thatsächlich ist jeder Uterus diesen Schädlichkeiten ausgesetzt; die Befunde über den Keimgehalt am XI. und XII. Tag zeigen, dass sehr häufig nach meinen Zusammenstellungen in der Mehrzahl der untersuchten Fälle, im Laufe des

Digitized by Google

Wochenbetts Keime in den Uterus gelangen; kommen sie frühzeitig hinein, so entsteht gewöhnlich Fieber[1]) (vide meine Fieberfälle), kommen sie erst später dahin, so tritt eine Allgemeinreaktion in der Regel nicht ein, oder nur dann, wenn Umstände mitwirken die eine Resorption von Ptomainen begünstigen, wie schlechte Involution, oder Stauung höheren Grades. Gerade letzteres kommt leicht zu stande bei stärkerer Abknickung des Uterus nach vorn oder hinten, was besonders begünstigt wird durch Aufsitzen oder Aufstehen; deshalb so häufig die leichten Steigerungen bis 37,6, 37,9 an diesen Tagen. Wir müssen dem Vorausgesagten nach annehmen, dass die leichten, sog. Fäulnisfieber mit dem physiologischen Ablauf des Wochenbetts aufs engste verknüpft sind; nicht neue Daten kommen dazu, sondern die Störungen beruhen auf kleinen Abweichungen vôm normalen Verlauf in allen Abstufungen, so dass eine genaue Grenze zwischen normalem und gestörtem Wochenbett kaum zu ziehen ist und auch nur willkürlich kann gezogen werden. Es liegt gerade darin der principielle Unterschied zwischen diesen leichten Fieberstörungen und den wirklichen Infektionen.

Es fragt sich nun, ob und wie man sich gegen die Fäulnisvorgänge schützen kann.

Nach dem weiter oben Gesagten bieten sich 2 Angriffspunkte zur Bekämpfung dieser Fäulnisvorgänge; der eine liegt im Uterus selbst, in der Erzielung von günstigen Wundverhältnissen; dieselben hängen besonders ab vom Verlauf der Nachgeburtsperiode und es ist deshalb mit Recht auf richtige Leitung der letzteren grosses Gewicht gelegt worden.

Der zweite Punkt liegt in dem Bestreben die Fäulniserreger vom Uterus fernzuhalten und auf diesen letzteren Punkt ist wohl momentan das Hauptinteresse gerichtet. Die Ansichten über die Zulässigkeit und die Leistungsfähigkeit der Antisepsis der Kreissenden, der Desinfektion der Vagina als Ausdruck der genannten Bestrebungen sind noch sehr geteilt.

Der gewichtigste Anhänger derselben ist wohl jetzt Hofmeier[2]). — Er hat in seinen letzten Publikationen den Wert der Scheidendesinfektion durch Sublimatausreibungen betont und seine Ansicht durch die Mitteilung seiner ausgezeichneten Resultate gestützt.

---

[1]) Der Uterus kann auch ausnahmsweise in den ersten Tagen Keime beherbergen, ohne dass Fieber auftritt; ich habe 2 Fälle der Art konstatiert, ebenso sind Fälle aus der Literatur bekannt.

[2]) Volkmannscher Vortrag, Nr. 177. Berl. klinisch. Wochschr. 1898, Nr. 46.

Digitized by Google

Prof. Bumm liess seit Anfang Januar 1899 an hiesiger Klinik dasselbe Verfahren anwenden und zwar so, dass es möglichst genau gleich ausgeübt wurde, wie dies in Würzburg üblich ist.

Die Zahl der jetzt nach dieser Methode geleiteten Geburten ist noch klein, ich konnte ihrer bloss 250 zusammenstellen; aber an diesen wenigen lässt sich schon unleugbar eine Besserung konstatieren. Während im Jahr 1897 (vide Bumm, Centralbl. f. Gynaek. Nr. 45, 1899) noch 22% Fieberfälle verzeichnet wurden, haben wir in den 250 Geburten der ausgespülten Kreissenden vom Jahr 1899 deren nur 10,4% (4 Fälle von febris sub partu wo die Part. nach Wasserabfluss fiebernd eingetreten war, mitgerechnet), also weniger als die Hälfte, verglichen mit 1897.

Der grosse Sprung von 22% auf 10% ist übrigens nicht ein ganz plötzlicher; schon im Jahr 1898, d. h. vor der Anwendung der Scheidendesinfektion haben wir eine Besserung in der Morbiditätsziffer zu konstatieren, indem nur 15% der Wöchnerinnen fieberten. Interessant dürfte es sein zu untersuchen, auf was die Besserung der Resultate beruht, welche Arten von Fieberfällen am stärksten mitwirken an dieser Einschränkung der Morbidität.

Zur Übersicht gebe ich die Resultate der Jahre 1897, 1898 und 1899 wieder, jeweilen in Parallele mit denjenigen von Hofmeier wie sie in seiner letzten Publikation i. d. Berl. klin. Wochschr. niedergelegt sind.

Tabelle VI.

I.

1897	Basel		Würzburg
1. Gesamtmorbidität auf die Gesamtzahl der Wöchnerinnen berechnet	22,0 %		9,5 %
2. Von den Genitalien ausgehende Erkrankungen	18,4 „		5,9 „
Davon:			
3. Leichte Fieberfälle:			
a) Putride Intoxikation . . .	7,73 „	15,5 %	3,4 „
b) Gonorrhoe	1,4 „		
c) Causa ignota	6,4 „		
4. Schwere Fieberfälle	2,9[1] „		2,4 „ [2]
5. Ursache des Fiebers nicht mit den Genitalien zusammenhängend . .	3,6 „		3,6 „

[1]) Hierher gerechnet alle Fälle, in denen der Nachweis der Streptokokken oder anderer pathogener Pilze gelang; einzelne davon verliefen harmlos.

[2]) Der Begriff „schwere Fieberfälle“ hier bloss klinisch aufzufassen.

Digitized by Google

II.

1898	Basel		Würzburg
1. Gesamtmorbidität auf die Gesamtzahl der Wöchnerinnen berechnet	15,5 %		9,5 %
2. Von den Genitalien ausgehende Erkrankungen	11,1 „		5,9 „
Davon:			
3. Leichte Fieberfälle:			
a) Putride Intoxikation	7,7 „	9,7 %	3,4 „
b) Gonorrhoe	0,4 „		
c) Causa ignota	1,6 „		
4. Schwere Fieberfälle	1,4 „		2,4 „
5. Ursache des Fiebers nicht mit den Genitalien zusammenhängend	4,2 „		3,6 „

III.

1899	Basel (ausgespülte)	Würzburg
1. Gesamtmorbidität auf die Gesamtzahl der Wöchnerinnen berechnet	10,4 %	9,5 %
2. Von den Genitalien ausgehende Erkrankungen	8,6 „	5,9 „
Davon:		
3. Leichte Fieberfälle	6,0 „	3,4 „
4. Schwere Fieberfälle	2,0 „	2,4 „
5. Ursache des Fiebers nicht mit den Genitalien zusammenhängend	2,4 „	3,6 „

Aus der Vergleichung der 3 Doppelserien von Zahlen lässt sich auf den ersten Blick herauslesen, dass die extragenitalen Erkrankungen einerseits und die schweren Erkrankungen genitalen Ursprungs andrerseits (soweit wenigstens der direkte Vergleich auf Grund der vorhandenen Angaben möglich ist) einander ziemlich genau aufwiegen von einer Klinik zur andern. In den beiden letzten Jahren sind die Prozentzahlen der Streptokokkeninfektionen in Basel sogar kleiner als in Würzburg. (Alle Prozentzahlen sind auf die Anzahl der Wöchnerinnen berechnet und nicht auf die Anzahl der Fiebernden; dadurch reduzieren sich die scheinbar sehr hohen Zahlen der Bummschen Publikation (Centralblatt 1897, 45) 13 % Streptokokken, 35 % putride Intoxikation, auf die in der Serie I, 1897 angeführten.)

Digitized by Google

Das Plus an Fieber an der Basler Klinik beruht demnach auf dem höhern Prozentsatz der leichten Fieber, der putriden Intoxikationen, und diese sind es auch, welche nach Anwendung der Sublimatdesinfektion der Scheide in Zahl zurückgehen und dadurch die Morbiditätsziffer verkleinern. —

Von 15,5% resp. 9,7% gehen sie auf 6% zurück, während die Streptokokkeninfektionen auch nach den Ausspülungen gleich zahlreich vorkommen.

Der Rückgang des Fiebers ist nach Anwendung der Spülungen derart, dass man annehmen muss, die Desinfektion der Vagina sei nicht ohne Einfluss auf denselben. Hofmeier[1]) selbst betont, dass die Wahl des Desinficiens nicht gleichgültig sei und dass das Sublimat viel intensiver wirke als andere Desinficientien; er schiebt deshalb auch die ungünstigen Erfahrungen, die in Leipzig nach Krönig[2]) mit den Scheidenspülungen gemacht wurden darauf, dass hier nicht Sublimat, sondern Lysol angewendet wurde. Es ist zweifellos, dass Sublimat eine sehr intensive und langdauernde Wirkung besitzt; Hägler[3]) hat durch zahlreiche Versuche gezeigt, dass dasselbe an der Haut sehr lange und fest haftet und noch nach Tagen an ihr nachweisbar ist. Wenn es sich in der Vagina nach der Ausreibung ähnlich verhält, so muss es auch hier für die ersten Tage wenigstens das Wachstum der Keime hemmen, wenn es dieselben auch nicht zu zerstören vermag; denn in der That lassen sich Mikroben nachweisen schon wenige Stunden nach der Desinfektion, wie schon Steffek gezeigt hat; sie sind also nicht entfernt aus der Vagina oder zum mindesten nicht dauernd entfernt; in ihrer Entwicklung aber sind sie gehemmt; sie wachsen langsamer und weniger reichlich; ich habe einige Untersuchungen über letztern Punkt angestellt und zwar in der Art, dass ich nach dem Vorschlag Häglers den Keimgehalt der Vaginalschleimhaut durch Abreiben derselben mit Seidenfäden, die sofort in Bouillon geworfen wurden, prüfte. — Die Patienten wurden nach dem Reinigungsbad auf dem Untersuchungsstuhl äusserlich desinfiziert; nun wurde die Vulva sorgfältig auseinandergezogen und zwei Rinnenspecula eingeführt ohne Berührung der äusseren Genitalien; die so blossgelegte Vaginalschleimhaut war nun leicht zugängig und es konnten nun Seidenfäden mit sterilen Zangen an ihr abgerieben werden, ohne dass

[1]) Volkm. klin. Vortrag, Nr. 177 p. 17.
[2]) l. c. p. 32.
[3]) Sitzungsbericht d. med. Gesellschaft Basel, 1899.

Digitized by Google

irgend ein anderer Teil der Genitalien berührt wurde. — Auf diese Weise wurden bei jeder Kreissenden mehrere Proben entnommen, immer natürlich mit frisch sterilisierten Instrumenten; die eine Probe jeweilen direkt vor der Ausreibung der Scheide, die zweite unmittelbar nachher, weitere Proben in Zwischenräumen von mehreren Stunden.

Die Ergebnisse dieser Versuche sind auf der nachstehenden Tabelle niedergelegt. (Tab. VII.)

Es lässt sich aus derselben folgendes ablesen:

Es wurden 14 Fälle untersucht, der eine davon erst nach der Geburt, die andern 13 nach dem oben angegebenen Modus.

5 mal wurde die erste und zweite Probe nach dem Blasensprung, 8 mal vor demselben entnommen.

2 mal blieben die (immer bloss aerob, mit gew. Fleischwasserpeptonbouillon angelegten) Kulturen steril, das eine Mal bei Entnahme vor dem Blasensprung, das andere Mal nach demselben; 11 mal gingen die Kulturen an und zwar jeweilen sehr rasch, schon nach 12 Stunden durch starke Trübung erkenntlich; in Fall 9 war die Trübung auffallend schwach, dagegen ein reichlicher Bodensatz vorhanden.

Die Proben, welche entnommen wurden sofort nach der Vaginaldesinfektion, ergaben kein Wachstum, mit Ausnahme der einen in Fall 2, wo bemerkt ist, dass der Faden mit Blut beschmutzt ist; es muss bemerkt werden, dass die Vagina nach der Desinfektion immer eine beträchtliche Menge von Sublimatlösung enthält, die erst im Lauf der Geburt, wie leicht zu beobachten war, mit den Wehen nach und nach ausgestossen wurde. Die Fäden, die zwar immer an der vordern Wand abgerieben wurden, waren jeweilen mit Sublimat förmlich getränkt; es ist dadurch leicht erklärlich, dass ein Wachstum in der so mit Sublimatlösung versetzten Bouillon ausgeschlossen war. — Das gegenteilige Verhalten des Falls 2 hängt vielleicht mit der Beimischung von Blut ab. Es ist denkbar, dass durch das Blut das Sublimat gebunden und dadurch dessen wachstumhemmende Wirkung aufgehoben wurde.

Etwas mannigfacher ist das Ergebnis der später entnommenen Proben; es lassen sich hier keine für bestimmte Zeitabstände gültige Regeln aufstellen; auch hier gilt wieder, dass da, wo viel Blut mitgerissen wurde, das Wachstum ein rascheres und intensiveres ist als in den andern Fällen; für alle gilt jedenfalls, dass

Digitized by Google

je länger nach der Desinfektion desto sicherer und reichlicher die Kulturen angehen, immerhin so, dass auch noch für die Proben bis 40 Stunden nach der Geburt das Wachstum ein langsameres ist als für die vor der Ausreibung der Scheide entnommenen. In 4 Fällen ist bemerkt, dass die Kulturen einen fauligen Geruch zeigen. Eine Ausnahme bildet Fall 7; hier wurden 3 Stunden p. p. gasbildende Stäbchen (negativ f. Gram) nachgewiesen, während eine weitere Probe 24 Stunden p. p. steril blieb.

Keime sind also trotz der Desinfektion in der Vagina vorhanden und lassen sich hier kulturell nachweisen; es muss deshalb auch nicht frappieren, wenn dieselben im Laufe des Wochenbetts in den Uterus aufsteigen können gerade so gut wie ohne vorausgegangene Spülung, und sich im spätern Wochenbett, am 11. Tag hier nachweisen lassen.

12 Fälle, die daraufhin untersucht wurden in der gleichen Weise wie ich für die Fälle von Tabelle I angab, bestätigen diese Annahme.

Wie aus der Tabelle ersichtlich, war die Uterushöhle 10 mal keimhaltig, nur 2 mal keimfrei. Der makroskopische Befund, die Grösse und Form des Uterus, die Menge und Beschaffenheit des Sekrets ist gleich wie bei den „Unausgespülten“ und so auch der bakterielle Befund; es sind wiederum die nämlichen Keime, die bald anaerob, bald aerob wachsen; (die Kulturmethoden sind dieselben wie für die Untersuchungen der Unausgespülten). 2 mal wurden Streptokokken gefunden, die sich als identisch herausstellten mit denen, die ich in Fall 6, Tab. I, verzeichnete, die somit, meiner Ansicht nach, nicht zu den pathogenen gehören.

Fassen wir die Resultate der Untersuchungen über die „Ausgespülten„ zusammen, so sehen wir, dass sich ein Unterschied von den „Unausgespülten“ herausstellt nur insoweit wir die ersten Tage des Wochenbetts in Betracht ziehen; kulturell unterscheidet sich die Scheidenflora durch weniger üppiges Wachstum, dem klinisch eine Verminderung der Fieberfälle in diesen Tagen entspricht; stellen wir die Fieberfälle der Ausgespülten in einer tagweise angeordneten Tabelle denjenigen der „Unausgespülten“ gegenüber, so ergiebt sich, dass die Fieberfälle der erstern in den frühern Tagen relativ stark abgenommen haben, wo gerade die Unausgespülten ein sehr starkes Kontingent stellen.

Digitized by Google

Tabelle VII. Vaginalsekret in Bouillonkultur untersucht: Seidenfadenproben entnommen:

	I	II	III	IV	V
Name	unmittelbar vor der Vaginaldesinfektion	unmittelbar nach derselben	mehrere Stunden nach der Vaginaldesinfektion		
1. W. 22 J. I. P. Wochenbett afebril.	4 Stunden nach dem Blasensprung. †. Starke Trübung mit Häutchen.	—			
2. St. 29 J. IV. P. Wochenbett afebril.	30 Minuten vor dem Blasensprung. †. Sehr starke Trübung.	Faden mit Blut gemischt; †, trüb am II. Tag, schwach aber deutlich. Kokken und Stäbchen.	3 Stunden nach Desinf. Geburt †. Starke Trübung, weniger als I.		
3. A. 24 J. III P. Wochenbett afebril.	4 Stunden vor dem Blasensprung. †. Starke Trübung mit Häutchen.	—	5 Stunden nach der ersten Probe, direkt vor Austritt des Kindes. Schwach trüb nach 4 Tagen. †.	12 Stunden post partum, mässig trüb. †.	24 Stunden post partum. Stark trüb, mit Häutchen. Noch weniger als I. †.
4. K. 24 J. III. P. Wochenbett afebril.	Gerade vor dem Blasensprung; 1/4 Stunde vor der Geburt. Stark trüb mit Häutchen.	—	12 Stunden nach der Geburt. ? undeutlich trüb.	24 Stunden nach Geburt. †. Stark trüb, doch weniger als I.	
5. R. 22 J. II. P. 39,4° am V. Tag. gespannte Brüste.	30 Minuten vor Blasensprung, 1 Stunde ante partum. †. Kaum getrübt.	—	9 Stunden post partum. —	17 Stunden post partum. ?	40 Stunden post partum. Ziemlich stark getrübt, kein Häutchen. †.
6. S. 26 J. IV. P. Wochenbett afebril.	3 Stunden vor dem Blasensprung, 4 Stunden vor der Geburt. —	—	3 Stunden post partum. Stark getrübt, mit Blut vermischt.		
7. H. 39 J. III. P. Wochenbett afebril.			8 Stunden p. p. Stark trüb, Gasentwicklung. † Stäbchen-Gram.	24 Stunden post partum —	

Digitized by Google

8. M. 25 J. II. P. Wochenbett afebril.	1 Stunde vor Blasensprung. † ziemlich stark getrübt.	—	10 Stunden post partum ziemlich stark getrübt, Fäulnisgeruch, mehr getrübt als I. †	
9. H. 39 J. I. P. Wochenbett afebril.	$^1/_2$ Stunde vor Blasensprung. — Wenig getrübt, starker Bodensatz †	—	7 Stunden post partum. —	24 Stunden post partum mit Blut gemischt, stark getrübt, faulig riechend. †
10. K. 29 J. III. P. 38,1° am III. Tag. Ausfluss übelriechend.	12 Stunden nach Blasensprung, 4 Stunden vor der Geburt. —	—	3 Stunden post partum mit Blut vermischt, trüb, übelriechend. †	20 Stunden post partum, mässig trüb, weniger als III †
11. W. 37 J. IV. P. Wochenbett afebril.	11 Stunden nach Blasensprung. 3 Stunden vor Geburt. —	—	5 Stunden post partum; mit Blut gemischt, trüb. †	30 Stunden post partum, mässig trüb, geruchlos. †
12. P. 23 J. I. P. Wochenbett afebril.	11 Stunden vor Blasensprung. 12 Stunden vor Geburt stark trüb, mit Häutchen †	—	3 Stunden vor Geburt. Wenig getrübt, weniger als I. †	13 Stunden post partum, mit Blut vermischt, stark getrübt, geruchlos †
13. B. 22 J. III. P. Wochenbett afebril. Phthisis pulmon. incipiens.	2 Stunden nach Blasensprung. 1 Stunde vor der Geburt. Stark getrübt. †	—	9 Stunden post partum, trüb mit Blut vermischt. Trübung rasch zunehmend, geruchlos, weniger als I. †	33 Stunden post partum trüb, putrid riechend, weniger trüb als I. †
14. B. 36 J. III. P. Wochenbett afebril.	3 Stunden nach Blasensprung. $1^1/_2$ St. vor der Geburt. Ziemlich stark trüb, ohne Häutch. †	—	8 Stunden post partum. Starke Trübung, leicht putrid. †	

Digitized by Google

Tabelle VIII.

I	II	III	IV	V	VI	VII
Nr.	Name	Wievielte Geburt	Alter	Makroskopischer Befund	Befund des Sekretes aus dem Uterus	Kulturergebnisse: A. Anaerobe Kultur	Kulturergebnisse: B. Aerobe Kultur
1.	B.	I P.	25	Damm p. p. geheilt. — Portio sieht gut aus, Cervix durchgängig. Corpus anteflektiert, faustgross.	Menge reichlich, rotbraun, flüssig mit Deciduafetzen vermischt. Keine Mikrobien nachweisbar.	Bouillon in den Gönnerschen Röhrchen. —	Bouillon —
2.	Th. . . .	III P.	23	Vagina intakt. Cervix durchgängig. Corpus antevertiert — flektiert, faustgross.	Rötlich hell, reichlich mit wenig Deciduafetzen. Blutkörperchen, Deciduazellen. Einige spärliche Diplokokken u. kurze, dicke Stäbchen.	a) Bouillon. b) —	a) Bouillon. b) 3. Tag. c) Diplokokken, einz. und in Rasen, klein, rund; Stäbchen in geringer Zahl, fein, schlank. —
3.	K.	IV	30	Vagina intakt. Uterus gross, weich, anteflektiert, schlecht involviert. Cervix breit durchgängig.	Massenhaft; dunkelbraun, mit Deciduafetzen. Blutkörperchen und Deciduazellen. Mikrobien nicht nachweisbar.	a) Bouillon. b) 4. Tag. c) feinflockige Trübung, Diplokokken, die sich in ganz kurze Kettchen legen, 5—6 Glieder.	a) Bouillon. b) 2. Tag. c) stark trüb, opak werdend; Diplokokken in Haufen und in Ketten bis 9 Glieder. In Traubenzuckerbouillon überimpft wachsen fast ausschliesslich Kettenkokken in langen Ketten; abgeimpft auf Agar, Serumagar in Röhrchen u. Platten. Streptokokken isoliert; scheinen identisch mit denjenigen aus Tabelle I vide Fall 6.
4.	D.	III	24	Querlage, Wendung. Austritt: Damm p. p. geheilt. Cervix leicht durchgängig. Corpus anteflektiert, über faustgross.	Reichlich, braunrot, flüssig mit Deciduafetzen vermischt. Deciduazellen, Blutkörperchen, zahlreiche schlanke, gerade Stäbchen, wenig vereinz. Diplokokken.	a) Bouillon. —	a) Bouillon. b) 2. Tag. c) stark getrübt; einzelne Diplokokken. Schlanke, eckige, gerade Stäbchen.

Digitized by Google

5.	V.	III	35	Vagina intakt, Cervix leicht durchgängig. Corpus anteflektiert, faustgross.	Viel braunrotes Sekret, flüssig mit Deciduazellen vermischt. Enthält Deciduazellen, Blutkörperchen und Stäbchen in geringer Anzahl; meist lang, abgerundet.	a) Bouillon. b) 2. Tag. c) Fast nur Stäbchen, abgerundet, mitteldick, verschieden lang; starker Fäulnisgeruch. Keine Gasentwicklung. Nach 6 Tagen: viel mehr Kokken als Stäbchen, z. T. in kurzen Ketten bis 12 Glieder — die Reinkultur gelingt nicht.	a) Bouillon. b) —
6.	St. . . .	II	30	Vagina intakt, Cervix leicht durchgängig. Corpus nach vorn abgeknickt, über faustgross.	Viel braunrotes Sekret mit Deciduafetzen vermischt. Deciduazellen, Blutkörperchen. Keine Mikrobien.	a) Bouillon. b) 3. Tag. c) kleine runde Kokken in Häufchen, kurze abgerundete Stäbchen, starker Fäulnisgeruch	a) Bouillon. b) —
7.	D.	VI	30	Vagina intakt. Cervix durchgängig. Corpus anteflektiert, faustgross, hart.	Mittlere Menge von braunem Sekret mit Deciduafetzen. Viel Blutkörperchen. Wenig Deciduazellen. Keine Mikrobien.	a) Bouillon. b) 4. Tag. c) geruchlos. Kokken meist als Diplo. zuweilen in Häufchen bis 6 beisammen. Feine schlanke Stäbchen.	a) Bouillon. b) 4. Tag. c) Diplokokken nur einzeln.
8.	P.	III	31	Vagina intakt. Cervix leicht durchgängig. Corpus anteflektiert, faustgross.	Viel Sekret; dunkel, mit wenig Deciduafetzen. Blutkörperchen, Deciduazellen, kleine, feine Stäbchen.	a) Bouillon. —	a) Bouillon. b) 4. Tag. c) feine schlanke Stäbchen, Diplokokken in Häufchen, klein, rund, geruchlos.
9.	S.	VI	33	Vagina intakt. Cervix schlecht zurückgebildet, sehr leicht durchgängig. Corpus gross, weich, anteflektiert.	Viel Sekret; teils Blutcoagula, teils flüssig, hellbraun, mit Fetzen vermischt. Blutkörperchen u. Deciduazellen, keine Mikrobien.	a) Bouillon. —	a) Bouillon. b) —

Digitized by Google

I	II	III	IV	V	VI	VII
Nr.	Name	Wievielte Geburt	Alter	Makroskopischer Befund	Befund des Sekretes aus dem Uterus	Kulturergebnisse: A. Anaerobe Kultur	Kulturergebnisse: B. Aerobe Kultur
10.	B.	I	22	Vagina intakt. Cervix klaffend, leicht durchgängig. Corpus über faustgross, weit, antevertiert.	Viel Sekret; dunkelbraunes flüssiges Sekret mit viel Fetzen vermischt. Blutkörperchen. Deciduazellen. Viel schlanke Stäbchen.	a) Bouillon. b) 3. Tag. c) gerade, dünne, schlanke Stäbchen, geruchlos.	a) Bouillon. b) 3. Tag. c) Stäbchen, fein, schlank, einzelne Diplokokken.
11.	E.	I	38	Damm p. p. Cervix leicht durchgängig. Corpus über faustgross, antevertiert, mit weiter Höhle.	Viel Sekret; braungelb, flüssig, mit Deciduafetzen, leicht übelriechend. Blutkörperchen, Deciduazellen. Ziemlich viel kurze, abgerundete Stäbchen, wenig Diplokokken.	a) Bouillon. b) 3. Tag. Kleine runde Kokken in Häufchen, feine kurze Stäbchen, nicht deutlich riechend.	a) Bouillon. b) —
12.	S.	I	26	Damm intakt. Vagina do. Cervix durchgängig. Corpus gross, anteflektiert.	Massenhaft Sekret. Flüssig, braun mit Deciduafetzen vermischt. Blutkörperchen und Deciduazellen. Kurze dicke Stäbchen mit abgerundeten Enden.	a) Bouillon. b) 3. Tag. c) kleine Diplokokken meist vereinzelt, nur selten in ganz kleinen Häufchen, geruchlos.	a) Bouillon. b) —

Digitized by Google

Tabelle IX.

Tag des Wochenbettes:	1	2	3	4	5	6	7	8	9	10	11		
Ausgespülte			1	8	1		1	1	2	1	1	=11	+4sub partu
Unausgespülte		7	10	9	9	5	1	1				=42	

Beide Zahlenreihen beziehen sich ausschliesslich auf die Fieberfälle, die wir als saprophytische Infektionen, saprämische Fieber auffassen.

Die Besserung der Morbiditätsverhältnisse ist ohne weiteres zuzugebén; soweit unsere kleine Zahlenreihe Einsicht gestattet, betrifft sie bloss die putriden Zersetzungen des Uterusinhalts in den ersten Tagen, nicht die gefährlichen „septischen" Infektionen, deren Zahl mit oder ohne Spülung gleich geblieben ist. — Weitere Untersuchungen an reichlicherem Material werden uns hoffentlich auch darüber noch Klarheit bringen, warum die „septischen" Infektionen nicht in gleichem Masse beeinflusst werden als die andern Fieber. Aber auch so ist die Massnahme der Vaginaldesinfektion, für die Klinik wenigstens, nicht zu verwerfen; es ist ein Glied mehr in der Kette unserer antiseptischen Bestrebungen.

Zum Schluss formuliere ich in kurzem Résumé die aus vorliegender Arbeit abzuleitenden Thatsachen und Schlüsse.

Der normale puerperale Uterus ist nur in den ersten Tagen des Wochenbetts keimfrei.

In den späteren Tagen ist er in der Regel keimhaltig.

Es entsteht aber daraus kein Fieber, weil zu dieser Zeit die Beschaffenheit des Endometriums derart ist, dass die Produkte der Lebensthätigkeit dieser Bakterien nicht resorbiert werden.

Im Gegensatz dazu entsteht Fieber, wenn die nämlichen Keime im Frühwochenbett in die Uterushöhle eindringen. In den späteren Tagen kann Fieber dann eintreten, wenn sich zu der Anwesenheit von Keimen im Endometrium andere begünstigende Momente, wie Stauung höheren Grades (Aufsitzen, Aufstehen, wodurch zuweilen der Uterus abnorm abgeknickt wird) hinzugesellen.

Die antiseptischen Spülungen der Vagina vor der Geburt wirken wachstumhemmend auf die Scheidenkeime.

Digitized by Google

Als Ausdruck davon konstatieren wir eine Abnahme der Fäulnisfieber in den ersten Tagen des Wochenbetts.

Während der Drucklegung sind zwei Arbeiten erschienen,[1]) auf die ich wenigstens kurz hinweisen muss:

1. Untersuchungen über den Bakteriengehalt des puerperalen Uterus von Dr. Stähler und Dr. Winkler in Marburg.

Die Verf. haben normalen Wöchnerinnen Uterussekret am 9. bis 12. Tag entnommen unter ähnlichen Cautelen wie ich sie s. Zt. angab[2]); sie fanden die Uterushöhle keimhaltig in 37 % der Fälle, mehr als einem Drittteil derselben; wenn diese Zahl auch bedeutend kleiner ist als die von mir für die gleichen Verhältnisse angegebene von 85 %, so darf man doch nicht mehr, gestützt darauf, von Keimfreiheit der Uterushöhle als Norm sprechen, sondern man wird das Verhalten derselben in den spätern Tagen als ein wechselndes, unkonstantes hinstellen müssen. — Insoweit als damit der Begriff der Keimfreiheit des normalen Uterus erschüttert ist, stimmen die Autoren mit meinen Angaben überein. — Der Unterschied in der Häufigkeit der positiven Befunde mag wohl zum Teil darauf beruhen, dass die Marburger Autoren zur anaeroben Züchtung nicht flüssige, sondern nur feste Nährböden verwandten.

2. Über verschiedene Streptokokkenarten von Dr. Menge und Dr. Krönig-Leipzig.

Verff. haben eine sehr interessante Studie über Streptokokken veröffentlicht, um der Frage näher zu treten, ob die Streptokokken, die man unter sehr verschiedenen Bedingungen auffinden kann, trotz ihrer Varietäten eine und dieselbe Species bilden, oder aber ob man berechtigt sei, verschiedene Arten anzunehmen. Sie lösen die Frage in letzterem Sinne, indem sie eine Reihe von Streptokokkenarten rein züchten, die durch konstante Merkmale voneinander abweichen; speciell betonen sie, dass Streptokokken vorkommen und darunter pathogene, d. h. rein parasitäre, die obligat anaerob sind, andere die bloss fakultativ anaerob leben, dass aber die einen sich nicht in die andern überführen lassen.

Ich habe in meiner Arbeit denselben Standpunkt vertreten,

[1]) Beide erschienen in Monatsschrift für Geburtshilfe und Gynaekologie Band IX, Heft 6.

[2]) Centralbl. f. Gynaek. 1898, Nr. 26.

Digitized by Google

dass die verschiedenen Streptokokken nicht eine einzige Species bilden können; die meinen waren fakultativ anaerob und lebten als Saprophyten.

Interessant wäre es zu erfahren, wie sich die Leipziger Autoren nach ihrer neuesten Untersuchung zur Frage der Selbstinfektion stellen. — Soweit ich die Sache überblicke, lässt sich aus den Angaben der Arbeit kein zwingender Grund für die Annahme einer solchen entnehmen.

Digitized by Google

Aus der Frauenklinik der Universität Freiburg i. B.

Kastration und Knochenwachstum.[1]

Von

Privatdozent **Dr. Hugo Sellheim.**

Assistenzarzt.

Mit Tafel VI.

Unsere ersten Kenntnisse über die Körperbeschaffenheit kastrierter Männer[2]) verdanken wir mehrfachen Berichten von Reisenden. Diese verschiedenen Beschreibungen sind meist ungenau, vielfach etwas abenteuerlich gefärbt und stimmen nicht einmal über das äussere Aussehen der Verschnittenen in ihren Angaben überein. Ein Schriftsteller[3]) nennt ihre Erscheinung widerlich, die Gestalt hager und eckig, ihre ganze Entwickelung verkümmert; ein anderer[4]) schildert sie als abschreckend dick und missgestaltet, wenn es sich um verschnittene Nubier und Negerrassen handelt, während die Abessinier angenehme Gesichtsbildung und gute Figuren haben sollen. Ein dritter[5]) wiederum erzählt, dass die Eunuchen, die er gesehen, lauter

---

[1]) Nach einem auf dem VIII. Kongress der deutschen Gesellschaft für Gynaekologie in Berlin und nach einem am 28. Juni 1899 in der Freiburger naturforschenden Gesellschaft gehaltenen Vortrag.

[2]) Findet mit der Entfernung der Hoden eine Ablatio penis statt, so spricht man von Eunuchen im Gegensatz zu den Kastraten; diese Unterscheidung ist jedoch für unsere Zwecke überflüssig. Ich spreche im Folgenden schlechtweg nur von Kastraten.

[3]) von Kremer, Egypten, Forschungen über Land und Volk, Leipzig 1863, II, pag. 89.

[4]) White, Häusliches Leben u. Sitten der Türken, deutsch von A. Reumont, Berlin 1845, II, pag. 152.

[5]) Bilharz, citiert von Ecker in seinen Abhandlungen über die Kenntnisse des Körperbaus schwarzer Eunuchen in Abhandlungen der Senkenbergischen naturforschenden Gesellschaft, V. Bd., pag. 102, 1864—1865. Weitere Litteraturangaben bei Becker, Der männl. Kastrat mit bes. Berücksichtigung seines Knochensystems. Inaug.-Dissert. Freiburg i. B. 1898.

Digitized by Google

ungewöhnlich lange Gestalten von übrigens schlechter Haltung gewesen seien und dergleichen mehr. Hervorzuheben ist, dass fast in allen Berichten eine Annäherung an den entgegengesetzten weiblichen Typus als eine Begleiterscheinung der Kastration der Männer angegeben wird.

Auf Grund genauer anatomischer Untersuchungen hat zuerst Alexander Ecker[1]) die Abweichungen im Körperbau menschlicher Kastraten festzustellen gesucht. Er beschreibt ein 183 cm hohes Kastratenskelett und ein isoliertes Kastratenbecken. Beide Präparate werden noch heute in der Freiburger anthropologischen Sammlung aufbewahrt. Ecker konstatierte im wesentlichen Proportionsstörungen in der Länge der Gliedmassen und vindiziert dem Kastratenbecken weiblichen Charakter. Inwieweit die ungewöhnlich hohe Statur und die sehr langen Extremitäten auf Rechnung der Kastration zu setzen sind, darüber wagt er keine Mutmassung; in der weiblichen Form des Beckens sieht er jedoch eine unzweifelhafte Folge der frühzeitigen Entmannung. Das Alter des Kastraten schätzt der Autor nach dem Vorhandensein von Epiphysenscheiben an Wirbelsäule und Röhrenknochen, Knorpelzonen am Becken und der unverknöcherten Synchondrosis spheno-basilaris am Schädel für sehr jung

Mein hochverehrter Chef, Herr Geheimrat Hegar, liess nun jüngst diese Skeletteile nachuntersuchen, um die auffällige Angabe Eckers über die Annäherung des Kastratenbeckens an den weiblichen Typus auf ihre Richtigkeit zu prüfen.

Nach dem Stande der Verknöcherung allein dürfte man das Alter des hier betrachteten Kastraten auf bloss ca. 15—16 Jahre schätzen.

Die Nachuntersuchung, welche Becker[2]) vor einem Jahr an der Freiburger Frauenklinik angestellt und deren Resultate er in einer Dissertation niedergelegt hat, berechtigt uns jedoch aus anderen triftigen Gründen, besonders wegen der vorgeschrittenen Abnutzung des Gebisses, das Alter beträchtlich höher anzuschlagen. Die von Ecker betonten Proportionsstörungen an den Extremitäten können wir nach dem Vergleich mit anderen Skeletten bestätigen, eine auffällige Annäherung an den weiblichen Beckentypus dagegen nicht

[1]) Alexander Ecker, Zur Kenntnis des Körperbaus schwarzer Eunuchen in Abhandlungen der Senkenbergischen naturforschenden Gesellschaft, V. Bd., 1864—1865.

[2]) Becker, Der männl. Kastrat etc. Inaug.-Dissert., Freiburg i. B. 1898 und Derselbe, Archiv für Anatomie und Physiologie 1899.

Digitized by Google

erkennen. Das abnorme Knochenwachstum brachten wir in ätiologischen Zusammenhang mit dem längeren Erhaltenbleiben der Epiphysenscheiben an den Röhrenknochen, der Knorpelzonen am Becken und der Knochennaht am Schädel.

Ein stärkeres Längenwachstum nach der Kastration hat schon Pelikan[1]) auf Grund genauer Messungen an Männern, die in ihrer Jugend verschnitten waren, an den sogenannten Skopzen, festgestellt. Er fand, dass die ausgewachsenen Kastraten normale Männer um durchschnittlich 3,4 cm überragten. Besonders hob er die im Verhältnis zur Körpergrösse bedeutendere Verlängerung des Unterschenkels hervor.

Die sogenannten natürlichen Eunuchen, Individuen mit kongenitalem doppelseitigen Defekt der Hoden, bei denen man vielleicht ein gesteigertes Wachstum des Körpers erwarten dürfte, scheinen nach Grubers[2]) Ausführungen im Gegenteil von schwächlichem Bau; doch müssen wir bedenken, dass die einschlägigen Beobachtungen sehr spärlich und lückenhaft sind.

Bemerkenswert sind die Angaben dieses Autors[3]) über den Verknöcherungszustand der Kehlkopfknorpel bei einem 65 jährigen in seiner Jugend verschnittenen Mann, die er noch ganz knorpelig fand, während sich doch sonst schon im mittleren Alter in diesen Teilen hie und da Verknöcherungspunkte einstellen sollen.

Auch von männlichen Tieren haben wir nur wenige genaue Angaben über die Entwickelung des Skeletts nach frühzeitig vorgenommener Kastration. Im allgemeinen wird auch hier behauptet, dass eine Annäherung an den Typus des weiblichen Geschlechts in den Verhältnissen der einzelnen Körperteile die Folge der Verschneidung sei[4 u. 5]), ohne dass diese Annahme irgendwie durch Messungen exact bewiesen wäre. Ein Autor[6]) lässt beim Kastraten die hinteren Teile an Masse zunehmen, während die

---

[1]) E. Pelikan, Gerichtlich medizinische Untersuchungen über das Skopzentum in Russland, übersetzt von Iwanoff, Giessen 1876.

[2]) Wenzel Gruber, Die kongenitale Anorchie beim Menschen, Med. Jahrbücher 1868, XV. Bd.

[3]) Wenzel Gruber, Untersuchung einiger Organe eines Kastraten, Archiv für Anatomie, Physiologie u. wissenschaftliche Medizin 1847, Seite 468.

[4]) E. v. Hering, Handbuch d. tierärztl. Operationslehre, Stuttgart 1879, III. Auflage.

[5]) H. Settegast, Die Tierzucht, I. Teil: Die Züchtungslehre, Breslau 1888, V. Aufl.

[6]) von Hering, l. c.

Digitized by Google

vorderen schlanker werden, was wieder ein anderer[1]) nicht bestätigen kann. Man spricht vielfach von einem charakteristischen „Bullenschädel“ und „Stiernacken“ beim männlichen Rind, von einem „Hengstkopf“ und „Speckhals“ des männlichen Pferdes, ohne dass diesen Schlagwörtern genaue Messungen oder Beschreibungen zu Grunde liegen.

Den Einfluss der Kastration auf die Entwickelung des Körpers schätzt man um so bedeutender, in je früherem Alter die Operation ausgeführt wird.[2])

Von allen Haustieren legt man von jeher bei dem Pferd den grössten Wert auf Gestalt und Rasse und bei ihm haben auch die Unterschiede zwischen verschnittenem und unverschnittenem Tier das Interesse am meisten und am frühesten wachgerufen. Die Société national et central de médecine vétérinaire erliess in Frankreich für das Jahr 1848 ein Preisausschreiben, welches die Ergründung dieser Verschiedenheiten zur Aufgabe stellte.[3]) Von vier Bearbeitern der Preisfrage sprachen zwei der Kastration jeden Einfluss auf die Höhenentwickelung des Skeletts ab, während von den beiden anderen der eine eine Entwickelungssteigerung, der andere eine Entwickelungshemmung als Folgen der Verschneidung betrachtete. Dadurch war man also in der Erkenntnis dieser Frage nicht weiter gekommen.

Später hat Koudelka[4]) im Wiener Museum sechs Hengst- und vier Wallachenskelette gemessen; da ihm jedoch nur Tiere verschiedenster Rasse zur Verfügung standen, haben Vergleichungen keinen grossen Wert. An gleichrassigen belgischen Hengsten, Wallachen und Stuten hat dann von Nathusius[5]) zahlreiche Messungen vorgenommen. Bei dem Vergleich ergab sich für den Kastraten gegenüber dem unverschnittenen Tier ein grösseres Mass der Widerristhöhe[6]), Hüftknochenhöhe und der vorderen Extremität.

---

[1]) von Nathusius, citiert bei Ecker, l. c. pag. 111.

[2]) Hoffmann, C., Die Kastration der Haustiere, Schneidemühls tiermedizinische Vorträge, Bd. II, Heft 12, 1892.

[3]) Gustav Feldmann, Über Wachstumsanomalien der Knochen, Inaug.-Dissert., Freiburg 1896.

[4]) Koudelka Florian, Das Verhältnis der Ossa longa zur Skeletthöhe etc., Verhandlungen des naturforschenden Vereins in Brünn, Bd. XXIV, I, 1885.

[5]) von Nathusius, S., Unterschiede zwischen der morgen- und abendländischen Pferdegruppe, Berlin 1891.

[6]) Als Widerrist bezeichnet man den erhabenen Teil des Pferdehalses zwischen den Schultern.

Digitized by Google

Die Rumpflänge ist bei beiden fast gleich. Aus Angaben Huschkes[1]) über die Verminderung des Hirngewichtes nach der Kastration darf man einen Rückschluss auf die Beschränkung des Rauminhaltes der Schädelkapsel beim Wallachen machen. Dieser Autor rechnet als Durchschnittsgewicht für das Hirn eines Hengstes 534,8 gr, für das des Wallachen bloss 519,62 gr, also eine beträchtliche Verminderung von ca. 15 gr für das Wallachengehirn (die Mittelzahlen wurden aus den Wägungen von 43 Pferdehirnen gewonnen).

Das Wallachenbecken soll dem Stutenbecken dadurch ähnlicher werden, dass ein starker Knochenwulst an dem vorderen Ende der Beckenfuge verschwindet, welcher für den Hengst charakteristisch ist, ebenso sollen auch Tubercula pubica und Crista pubis bis auf Spuren verloren gehen. Die ω ähnliche Form des Beckeneinganges beim Hengst soll verschwinden und sich mehr einen Kreis nähern, Verhältnisse, wie sie allerdings noch ausgesprochener für die Stute eigentümlich sind.[2])

Von Ochsen weiss man, dass sie im Vergleich zu den Stieren durch grössere Körperhöhe und längere Extremitäten ausgezeichnet sind; exakte Messungen an dieser Tierspecies sind mir jedoch nicht bekannt. Das Becken des Ochsen soll in seiner Form jenem der Kuh weit näher stehen als der Beckenform des Stiers.[3])

Beim Schaf ist nur etwas über den Schädel bekannt. Huschke[4]) rechnet für den Schädel des Widders (Schafbocks) 63,9 % Stirnfläche, für den Hammel aber nur 48,3 %, also ein auffälliges Zurückstehen des Kastraten. Ein Kleinerbleiben des Schädels beim kastrierten Schaf- und Ziegenbock wird später auch noch von anderer Seite[5]) bestätigt; genaue Messungen haben jedoch nicht mehr stattgefunden.

Schliesslich sind noch Untersuchungen veröffentlicht worden, die Poncet an der Lyoner Arzneischule mit kastrierten männlichen Kaninchen gemacht hat. Er konstatierte eine stärkere Ausbildung des Knochensystems und besonders ein stärkeres Längenwachstum der Röhrenknochen, sowie eine Verlängerung des Schädels.

---

[1]) Huschke, Emil, Schädel, Hirn u. Seele des Menschen und der Tiere, Jena 1854, pag. 66.

[2]) Frank, Handbuch der tierärztlichen Geburtshilfe 1876, pag. 7.

[3]) Frank, l. c.

[4]) Huschke, Emil, l. c., pag. 29.

[5]) Hoffmann, C., l. c., pag. 6.

Digitized by Google

Die Arbeit ist mir nur aus einem sehr dürftigen Referat[1]) über einen im Jahre 1877 in le Havre gehaltenen Vortrag bekannt. Ob später überhaupt noch eine ausführliche Veröffentlichung erfolgt ist, weiss ich nicht, jedenfalls konnte ich die Belegstücke für diese Angaben nicht auffinden.

Über die Exstirpation der weiblichen Keimdrüse beim Menschen in jugendlichem Alter fehlen fast alle Berichte. Hegar[2]) erwähnt nur einen Dr. Roberts, der auf einer Reise in Indien weibliche Kastraten gesehen haben will. Die Statur dieser circa 25jährigen Personen schildert er als „gross". Die Verstümmelungen bei den weiblichen Skopzen, den sogenannten Skopizen ist nicht der Verschneidung der Männer gleichwertig, sondern lässt die Ovarien unberührt und hat also mit unserer Frage nichts zu thun. — Bei doppelseitigem angeborenem Mangel der Eierstöcke hat man keine besonderen Skelettanomalien beobachtet.[3])

Bei weiblichen Tieren ist nichts über die Ausbildung des Knochensystems nach der Verschneidung bekannt geworden. Man findet auch hier die allgemeine Annahme, dass weibliche Kastrierte etwas männlicher werden.[4]) Den phantastischen Berichten über die Veränderungen an kastrierten Hennen, den sogenannten Poularden, bin ich schon anderen Orts[5]) entgegengetreten durch den Nachweis, dass die Operation, welche statt der Kastration von den Geflügelzüchtern ausgeübt wird, nicht den degenerativen Einfluss auf den Eierstock hat, den man ihr zuschreibt, in ihrer Wirkung also auch der Kastration nicht gleichgestellt werden kann.

Jedenfalls haben wir nach diesen seitherigen Erfahrungen als Folgen der Kastration beim männlichen Individuum Störungen in den Proportionen des Körpers, besonders vermehrte Körperhöhe, Zunahme der Extremitäten, Kleinerbleiben des Schädels und Abnormitäten am Becken zu verzeichnen. Wenn sich auch noch nicht

---

[1]) Gazette hebdomadaire de médecine et de chirurgie 1877, Bd. XIV, pag. 575).

[2]) Hegar, Kastration der Frauen, Volkmanns klin. Vorträge 1878, pag. 986.

[3]) Hegar, l. c.

[4]) Hoffmann, l. c.

[5]) Sellheim, Zur Lehre von den sekundären Geschlechtscharakteren, diese Beiträge, Bd. I, Heft 2.

Digitized by Google

alle Angaben in Einklang bringen lassen und einwandsfreie exakte Messungen auf diesem Gebiete sehr spärlich sind, so lässt sich der Zusammenhang zwischen der frühzeitigen Verschneidung und den Abweichungen im Skelettbau nicht von der Hand weisen. Worin aber diese Abhängigkeit begründet ist, und ob sich nicht auch etwas Ähnliches nach der Entfernung der weiblichen Keimdrüse einstellt, bleibt noch zu beantworten.

Meinem hochverehrten Chef, Herrn Geh. Rat Hegar, bin ich sehr dankbar für die mir gegebene Anregung, diesen Einfluss der Kastration auf den wachsenden Knochen bei männlichen und weiblichen Individuen zu studieren. Die Untersuchungen erforderten längere Zeit, vielfache Kontrolle und Wiederholungen. Wegen mancherlei Misserfolgen mussten auch ganze Untersuchungsreihen aufgegeben werden. Schliesslich bin ich aber doch zu Resultaten gekommen, die einen vorläufigen Abschluss und ihre Mitteilung berechtigen.

Bei meinen Studien schlug ich zwei Wege ein. Einmal untersuchte ich Skelettteile von Tieren, die aus wirtschaftlichen Gründen kastriert werden. Das Material lieferte mir das Freiburger Schlachthaus.[1]) Zweitens stellte ich ad hoc besondere Experimente an.

Zunächst verglich ich das Knochenwachstum an den Epiphysenscheiben der Extremitäten beim kastrierten und nicht kastrierten Eber, beim Ochsen und Stier, beim Wallachen und Hengst. Es wurden dazu jedesmal bei thunlichst gleichrassigen und gleichalterigen Individuen dieselben Stellen an langen Röhrenknochen untersucht.

Beim Schwein konnte ich an makroskopischen und mikroskopischen Schnitten durch die oberen Humerusenden feststellen, dass mit einem Jahr beim kastrierten und nicht kastrierten Eber die Knorpelscheiben noch in gleicher Weise erhalten sind. Eine Kontrolle im späteren Alter war nicht gut möglich, da die Tiere mit einem Jahr oder wenig darüber meist geschlachtet werden, das Knochenwachstum aber selbst mit zwei Jahren noch nicht abgeschlossen ist.

Beim Rindvieh, dem eine recht langsame Körperausbildung eigen ist, konnte ich an den aufgehauenen Knochen in den ersten Lebensjahren keinen bemerkenswerten Unterschied zwischen Ochs und Stier herausfinden. Erst im Alter von $3^3/_4$ Jahren konstatierte

[1]) Dem Schlachthausverwalter, Herrn Tierarzt Metz, danke ich hier nochmals bestens für seine liebenswürdige Unterstützung bei der Beschaffung des Materials.

Digitized by Google

ich bei Simmenthaler Rasse eine sehr wesentliche Differenz. Beim Ochsen ist am unteren Ende des Oberschenkels auf Sägeschnitten noch eine ca. 2 mm breite ununterbrochene knorpelige Epiphysenscheibe erhalten, beim gleichalterigen Stier an der entsprechenden Stelle dagegen schon Verknöcherung eingetreten. Man erkennt beim Stier gerade noch die Grenze zwischen Epiphyse und Diaphyse durch einen dünnen kompakten Knochenstreifen markiert (cf. Tafel.) Bei dem Vergleich mikroskopischer Schnitte durch beide Knochen sieht man beim Ochsen eine mit Hämalaun bezw. Hämatoxylin intensiv blau gefärbte Zone mit noch wuchernden und in Reihen gestellten Knorpelzellen; beim Stier deutet noch hie und da kaum eine Spur von Blaufärbung auf die Anwesenheit von Knorpel. Beim Stier ist schon vollständige Ruhe im Knochenwachstum an dieser Stelle eingetreten. Das stimmt auch mit der allgemeinen Annahme überein, dass mit ca. 4 Jahren das Rindvieh ausgewachsen ist. Beim Ochsen dagegen dauert die Thätigkeit der Epiphysenknorpel noch an. Zu den mikroskopischen Präparaten bemerke ich, das ich keine Gelegenheit hatte für die untersuchten Tierspecies das normale Verhalten der Epiphysenscheiben zu den verschiedenen Wachstumsperioden zu studieren. Ich kann also auf die Mitteilung mikroskopischer Details keinen Wert legen. Es kam mir hier lediglich auf den Nachweis an, dass an den Knorpelzellen noch Wucherung und Reihenstellung vorhanden, also die Proliferationsfähigkeit der Epiphysenscheiben noch garantiert ist.

Beim älterem Wallach und Hengst sind Schnitte vom oberen Humerus und Radiusende in gleicher Weise vollständig verknöchert. Epiphysenlinien sind ganz und gar nicht mehr kenntlich; ein Hinweis, dass bei den Kastraten die Knorpelzonen doch schliesslich auch verkalken.

Weiterhin prüfte ich den Einfluss der Kastration auf den Skelettbau bei Vögeln, deren Knochenwachstum beträchtliche Abweichungen von demjenigen der Säugetiere aufweist. Bekannt ist die sehr viel raschere Ausbildung des Knochengerüsts. Der Ausfall der Experimente zwingt uns aber zu einer noch genaueren Betrachtung des Skeletts eines ca. $2^1/_2$ monatlichen Hahnes, also zu einer Zeit, in der man aus technischen Gründen bei den Hähnen die Kastration am besten ausführt. An den trockenen und frischen Knochen erkennt man an den Flügeln gar keine knöchernen Epiphysen, die durch Knorpelscheiben von den Diaphysen getrennt wären. Derartige knöcherne Epiphysen finden sich überhaupt nur

Digitized by Google

an der hinteren Extremität und da nur am unteren und oberen Ende der Tibia und oberen Ende des Mittelfussknochens. An all den Stellen, an denen solche knöchernen Epiphysen fehlen, sind die Knochenenden mit dicken Knorpelkappen bedeckt im Gegensatz zu den nur dünnen Gelenkknorpelüberzügen der knöchernen Epiphysen. Wir haben es hier noch mit den ursprünglich knorpelig angelegten Epiphysen zu thun, in denen keine Verknöcherung eingetreten ist, sich vielmehr der jugendliche Zustand erhalten hat. Die Richtigkeit dieser Auffassung zeigt die mikroskopische Untersuchung. Ob später überhaupt noch in diesen Epiphysenknorpeln Knochenkerne auftreten und zu welcher Zeit dies geschieht, kann ich nach meinen bisherigen Untersuchungen noch nicht entscheiden. Jedenfalls sind von diesem Stadium aus die Knochen noch beträchtlich gewachsen. Auffallende Längenunterschiede sind jedoch zwischen kastriertem und nicht kastriertem Tier nicht zu Tage getreten, wenigstens nicht nach den Messungen am trockenen Skelett, an dem die Knorpelzonen allerdings stark geschrumpft sind. Hierin hätten wir also einen Gegensatz zu den Ergebnissen bei den Säugetieren.

Das übrige Skelett des $2^1/_2$ monatlichen Hahnes ist aber trotz der raschen Ausbildung doch noch in vielen Abschnitten recht jugendlich. Am Schädel sind die Nähte noch nicht verknöchert, das Becken besteht noch auf weite Strecken aus Knorpel etc.

Zur Zeit der Kastration, also mit $2^1/_2$ Monaten, waren die beiden Kapaunen und der Kontrollhahn, deren Skelette ich hier zum Vergleich bringe, gleich alt, sie stammten von gleicher italienischer Rasse und wuchsen unter den gleichen Lebensbedingungen heran. Im Alter von $14^1/_2$ Monaten, also 1 Jahr nach der Operation, wurden die ausgewachsenen Tiere getötet und skelettiert.

Wir finden im Körperbau einen recht wesentlichen Einfluss der Kastration sich geltend machen. Die Deformitäten treten hier sehr schön hervor, weil die Skelette in toto präpariert werden konnten. Allerdings müssen wir bei den Massen die Kleinheit der Tierspecies berücksichtigen und da sind schon Unterschiede von Millimetern anzuschlagen, besonders wenn bei beiden Kastraten Abweichungen in derselben Richtung stattfinden.

Am Schädel ist besonders der Höhendurchmesser etwas vermindert, damit stimmt auch eine mässige Verringerung der Kapazität überein, die sich in der Differenz der Gehirngewichte ausspricht. Das Gehirn wog beim Kontrollhahn 3,45 beim Kapaun nur 3,30 gr. Das Foramen occipitale magnum zeigt beim Kastraten einen grösse-

Digitized by Google

ren Längs- und einen geringeren Querdurchmesser. Die Länge der Wirbelsäule ist bei Hahn und Kapaun annähernd gleich.

Bei der einheitlichen gleichmässigen Präparation der Skelette in toto und bei den nur sehr kurzen knorpeligen Verbindungsstücken dürfen wir den Thoraxmassen wohl auch Wert beilegen, in der Annahme, dass die ursprünglichen Formen nur wenig alteriert sind. Die Furcula ist enger, die vordere Thoraxapertur hat einen grösseren Tiefen- und geringeren Breitendurchmesser, sie stellt also ein stärker ausgezogenes Längsoval dar. Diese Schmalbrüstigkeit des Kapauns spricht sich übrigens auch schon äusserlich in seiner Gestalt aus, wie man bei dem Vergleich von lebenden Hähnen und Kapaunen sehen kann (cf. diese Beiträge Bd. I, Heft 2. Die Tafel pag. 246). Ich bemerke, dass es der Kapaun allerdings verstanden hat diesen Fehler in seiner Figur durch die Ausbildung eines stärkeren Federkleides an dem unteren Teil des Halses teilweise zu verdecken. Sollte man in dieser Fähigkeit Mängel der Gestalt durch äusseren Putz dem Blick zu entziehen vielleicht einen Anklang an weibliches Talent erkennen! — Die Crista des Brustbeines ist verbogen. Das Brustbein selbst ist länger und sein hinteres Ende der Wirbelsäule bezw. dem Becken stärker angenähert.

Noch mehr als am Thorax tritt am Becken die Regellosigkeit bald grösserer, bald kleinerer Masse in Erscheinung. Die Hüftbeine und Darmbeine sind breiter, das Kreuzbein ist schmäler, Hüftbeine und Kreuzbein sind kürzer, die Sitzbeine niedriger. Am auffallendsten sind aber die Unterschiede an den Querdurchmessern des Beckenausganges. Die Distanzen zwischen den hinteren Enden der Sitzbeine sind im oberen Teile geringer, im unteren dagegen grösser; ebenso ist die Entfernung der hinteren Enden der Schambeine bei dem Kapaun beträchtlicher. Die Masse einer $14^1/_2$ monatlichen Henne italienischer Rasse sind jedesmal zum Vergleiche in den Tabellen beigedruckt, um der sehr verbreiteten Annahme entgegenzutreten, dass durch Kastration das Individuum Charaktere des anderen Geschlechtes annehme. Bei den Kapaunen trifft das wenigstens in Bezug auf das Knochengerüst ebensowenig zu, wie für die sekundären Geschlechtscharaktere [1]). Wohl sehen wir einmal bei einzelnen Massen eine Annäherung an die weiblichen Dimensionen, dann aber ebenso oft das Gegenteil. Jedenfalls ist bei Berücksichtigung der ganzen Gestaltung und der Proportionen der einzelnen Skelettabschnitte

[1]) Sellheim, l. c.

Digitized by Google

von einem auffälligen Hinneigen zum weiblichen Typus nicht die Rede. Man beachte z. B. nur das Verhältnis des Brustbeines zu dem Rücken. Bei der Henne findet sich ein sehr starkes Divergieren dieser Teile nach hinten, beim Hahn sind die hinteren Enden mehr angenähert, beim Kapaun stehen sie ganz nahe.

Um den Einfluss der Kastration auf das Knochenwachstum bei weiblichen Individuen zu studieren, war ich lediglich auf das Experimentieren angewiesen. Von weiblichen Tieren kastriert der Landwirt heutzutage nur noch das Mutterschwein im jugendlichen Alter häufiger, schlachtet es aber ebenso wie den kastrierten Eber früher, als die Skelettausbildung beim unverschnittenen Tiere ihren Abschluss erreicht hat. Makro- und mikroskopische Schnitte durch die oberen Humerusenden beim verschnittenen und unverschnittenen weiblichen Schwein lassen keine wesentlichen Abweichungen erkennen, weder unter sich, noch von den entsprechenden Knorpelzonen beim gleichalterigen kastrierten und nicht kastrierten männlichen Tier.

Um nun bei meinen Versuchen möglichst in die Augen springende Resultate zu erzielen, wählte ich grössere Tiere. Ich nahm grosse Hündinnen, Abkömmlinge von dänischer Dogge und Schäferhund. Von zwei Wurfschwestern wurde die eine im Alter von 3 Monaten kastriert, die andere blieb unberührt. Beide wuchsen unter den gleichen Lebensbedingungen in möglichster Freiheit auf dem Lande auf. Zur Zeit der Kastration war das operierte Tier der Kontrollhündin an Körperentwickelung ziemlich voraus: Körpergewicht, Körperlänge und Länge der Extremitäten waren bedeutender, dabei war, was ich besonders hervorhebe, das Verhältnis der vorderen Extremitäten zu der Rumpflänge ein derartiges, dass die später kastrierte verhältnismässig kürzere Beine hatte als die unverschnittene Hündin. Für die Vergleichung der Proportionen habe ich hier, wie bei den hauptsächlichsten folgenden Messungen die Masszahlen nicht nur in ihren absoluten Werten (Originalmasse) angegeben, sondern sie auch mit Rücksicht auf das Individuum selbst und zwar in Tausendteilen der Rumpflänge ausgerechnet als relative Masse aufgeführt (Tabelle IIe).

Digitized by Google

Gewichts- und Massverhältnisse zur Zeit der Kastration:

	Körpergewicht	Rumpflänge	Vordere Extremitäten Länge in	
			Centimetern	Tausendteilen der Rumpflänge
beim Kastraten: . .	6875 g	56 cm	21 cm	375,0
„ Kontrolltier .	3625 g	41 cm	18 cm	439,03

Uber ein Jahr nach der Operation, im Alter von $15^1/_2$ Monaten, wurden beide Tiere getötet. Die ursprüngliche Körpergewichtsdifferenz hatte sich jetzt mehr ausgeglichen,

der Kastrat wog $29^1/_2$ kg,
die Kontrollhündin 27 kg.

Beide Skelette wurden in derselben Weise präpariert und aufgestellt. Beim Vergleiche fällt uns vor allem der sehr beträchtliche Grössenunterschied zu Gunsten des Kastraten in die Augen. Die Länge des Rumpfes vom Atlas bis zum hinteren Kreuzbeinende ist um 10 cm grösser, ebenso die Höhe der Wirbelsäule zwischen den Schulterblättern um 10 cm und der hintere Teil der Wirbelsäule sogar um 14 cm höher als bei dem Kontrolltier.

Genaue Berechnungen der Körperproportionen aus den in den Tabellen in extenso aufgeführten Massen ergeben eine direkte Umkehrung des Verhältnisses vor der Kastration. Jetzt sind bei der verschnittenen Hündin die vordere und hintere Extremität und jeder ihrer grossen Röhrenknochen für sich nicht nur absolut, sondern auch auf die Rumpflänge (vom Atlas bis zum unteren Kreuzbeinende) bezogen, zu lang geworden (cf. Tafel). Dabei ist — wie schon aus dem Ansteigen der Wirbelsäule nach hinten ersichtlich — das Hinterbein noch verhältnismässig länger als das Vorderbein und an ihm ist der Unterschenkel der am stärksten gewachsene Knochen, ein Verhalten, wie es sich in ganz gleicher Weise bei den Messungen an den Skopzen herausgestellt hat.

Das Verhältnis des Umfanges in der Mitte der Diaphysen zu der Länge der Röhrenknochen ist derartig, dass alle Röhrenknochen des Kastraten schlanker, ja die Unterarmknochen sogar um ein geringes auch absolut dünner sind, als bei dem Kontrolltier. Untereinander verglichen sind bei dem Kastraten die Knochen an der hinteren Extremität nicht nur länger, sondern auch dicker als am Vorderbein. Quer- und Längsschnitte durch die oberen

Digitized by Google

Hälften der Femura zeigen nur eine sehr mässige Zunahme der Wandstärke am kompakten Knochenmantel beim Kastraten.

Auch die Epiphysen sind beim verschnittenen Tiere absolut nur um ein geringes dicker, im Vergleiche zur Länge der einzelnen Knochen aber sind sie dünner als bei dem Kontrolltier.

Die grossen Extremitätsknochen sind also bei dem kastrierten Tier durchweg länger und schlanker, aber unter sich durchaus ungleichmässig in Länge und Dicke verändert.

Am Schädel überwiegen absolut die Längsdurchmesser am meisten, die Querdurchmesser nur um ein geringes, am harten Gaumen sind die Quermasse sogar gleich oder etwas kleiner. Die Höhendurchmesser sind im Bereiche des Gesichtsschädels etwas grösser, an der Schädelkapsel sind sie gleich oder geringer. Augen- und Nasenhöhlen sind um weniges geräumiger.

Relativ zur Rumpflänge sind alle Schädelmasse verkürzt. Um die Abweichungen in der Form des Schädels zu bestimmen, habe ich Länge, Breite und Höhe zu einander in Beziehung gesetzt und zwar wählte ich Höhen- und Querdurchmesser an der Schädelkapsel. Es verhalten sich der Höhendurchmesser (von 1 cm vor dem Foramen occipitale magnum an der Basis bis zum höchsten Punkte der Pfeilnaht) zu dem Querdurchmesser (dicht hinter dem Meatus auditorius externus) zu der Länge (von der Mitte des Oberkiefers bis zum vorspringendsten Teile des Occiputes) folgendermassen:

	Kastrat	Kontrollhündin
Höhe:Breite:Länge =	1 : 1,1185 : 3,2741	= 1 : 1,0072 : 3,0435

Der Kastratenschädel ist also länger und breiter, aber niedriger.

Um einen Ausdruck für die Kapazität zu gewinnen, habe ich die Gehirne gewogen. Absolut übertrifft zwar das Kastratengehirn das normale um ein geringes, relativ zum Körpergewicht ist es aber in seiner Masse etwas vermindert.

Gehirngewicht	absolutes, in Gramm	in Tausendteilen des Körpergew.
beim Kastraten . . .	86	2,935
„ Kontrolltier . .	80	2,963

Digitized by Google

Sehr auffallend ist die Formverschiedenheit des Foramen occipitale magnum. Es verhält sich der

Querdurchmesser: Sagittaldurchmesser
= 1:1,0241 beim Kastraten,

Querdurchmesser: Sagittaldurchmesser
= 1:1,2815 beim Kontrolltier.

Die längsovale Gestalt geht also beim Kastraten verloren.

Am Becken sind alle absoluten Masse grösser, alle relativen kleiner bis auf ein sehr wichtiges, den Querdurchmesser des Beckenausganges, die Distantia spinarum ossium ischii, das grösser ist. Ich betone das besonders, weil sich hier aus schon eine Formenverschiedenheit und relative Erweiterung im Beckenausgang erkennen lässt. — Ich hatte zwar kein männliches Tier desselben Wurfes zur Verfügung, um die Geschlechtsunterschiede am Becken zu konstatieren. Nach der Analogie beim Menschen ist aber die Erweiterung des Beckenausganges durchaus keine Annäherung an den männlichen Typus, sondern vielmehr erst recht eine Betonung des weiblichen Charakters. Also die Annahme einer Hinneigung zum entgegengesetzten Geschlechte nach der Kastration entbehrte darnach auch für dieses weibliche Beispiel des Beweises. — Die Gestalt des Beckeneinganges nähert sich, wie wir aus dem Verhältnis des Querdurchmessers zur Konjugata ersehen, mehr einem Kreise, während sich bei dem Kontrolltier ein etwas stärkeres Überwiegen des Längsdurchmessers findet:

Querdurchmesser: Conjugata = 1:1,021 beim Kastraten,
„ „ = 1:1,0535 „ Kontrolltier.

Auf Gestaltveränderungen am Thorax einzugehen, vermeide ich, weil sich beim Skelettieren, so sorgfältig und gleichmässig es auch vorgenommen wurde, an den umfangreichen knorpeligen Partien Verschiebungen nicht mit aller Sicherheit ausschliessen lassen.

Betrachten wir uns nun die Skelette auf den Grad ihrer Verknöcherung hin. Bei der Kontrollhündin ist das Knochenwachstum schon vollständig abgeschlossen, wie das ja auch dem Alter entspricht, denn bei den meisten Hunderassen nimmt man an, dass das Tier mit etwas über einem Jahr ausgewachsen ist. Die Epiphysenlinien sind an den Röhrenknochen ausnahmslos verschwunden. Am Schädeldach sind Pfeilnaht, Koronalnaht und Lambdanaht zum Teil und an der Schädelbasis ist die quere Naht zwischen Basisphenoid und Basisoccipitale ganz verknöchert. Am Becken sind die einzelnen Komponenten der Knochen miteinander verschmolzen.

Digitized by Google

Bei dem Kastraten dagegen sehen wir am oberen Ende des Humerus, Oberschenkels und der Fibula die Epiphysenscheiben noch vollständig erhalten, so, dass trotz schonender Maceration die Epiphysen abgefallen sind. Am unteren Ende des Femur und oberen Ende der Tibia sind die Linien ebenfalls noch gut kenntlich, aber es besteht doch schon teilweise eine etwas festere Verbindung zwischen Diaphyse und Epiphyse. Sehr zu beachten ist auch der Unterschied in der Verteilung der erhalten gebliebenen Epiphysenscheiben auf die Extremitäten: An dem kürzeren Vorderbein sehen wir nur noch eine, an dem längeren Hinterbein (cf. Tafel) noch drei Knorpelzonen für das Weiterwachsen der Knochen sorgen.

Am Schädeldach sind Pfeilnaht, Koronalnaht, Lambdanaht, an der Basis die quere Naht zwischen Basisphenoid und Basisoccipitale noch nicht verknöchert.

Am Becken ist die Crista ossis ilei durch eine breite Knorpelzone noch vollständig vom übrigen Hüftbein getrennt und hat sich bei der Präparation gelöst (cf. Tafel).

Wir haben also nach diesen Resultaten sehr auffällige Störungen im Wachstum der Knochen im Anschluss an die in jugendlichem Alter ausgeführte Kastration bei männlichen und weiblichen Individuen kennen gelernt. Die Abweichungen von der Norm bestehen in einer Retardation der Verknöcherung knorpeliger Skelettabschnitte, besonders der Epiphysenscheiben an den Extremitätenknochen und der Knochensuturen. Die Folgen sind sehr beträchtliche Veränderungen in den Proportionen der Extremitäten, des Schädels, des Beckens und auch des Brustkorbes. Dass diese mangelhafte Ausbildung der Körperformen durch die Störungen im Knochenwachstum verursacht ist, kann wohl nicht mehr zweifelhaft sein, wenn wir an dem einen Beispiel der kastrierten Hündin nachzuweisen im stande waren, dass einmal von den Extremitäten diejenige am stärksten gewachsen ist, an der die Epiphysenscheiben am längsten und in der Mehrzahl erhalten geblieben sind, also das Hinterbein und dass zweitens der Schädel in senkrechter Richtung zu den offen gebliebenen Nähten zu den queren und sagittalen seine grössten Dimensionen erreicht hat, also länger und breiter geworden ist.

Digitized by Google

Tabelle I.

Masse von Hähnen, Kapaunen und Henne in Centimetern.

a) Extremitäten und Wirbelsäule.

		2½ Monate alter Hahn	14½ Monate alter Hahn	14½ Monate alter Kapaun I	14½ Monate alter Kapaun II	14½ Monate alte Henne
vord. Extremit.	ganze Länge	22,91	31,11	28,83	30,25	24,68
	Oberarm	6,85	8,0	7,5	7,86	6,95
	Ulna	6,66	8,15	7,6	7,99	7,05
	Radius	6,3	7,5	6,75	7,3	6,35
	Mittelhand	1,6	4,26	4,0	3,95	1,5
	Mittelfinger	1,5	3,2	2,98	3,15	2,83
hint. Extrem.	ganze Länge	30.90	36,27	34,08	36,9	31,2
	Oberschenkel	7,4	9,08	8,7	9,3	7,9
	Tibia	10,55	12,4	11,58	12,6	10,7
	Mittelfuss	7,35	8,59	8,0	8,8	7,0
	Mediale vordere Zehe	5,6	6,2	5,8	6,2	5,6
Wirbelsäule.	ganze Länge	*)	37,60	36,95	37,50	32,25
	Halswirbelsäule		18,25	18,0	18,75	16,0
	Brustwirbelsäule		5,6	5,5	5,2	4,6
	Lendenwirbelsäule und Kreuzbein		8,75	8,2	8,65	7,15
	Pygostyl		5,0	5,25	4,9	4,5

b) Schädel.

		Hahn	Kapaun I	Kapaun II	Henne
Länge:	Schnabel-Protuberantia occipitalis	7,5	7,25	7,5	6,6
	Schnabel-Kiefergelenk	5,3	5,15	5,5	4,8
Breite	am Lakrymale	2,6	2,5	2,55	1,98
	in Augenhöhle	1,52	1,7	1,45	1,16
	an Frontalia	2,95	2,95	2,8	2,6
	an Schädelbasis	2,7	2,71	2,65	2,3
	am Unterkiefer	2,4	2,42	2,4	1,9
Höhendurchmesser der Schädelkapsel		2,9	2,85	2,75	2,3
Sagittaldurchmesser des For. acipit. magn.		0,6	0,7	0,7	0,7
Querdurchmesser	„ „ „	0,9	0,82	0,8	0,75

*) nicht in gleichmässiger Weise präpariert.

Digitized by Google

c) Thorax.

	Hahn	Kapaun I	Kapaun II	Henne
Grösste Länge des Brustbeins	13,2	12,5	12,9	12,0
Länge der Crista des Brustbeins	10,2	10,35	10,6	9,65
Höhe „ „ „ „	4,1	4,1	3,9	3,5
Länge des Coracoids	6,2	5,85	6,22	5,15
Länge der Scapula	7,9	7,7	7,95	7,5
Länge der Furculaschenkel	5,2	4,6	5,1	4,7
Abstand der Furculaschenkel	3,55	3,15	3,0	2,8
Höhendurchmesser an der vorderen Thoraxapertur	3,7	3,85	4,5	2,85
Breitendurchmesser „ „ „ „	3,1	2,95	2,6	2,52
Höhendurchmesser an der dritten Rippe	4,25	4,15	4,5	3,64
Breitendurchmesser „ „ „ „	5,5	5,4	5,4	4,75
Höhendurchmesser an der siebenten Rippe	7,8	7,1	7,1	8,5
Breitendurchmesser „ „ „ „	6,25	6,2	6,0	6,1
Abstand d. hinteren Brustbeinendes v. Kreuzbein	7,45	6,0	5,1	9,5

d) Becken.

	Hahn	Kapaun I	Kapaun II	Henne
Grösste Breite der Hüftbeine	5,78	6,02	5,95	5,45
Grösste Breite der Darmbeine	3,5	3,75	3,9	3,5
Grösste Breite des Kreuzbeines	2,64	2,59	2,33	2,5
Länge des Kreuzbeines	8,75	8,2	8,65	7,15
Länge der Hüftbeine	11,6	11,12	11,2	9,72
Länge der Schambeine	8,12	8,12	7,58	6,75
Höhe der Darmbeine	1,5	1,52	1,5	1,5
Höhe der Sitzbeine	3,5	3,3	3,3	3,0
Quere Distanz zwischen den hinteren Enden der Sitzbeine oben	3,3	2,89	3,05	3,15
Quere Distanz zwischen den hinteren Enden der Sitzbeine unten	3,56	3,8	3,75	4,0
Quere Distanz zwischen den unteren Enden der Schambeine	2,2	3,32	3,5	3,02

Tabelle II.

Masse von Kontrollhündin und kastrierter Hündin und ihre Differenzen.

a) Vordere Extremität.

Schulterblatt:	Länge	Breite	Höhe an der Gräte
Kastrierte Hündin	15,82	8,5	3,9
Kontrollhündin	14,1	7,8	3,4
Unterschied für die kastrierte Hündin	+ 1,72	+ 0,7	+ 0,5

Digitized by Google

		Grösste Länge	Umfang in der Mitte	Oberes Ende: Sagittaldurchmesser	Oberes Ende: Frontaldurchmesser	Unteres Ende: Sagittaldurchmesser	Unteres Ende: Frontaldurchmesser
Humerus:	Kastrierte Hündin	21,6	6,2	4,92	3,6	3,24	4,15
	Kontrollhündin	17,9	6,0	4,65	3,6	2,9	3,85
Radius:	Unterschied f. d. kastriert. Hünd.	+ 3,7	+ 0,2	+ 0,27	0,0	+ 0,34	+ 0,30
	Kastrierte Hündin	22,75	4,55	1,94	2,15	2,46	3,15
	Kontrollhündin	18,4	4,6	1,48	2,09	2,4	2,8
Ulna:	Unterschied f. d. kastriert. Hünd.	+ 4,35	— 0,05	+ 0,46	+ 0,06	+ 0,06	+ 0,35
	Kastrierte Hündin	26,1	3,7	4,0	1,73	1,0	0,77
	Kontrollhündin	21,7	3,9	3,82	1,65	1,0	0,74
	Unterschied f. d. kastriert. Hünd.	+ 4,4	— 0,2	+ 0,18	+ 0,08	0,0	+ 0,03

Handwurzelknochen zusammen:

	Grösste Länge	Grösster Querdurchmesser	Grösster Sagittaldurchmesser
Kastrierte Hündin	1,63	3,7	4,09
Kontrollhündin. .	1,6	3,5	3,63
Unterschied für die kastrierte Hündin	+ 0,03	+ 0,2	+ 0,46

Metacarpalknochen:

		Grösste Länge	Querdurchmesser in der Mitte	Sagittaldurchmesser in der Mitte
Metacarpus I: (Daumen)	Kastrierte Hündin	2,62	0,6	0,49
	Kontrollhündin. .	2,45	0,58	0,4
Metacarpus II:	Unterschied für die kastrierte Hündin .	+ 0,17	+ 0,02	+ 0,09
	Kastrierte Hündin	6,79	0,95	0,8
	Kontrollhünden .	5,9	0,85	0,7
Metacarpus III:	Unterschied für die kastrierte Hündin .	0,89	0,10	0,1
	Kastrierte Hündin	7,48	0,83	0,80
	Kontrollhündin. .	6,65	0,8	0,72
Metacarpus IV:	Unterschied für die kastrierte Hündin .	+ 0,83	+ 0,03	+ 0,08
	Kastrierte Hündin	7,45	0,83	0,8
	Kontrollhündin. .	6,56	0,8	0,63

Digitized by Google

Metacarpalknochen: (Fortsetzung.)

		Grösste Länge	Querdurchmesser in der Mitte	Sagittaldurchmesser in der Mitte
Metacarpus V:	Unterschied für die kastrierte Hündin.	+ 0,89	+ 0,03	+ 0,17
	Kastrierte Hündin	6,4	1,0	0,7
	Kontrollhündin. .	5,6	1,0	0,69
	Unterschied für die kastrierte Hündin.	+ 0,8	0,0	+ 0,01

Finger:

		I. Phalanx		II. Phalanx		III. Phalanx		Krallenfortsatz	
		Grösste Länge	Querdurchmesser in der Mitte	Grösste Länge	Querdurchmesser in der Mitte	Grösste Länge	Querdurchmesser in der Mitte	Grösste Länge	Querdurchmesser an der Basis.
I. Finger (Daumen)	Kastrierte Hündin	2,62	0,6	1,44	0,5	1,42	0,7	1,2	0,35
	Kontrollhündin	2,45	0,58	1,2	0,55	1,42	0,73	1,12	0,4
	Unterschied f. d. kastriert. Hünd.	+ 0,17	+ 0,02	+ 0,24	— 0,05	0,0	— 0,03	+ 0,08	— 0,05
II. Finger:	Kastrierte Hündin	2,55	0,8	1,8	0,8	2,02	0,99	1,5	0,54
	Kontrollhündin	2,4	0,75	1,5	0,75	1,82	0,85	1,5	0,57
	Unterschied f. d. kastriert. Hünd.	+ 0,15	+ 0,05	+ 0,3	+ 0,05	+ 0,20	+ 0,14	0,0	— 0,03
III. Finger:	Kastrierte Hündin	2,92	0,78	2,1	0,75	1,99	0,85	1,45	0,51
	Kontrollhündin	2,89	0,7	2,1	0,7	2,13	0,89	1,48	0,49
	Unterschied f. d. kastriert. Hünd.	+ 0,03	+ 0,08	0,0	+ 0,05	— 0,14	— 0,04	— 0,03	+ 0,02
IV. Finger:	Kastrierte Hündin	3,08	0,8	2,25	0,73	2,02	0,9	1,5	0,5
	Kontrollhündin	2,75	0,73	2,1	0,7	1,95	0,87	1,5	0,5
	Unterschied f. d. kastriert. Hünd.	+ 0,33	+ 0,07	+ 0,15	+ 0,03	+ 0,07	+ 0,03	0,0	0,0
V. Finger:	Kastrierte Hündin	2,52	0,81	1,62	0,8	2,05	0,9	1,45	0,55
	Kontrollhündin	2,2	0,69	1,45	0,74	1,8	0,89	1,40	0,5
	Unterschied f. d. kastriert. Hünd.	+ 0,32	+ 0,12	+ 0,17	+ 0,06	+ 0,25	+ 0,01	+ 0,05	+ 0,05

Gesamtlänge der vorderen Extremität (Humerus, Radius, Handwurzelknochen, II. Metacarpalknochen, II. Finger) **bei der kastrierten Hündin = 59,14 cm, bei der Kontrollhündin = 49,52 cm.**

Digitized by Google

b) Hintere Extremität.

		Grösste Länge	Umfang in der Mitte	Oberes Ende: Sagittaldurchmesser	Oberes Ende: Frontaldurchmesser	Unteres Ende: Sagittaldurchmesser	Unteres Ende: Frontaldurchmesser
Femur:	Kastrierte Hündin	24,1	6,1	4,5	4,9	4,0	3,82
	Kontrollhündin	19,58	5,6	4,15	4,4	3,27	3,67
	Unterschied f. d. kastriert. Hünd.	+ 4,52	+ 0,5	+ 0,35	+ 0,5	+ 0,73	+ 0,15
Tibia:	Kastrierte Hündin	24,9	5,5	4,8	4,3	2,76	3,25
	Kontrollhündin	19,85	4,95	4,38	4,09	2,1	3,91
	Unterschied f. d. kastriert. Hünd.	+ 5,05	+ 0,55	+ 0,42	+ 0,21	+ 0,66	— 0,66
Fibula:	Kastrierte Hündin	23,42		0,82	1,68	1,49	0,8
	Kontrollhündin	18,65		0,78	1,62	1,4	0,85
	Unterschied f. d. kastriert. Hünd.	+ 4,77		+ 0,04	+ 0,06	+ 0,09	— 0,05

		Länge	Sagittaldurchmesser	Frontaldurchmesser
Calcaneus:	Kastrierte Hündin	5,75	2,1	2,51
	Kontrollhündin	5,35	1,9	2,23
	Unterschied f. d. kastriert. Hünd.	+ 0,40	+ 0,2	+ 0,28

		Länge
Fusswurzelknochen:	Kastrierte Hündin	1,95
	Kontrollhündin	1,7
	Unterschied f. d. kastriert. Hünd.	+ 0,25

Metatarsalknochen.

		Grösste Länge	Querdurchmesser in der Mitte	Sagittaldurchmesser in der Mitte
Metatarsus I. (Daumen fehlt):	Kastrierte Hündin	8,0	1,0	0,9
	Kontrollhündin	6,9	0,8	0,85
	Unterschied f. d. kastriert. Hünd.	+ 1,1	+ 0,2	+ 0,05

Digitized by Google

Metatarsalknochen. (Fortsetzung.)

		Grösste Länge	Querdurchmesser in der Mitte	Sagittaldurchmesser in der Mitte
Metatarsus II:	Kastrierte Hündin	8,65	1,0	0,9
	Kontrollhündin	7,55	0,95	0,8
	Unterschied f. d. kastriert. Hünd.	+ 1,10	+ 0,05	+ 0,1
Metatarsus III:	Kastrierte Hündin	9,0	0,99	0,9
	Kontrollhündin	7,85	0,82	0,8
	Unterschied f. d. kastriert. Hünd.	+ 1,15	+ 0,17	+ 0,1
Metatarsus IV:	Kastrierte Hündin	7,9	1,1	0,7
	Kontrollhündin	7,0	0,95	0,7
	Unterschied f. d. kastriert. Hünd.	+ 0,9	+ 0,15	+ 0,0

Zehen.

		I. Phalanx		II. Phalanx		III. Phalanx		Krallenfortsatz	
		Grösste Länge	Querdurchmesser in der Mitte	Grösste Länge	Querdurchmesser in der Mitte	Grösste Länge	Querdurchmesser in der Mitte	Grösste Länge	Querdurchmesser an der Basis
I. Zehe (Mediale):	Kastrierte Hündin	2,7	0,75	1,78	0,72	1,67	0,92	1,8	0,52
	Kontrollhündin	2,5	0,66	1,6	0,69	1,67	0,85	1,4	0,5
	Unterschied f. d. kastriert. Hünd.	+ 0,2	+ 0,09	+ 0,18	+ 0,03	0,0	+ 0,07	— 0,1	+ 0,02
II. Zehe:	Kastrierte Hündin	3,25	0,8	2,35	0,7	2,05	0,92	1,5	0,5
	Kontrollhündin	2,99	0,75	1,71	0,68	1,71	0,85	1,8	0,5
	Unterschied f. d. kastriert. Hünd.	+ 0,26	+ 0,05	+ 0,64	+ 0,02	+ 0,34	+ 0,07	— 0,8	0,0
III. Zehe:	Kastrierte Hündin	3,28	0,75	2,45	0,7	1,9	0,85	1,37	0,5
	Kontrollhündin	2,82	0,7	2,3	0,63	1,78	0,8	1,4	0,5
	Unterschied f. d. kastriert. Hünd.	+ 0,46	+ 0,05	+ 0,15	+ 0,13	+ 0,28	+ 0,05	— 0,03	0,0
IV. Zehe:	Kastrierte Hündin	2,6	0,69	1,8	0,7	1,7	0,82	1,45	0,42
	Kontrollhündin	2,3	0,68	1,6	0,69	1,8	0,8	1,3	0,43
	Unterschied f. d. kastriert. Hünd.	+ 0,3	+ 0,01	+ 0,2	+ 0,01	— 0,1	+ 0,02	+ 0,15	— 0,01

Gesamtlänge der hinteren Extremität (Femur, Tibia, Fusswurzelknochen, Metatarsus I. und I. Zehe), **bei der kastrierten Hündin = 65,10 cm, bei der Kontrollhündin = 53,80 cm.**

Digitized by Google

c) Schädel und Wirbelsäule.

Längsmasse.

	Von der Mitte des Oberkiefers bis zum vorspringendsten Punkt des Hinterhauptes	Von d. Mitte des Oberkiefers bis zum hinteren Rand des Foramen occipit. magnum	Länge des knöchernen Gaumens	Länge des Unterkiefers von der Kinnspitze bis zum Kieferwinkel	Länge des Unterkiefers von der Kinnspitze bis zum Processus temporalis	Länge des Unterkiefers von der Kinnspitze bis zum Processus articularis
Kastrierte Hündin	22,1	20,85	10,6	15,45	16,35	16,3
Kontrollhündin	21,0	19,8	10,4	15,1	15,1	15,35
Unterschied f. d. kastriert. Hünd.	+ 1,1	+ 1,05	+ 0,2	+ 0,35	+ 1,25	+ 0,95

Quermasse.

	Dicht hinter dem Meatus auditorius externus	An den Processus jugulares ossium temporum	An den seitlichen Fortsätzen der Maxillaria	Am Foramen inframaxillare	Am äusseren Alveolarrand des Oberkiefers	Grösste Distanz der Ossa frontalia oberhalb der Augen
Kastrierte Hündin	7,55	12,1	7,65	4,5	4,23	6,05
Kontrollhündin	6,95	11,5	7,6	4,5	4,0	6,0
Unterschied f. d. kastriert. Hünd.	+ 0,60	+ 0,6	+ 0,05	0,0	+ 0,23	+ 0,05

Quermasse (Fortsetzung).

	Grösste Breite der Ossa nasalia	Zwischen 4.u.5.Molarzahn aussen an der Schädelbasis	Am 3. Molarzahn innen	Distanz der Spitzen der Eckzähne im Oberkiefer	Distanz der Spitzen der Eckzähne im Unterkiefer
Kastrierte Hündin	2,0	7,2	4,18	4,2	3,5
Kontrollhündin	1,8	7,3	4,3	4,2	3,5
Unterschied f. d. kastriert. Hünd.	+ 0,2	— 0,1	— 0,12	0,0	0,0

Höhenmasse.

	An der Incisura nasalis	Am III. Molarzahn	Am Ende des harten Gaumens	In der Mitte zwischen den Meat. audit. ext.	1 cm vor dem For. occipit. magn. zur Pfeilnaht	Am Unterkiefer: vom Winkel bis zum Processus temporalis	Am Unterkiefer: an der Mitte des 5. Molarzahnes	Am Unterkiefer: an der Mitte des 1. Molarzahnes
Kastrierte Hündin	3,2	4,75	6,7	6,3	6,75	6,72	2,7	2,2
Kontrollhündin	2,9	4,5	6,5	6,3	6,9	6,6	2,65	2,02
Unterschied f. d. kastriert. Hünd.	+ 0,3	+ 0,25	+ 0,2	0,0	— 0,15	+ 0,12	+ 0,05	+ 0,18

Digitized by Google

	Querdurchmesser der Augenhöhlen	Nasenöffnung: Querdurchmesser	Nasenöffnung: Höhendurchmesser	Foramen occipitale magnum: Sagittaldurchmesser	Foramen occipitale magnum: Querdurchmesser
Kastrierte Hündin	3,15	2,6	3,6	1,7	1,66
Kontrollhündin	3,1	2,51	3,45	1,73	1,85
Unterschied f. d. kastriert. Hünd.	+ 0,05	+ 0,09	+ 0,15	— 0,03	+ 0,81

Masse der Wirbelsäule.

	Halswirbelsäule	Brustwirbelsäule	Lendenwirbelsäule	Länge des Kreuzbeines	Länge des Schwanzes	Gesamtlänge der Wirbelsäule vom Atlas bis zum unteren Kreuzbeinende
Kastrierte Hündin	22,5	32,25	25,75	4,25	44,0	84,75
Kontrollhündin	20,75	28,25	21,25	3,83	42,0	74,08
Unterschied f. d. kastriert. Hünd.	+ 1,75	+ 4,0	+ 4,50	+ 0,42	+ 2,0	+ 10,67

d) Becken.

Grosses Becken.

	Länge des ganzen Beckens. Mitte des Tuber ossis ischii bis zum höchsten Punkt der Crista ossis ilei.	Distantia spinarum ossium ilei	Distantia cristarum ossium ilei maxima	Höhe der Darmbeinschaufeln: Von Spina anterior superior ossis ilei bis vor den ober. Rand der Articulatio sacroiliaca	Breite der Darmbeinschaufel: Von Spina anterior inferior ossis ilei bis zum höchsten Punkt der Crista ossis ilei
Kastrierte Hündin	18,85	10,6	10,2	5,52	5,75
Kontrollhündin	16,85	9,0	9,5	4,6	4,85
Unterschied f. d. kastriert. Hünd.	+ 2,0	+ 1,6	+ 0,7	+ 0,92	+ 0,90

Kleines Becken.

	Beckeneingang: Conjugata vera	Beckeneingang: Querdurchmesser	Beckeneingang: schräger Durchmesser	Beckenausgang: Querdurchmesser, Dist. spin. oss. ischii	Beckenausgang: Distantia tuberum oss. ischii	Beckenausgang: grader Durchmesser unterer Schossfugenrand bis Kreuzbeinspitze
Kastrierte Hündin	6,65	6,5	7,05	6,0	4,66	9,7
Kontrollhündin	6,3	5,98	6,75	5,2	4,35	8,75
Unterschied f. d. kastriert. Hünd.	+ 0,35	+ 0,52	+ 0,30	+ 0,8	+ 0,31	+ 0,95

Digitized by Google

Fig. 1 u. 2. Hintere Extremitäten von Hündinnen.

Fig. 2.

Knorpelzone zwischen Crista ossis ilei und Darmbeinschaufel.

Fig. 1.

Kreuzbein.

Hüftbein.

erhaltene Epiphysenscheibe.

Oberschenkel.

erh. E.

Patella.

erh. E.

Tibia.

Fibula.

Tuber calcanei.

Tarsus.

Metatarsus.

Zehen.

15 1/2 Monate alte Kontrollhündin. 2/9 nat. Gr.

15 1/2 Monate alte kastrierte Hündin. (Kastration im Alter von 3 Monaten.) 2/9 nat. Gr.

Fig. 3 u. 4. Stier- u. Ochsenknochen.

Fig. 3.

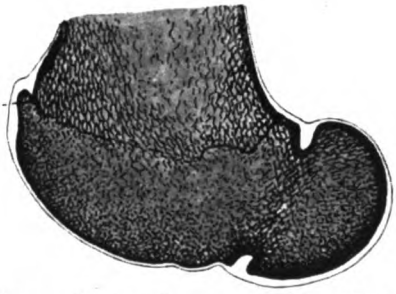

Unteres Femurende vom 3 3/4 jähr. Stier. a) Verknöcherte Epiphysenscheibe. 1/3 nat. Gr.

Fig. 4.

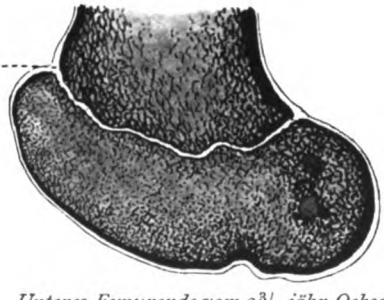

Unteres Femurende vom 3 3/4 jähr. Ochsen. a) Knorpelige Epiphysenscheibe. 1/3 nat. Gr.

Verlag von Arthur Georgi in Leipzig.

Digitized by Google

Digitized by Google

	Das Kreuzbein von vorn.				Das Kreuzbein von hinten.		
	Grösste Breite am oberen Rand der Artic. sacro-iliacae	Grösste Breite am unteren Rand der Artic. sacro-iliacae	Breite am unteren Ende	Höhe der vorderen Fläche	Grösste Breite am oberen Rand der Artic. sacro-iliacae	Grösste Breite am unteren Rand der Artic. sacro-iliacae	Höhe der hinteren Fläche
Kastrierte Hündin	6,1	4,05	4,2	4,25	4,66	4,1	4,13
Kontrollhündin .	5,25	3,7	3,4	3,83	4,2	3,2	3,3
Unterschied f. d. kastriert. Hündin	+ 0,85	+ 0,35	+ 0,8	+ 0,42	+ 0,46	+ 0,9	+ 0,83

	Schambogen.			Schossfuge.
	Breite Distantia tuberum ossium ischii	Höhe Entfernung des Ligamentum arcuatum von Verbindungslinie der tubera ossium ischii		Höhe
Kastrierte Hündin	4,66	2,4	Kastrierte Hündin	5,18
Kontrollhündin .	4,35	2,03	Kontrollhündin .	4,8
Unterschied f. d. kastriert. Hündin	+ 0,31	+ 0,37	Unterschied f. d. kastriert. Hündin	+ 0,33

e) Die einzelnen Masse in 1000 Teilen der Rumpflänge ausgedrückt = relative Masse.

	Rumpflänge = Entfernung vom Atlas bis zum unteren Kreuzbeinende bei der Kontrollhündin = 74,08 cm, bei der kastrierten Hündin = 84,75 cm.	Kontrollhündin	Kastrierte Hündin	Unterschied für den Kastraten
Extremitäten.	Humerus	241,63	254,87	+ 13,24
	Radius	248,38	268,44	+ 20,06
	Ulna	292,93	307,97	+ 15,04
	Ganze vordere Extremität	668,47	697,81	+ 29,34
	Femur	264,30	284,75	+ 20,45
	Tibia	267,96	293,80	+ 25,84
	Fibula	251,76	276,34	+ 24,58
	Ganze hintere Extremität	726,23	768,14	+ 41,91
Schädel.	Längsdurchmesser	283.48	260,76	— 22,72
	Querdurchmesser am Proc. jugul. . . .	155,24	142,78	— 12,46
	„ hinter dem Meat. audit.	93,81	89,08	— 4,73
	„ an den seitlichen Fortsätzen der Maxillaria	102,59	90,26	— 12,33
	Breite der Stirn	80,99	71,38	— 9,61
	Höhendurchmesser am hinteren Ende des harten Gaumens	87,74	79,05	— 8.69
	Höhendurchmesser 1 cm vor dem Foramen occipit. magnum.	93,14	79,64	— 13,50
Becken.	Conjugata vera	85,04	78,46	— 6,58
	Querdurchmesser des Beckeneingangs . .	80,72	76,69	— 4,03
	Schräger Durchmesser des Beckeneingangs	91,11	83,18	— 7,93
	Distantia spinarum ossium ischii. . . .	70,19	70,80	+ 0,61

Digitized by Google

Aus der Frauenklinik der Universität Strassburg i. E.

Unsere Erfolge der Radikaloperation perforierter Pyosalpingen.

Von

A. Funke.

I. Assistent der Klinik.

Anlass zur Veröffentlichung der nachstehenden Fälle gab der glückliche Verlauf einer mit ausserordentlichen Schwierigkeiten verbundenen derartigen Radikaloperation. Es sei gestattet diesen Fall, was die Operation angeht in extenso mitzuteilen.

Frau W., 34 Jahre alt; ist seit 6 Jahren erkrankt, angeblich begann die Erkrankung mit einer Blinddarmentzündung; seit 4 Jahren ist P. steril verheiratet.

P. lag seit mehreren Wochen bereits in der Klinik und ein beiderseitiger Adnextumor wurde erfolglos mit den konservativen Methoden behandelt, P. erholte sich nicht, verfiel vielmehr zusehends. Daher am 8. Februar Operation. Nach Eröffnung des Bauches sieht man, dass der Oberbauch merkwürdigerweise gesund ist, gar keine Netzverwachsungen, auch das Coecum ist vollkommen frei. Der Uterus liegt hart an die Symphyse gepresst, nur der Fundus und zwar vorwiegend die rechte Ecke ist sichtbar, während die vordere und hintere Korpuswand, sowie die linke Tubenecke verborgen liegen. Die vordere Uteruswand wird durch Verklebungen der Harnblase bedeckt, die namentlich mit einem linken Zipfel hoch heraufreicht und hier unter Vermittlung der linken Tube auch mit der Flexur verwachsen ist. Die linke Tube geht zunächst dünn — vor der verborgenen Uterusecke ab, um dann stark nach oben zu gehen und sich dann nach der Flexur zuzuwenden, mit deren Wand der Pavillon derselben auf das innigste verwachsen ist. In dem Winkel zwischen Flexur und Tube ragt das linke Ovarium unvergrössert

Digitized by Google

mit seiner Spitze frei heraus. Die Blase ist da, wo die Tube sich nach der Flexur zuwendet auf das innigste mit jener und über sie hinweg mit der Flexur verwachsen. Auf der Hinterwand des Uterus sieht man peritoneale Cysten und ebenfalls Verwachsungen der Flexur und dünnen Därme, sowie rechts vom Uterus einen grossen Tumor, der die ganze rechte Beckenhälfte ausfüllt. Man beginnt auf der linken Seite. Zunächst wird die Blase von der vorderen Uteruswand abgelöst und es bleibt zunächst nur der Zwickel zwischen Blase, Flexur und Tube. Die Blase wird sodann von der Flexur stumpf und mit der Schere losgelöst, alsdann auch von der Tube. Die Blasenwand ist stark infiltriert; eine Verletzung der Blase findet nicht statt. Der Verlauf der Tube ist jetzt erst vollkommen zu überblicken. Die Loslösung des Pavillons von der Flexur ist schwer, eine Trennungsfläche nicht zu sehen. Das Darmlumen wird eröffnet in der Grösse einer Erbse und sofort aufs sorgsamste mit Muskularis-Schleimhautnähten sowie mit serososerösen Nähten geschlossen. Die Flexur sitzt trotzdem noch sehr nahe dem lig. inf. pelv., so dass erstere etwas abpräpariert wird und nun der Faden um die Spermatika gelegt werden kann. Ein Faden um die uterine Tubenecke sichert die Uterina, dann noch 2 Fäden in das Lig. lat. und Abtragung der linken Adnexa, ohne dass Blutung entsteht.

Auf der rechten Seite liegen die Verhältnisse bedeutend schwieriger. Der Tumor ist etwa von der Grösse einer kleinen Faust. Auf seiner vorderen Wand ist das Lig. rot. weit ausgespannt, etwa 6 cm lang, zu sehen. Die Tube wendet sich ebenfalls auf der Oberfläche des Tumors etwa in Kleinfingerdicke nach rückwärts. Der Pavillon ist nach abwärts gewendet und nicht sichtbar, wird vielmehr verdeckt durch eine Verwachsung der Flexur, die, bevor sie sich auf die linke Seite wendet, erst mit der rechten Tube verwachsen ist. Hinter dem Uterus auch kleine peritonitische Cysten zu sehen. Das Lig. inf. pelv. mit der Spermatika ist frei, aber ausserordentlich verdickt fast bis auf Daumendicke. Die Adhäsionen der Flexur sind z. T. filamentös, ebenso wie die einer gleich daneben (nach rechts) angewachsenen Dünndarmschlinge. Die filamentösen Adhäsionen werden mit der Schere getrennt, dann kommen aber solche Verwachsungen, dass man die Grenze zwischen Darm und Tumor nicht mehr erkennen kann, um so mehr, als die Flexur gewissermassen unter die Tube gewachsen ist; man muss sie aus einer Grube herausgraben. Die Lösung der Adhä-

Digitized by Google

sionen gelingt erst, als man mit dem Finger auch unter den Darm kommt. Die Lösung der Flexur geschieht auch hier mit Eröffnung des Darmlumens etwa in der Grösse eines Pfennigstückes. Man legt einen kleinen Schwamm in den Darm ein und übernäht den Darm darüber (Entfernung des Schwammes) wie oben beschrieben. Bei Lösung der daneben liegenden Dünndarmschlinge kommt ebenfalls eine Eröffnung des Lumens zu stande, aber nicht grösser wie eine Erbse. Sofortige Naht der Perforation, nachdem die Ränder geglättet sind. Jetzt ist auch die Hinterwand des Tumors ziemlich frei geworden, dabei kommt noch eine Dünndarmschlinge zu Gesicht, die lang ausgezogen, spitzwinklig abgeknickt, tief in den Douglas herunterreicht. Dieselbe kann stumpf gelöst werden; es hängt ein Stück Schwarte daran, aber es ist nicht sicher, ob eine Perforation entstanden ist, deshalb wird zunächst eine Klammer angehängt und die Schlinge beiseite gelegt. Die Lösung der Adhäsionen hat geraume Zeit in Anspruch genommen, auch ist reichlich Blut geflossen, da die Stellen alle parenchymatös bluteten. Da kein Schwamm die Bauchhöhle oben abschloss, so ist ziemlich viel Blut in die obere Bauchhöhle hereingeflossen.

Abbindung der Uterina, der Spermatika und des Lig. rot. rechts. Schnitt durch den Überzug des Tumors hinter dem Lig. rot. Abschälen des vorderen Blattes des Lig. lat., Durchtrennung der Tube am Uterus und des Lig. inf. pelv., dieses zeigt auf dem Durchschnitt eine blendendweisse Beschaffenheit, dabei aber sehr weich. Eine spritzende Arterie wird gefasst. Jetzt Ausschälung des Tumors, ohne dass derselbe platzte. Etwas Eiter wurde sichtbar an der Stelle, wo die Flexur abgelöst war. Aus dem Tumorbett keine Blutung. Bei der Revision des Rektum sieht man, dass eine etwa 4 cm lange Eröffnung besteht. Das Rektum selbst ist mit Eiter gefüllt. Man schiebt nun einen Thymolgazestreifen von der Fistel aus nach aufwärts und nach abwärts durch den Anus nach aussen und vernäht dann diese Perforationsöffnung mit Schleimhautnaht und seroso-seröser Naht fortlaufend. Besonders erschwerend für diese Naht ist der Umstand, dass der rechte Rissrand ausserordentlich brüchig ist und die Nadeln immer durchschneiden, ausserdem ist der Umstand sehr erschwerend, dass die ganze rechte Seite fest fixiert ist, doch gelingt der Schluss vollkommen. Man führt nun die Absicht aus, die Naht durch Auflegen des Uterus zu decken. Dazu sind einige Modifikationen nötig, denn der Uterus ist stark nach links verlagert und der Riss im Rektum liegt rechts. Man

Digitized by Google

muss deshalb, um den Uterus mit seinem Fundus beweglich zu machen, auf der linken Seite des Lig. rot. durchtrennen; dann wird zunächst vom Douglas nach der Scheide durchgestossen und ein Gazestreifen durchgezogen. Sodann wird der Fundus uteri mit dem parietalen Beckenperitoneum unterhalb der rechten Linea innominata vernäht und auf diese Weise das ganze nach unten drainierte Tumorbett von der Bauchhöhle abgeschlossen. Es wird besonderes Gewicht darauf gelegt, zu verhindern, dass das Rektum nicht komprimiert wird.

Zum Schluss wird die zunächst nur provisorisch versorgte Darmschlinge definitiv geschlossen, dann die übrigen Darmnähte nochmals revidiert und nun, nach Säuberung des Bauches ein grosser Gazeballen in den Bauch eingelegt, wird der Bauch geschlossen.

Dauer der Operation 2 Stunden. Puls nach der Narkose sehr elend; Kochsalzinfusion. Patient jetzt 4 Wochen nach der Operation in langsamer Rekonvalescenz.

Die Diagnose des patholog. Institutes ergab: Chronische Salpingitis und tuberkuloser Tumor im Lig. lat. entwickelt. Die Herkunft ob Ovarium, ob Lymphdrüse konnte nicht nachgewiesen werden.

Der vorliegende Fall mit seinen ausserordentlichen, fast unüberwindlichen operativen Schwierigkeiten giebt mir den Anlass, das Material zu veröffentlichen, auf Grund dessen Freund im ersten Heft dieser Beiträge die Prinzipien geschildert hat, nach denen die mit Blasen- und Darmdurchbruch komplizierten Pyosalpingen zu behandeln sind. Es liegt umsomehr Grund vor, unsere genau beobachteten Fälle der Öffentlichkeit zu übergeben, weil die Erfolge ein recht erfreuliches Licht auf die Fortschritte der Therapie dieser komplizierten Fälle wirft. Nach den Mitteilungen von Veit und Winter in der Zeitschrift für Geburtshülfe haben wir diese Komplikationen als sehr ernste anzusehen, die in einzelnen Fällen wohl durch die Radikaloperation beseitigt werden konnte, manchmal aber auch tötlichen Ausgang herbeiführte. Auch von anderer Seite sind einzelne mit Glück operierte Fälle veröffentlicht worden. Aus allem aber geht hervor, dass man die Prognose für eine höchst dubiöse hält und die einfachere Incision des Tumors als die ungefährlichere in Erwägung zieht, gegenüber der im Ausgang zweifelhaften radikalen Entfernung durch die Laparatomie. In einer letzten Wiener Mitteilung wurde darauf aufmerksam gemacht, dass die Perforation in ein Organ gewissermassen als eine Contraindikation gegen die Radikaloperation anzusehen sei.

Digitized by Google

Unsere Erfolge weichen nun von den bisher veröffentlichten derartig ab, dass sie die kurze Wiedergabe der wichtigsten Daten aus den Krankengeschichten entschuldigen. Ich schicke voraus, dass bei unseren meistenteils ganz chronischen und nur in wenigen subakuten Fällen wir die Infektion nur unterschieden haben, je nachdem sie im Wochenbett oder im Anschluss an eine bakteriologisch nachgewiesene frühere Gonorrhoe erfolgte, oder dass es sich um tuberkulöse Vereiterung handelte. Weiter möchte ich hervorheben, dass es sich stets um mindestens faustgrosse, mit der Umgebung auf das festeste verwachsene Tumoren handelte, so dass häufig die Darmserosa oder die Serosa des Mesenteriums dabei verletzt wurde. Wo nicht angegeben, wurden die Anhänge der anderen Seite, als nicht erheblich erkrankt, mit dem Uterus zurückgelassen.

Fälle mit Durchbruch in den Darm.

1. M. D., 36 J. alt, mit $1^1/_2$ Jahren Rhachitis, vor 8 Jahren Erkrankung; seitdem fast jedes Jahr längere Zeit Unterleibsentzündung. Abgang von Eiter durch den After klinisch beobachtet. Bei der Operation starke Verwachsungen des rechtsseitigen eigrossen Tumors mit Uterus und Därmen; besonders starke Verwachsung des Tumors mit dem Rektum, wo ein Stückchen Tumor an der Darmwand belassen wird, weil dort die Fistel besteht; um den Tumorrest wird behufs Schliessung der Fistel ein Faden gelegt. Pat. starb 8 Stunden nach der Operation unter den Zeichen von Atemnot. Im Abdomen wurden 200 cbcm Blut konstatiert.

2. Frau G., 38 J. alt; Erkrankung im Wochenbett im Jahre 1895. Linksseitiger Adnextumor. Bei Druck auf den Tumor spritzt Eiter im Strahl aus dem Rektum heraus. Starke Verwachsungen mit den Därmen; auch rechts ist ein kleinerer Tumor, der mit dem linken in breiter Weise kommuniziert. An einer Stelle der Flexur gelingt die Loslösung des Tumors nur mit Zurücklassen eines Stückchens Tumorwand. Drainage durch die Scheide. Am Ende der Operation entleert sich aus dem Rektum noch eine grosse Menge Eiter. Vollständige Genesung.

3. A., 30 J. alt. Erkrankung seit 1884 unter starkem Fieber und Abmagerung. Seit mehreren Wochen Eiter im Stuhlgang klinisch konstatiert. Beiderseitiger Adnextumor.

12. XI. 95 Operation. Beide Tumoren in der Mitte verwachsen, in den Spalt ist vorn die Blase hereingewachsen, von hinten die Därme zwickelförmig. Bei Lösung der Darmschlinge kleine Darmverletzung. Unter dieser Darmschlinge ist noch eine zweite angewachsen und unter dieser endlich in der Tiefe noch eine dritte und zwar ist diese auf der Vorderwand des retroflektierten Uterus durch Vermittelung von dicken Schwarten angewachsen. Während der rechtsseitige Tumor nur Serum enthält, trifft man in der Tiefe des linksseitigen auf Eiter. Die Perforationsöffnung, welche am Übergang der Flexur in das Rektum sass, wurde nicht gefunden. Nach 2 Monaten musste, da die Eiterung

Digitized by Google

durch die Bauchdecken und die Scheide nicht aufhörte, der Uterus per vaginam entfernt werden. Vollständige Genesung; nach 4 Jahren kontrolliert.

4. H. C., 6 Geburten. Krank seit der 4. Geburt. Abgang von eitrigen Stühlen seit mehreren Wochen klinisch beobachtet. Bei der Operation sieht man den Tumor in Faustgrösse, den linken Adnexen angehörend. Eine Dünndarmschlinge geht sehr stark geknickt in Form eines Zwickels an die Tumorwand heran und kann nur unter Anwendung starker Gewalt gelöst werden. Dabei wird die Darmwand lädiert und mit einem Seidenfaden vernäht. Auch die Flexur mit dem Tumor verwachsen. Beim Auslösen platzt der Tumor und der eitrig-jauchige Inhalt fliesst aus. In der Tiefe des Douglas ist der Sack in das parametrane Bindegewebe durchgebrochen; Eröffnung dieses Abscesses, Drainage nach der Scheide. Durch den Uterus, der an der seitlichen hinteren Beckenwand befestigt wird, wird der Bauchraum nach unten abgeschlossen. Sehr schwierige Genesung. Es entwickelt sich rasch eine Phthise, welcher Pat. 4 Monate, nachdem sie mit vollständig ausgeheilter Beckenaffektion aus dem Spital entlassen war, erlag. (Pat. war hereditär stark belastet. In dem entfernten Tumor konnte aber Tuberkulose nicht nachgewiesen werden.)

6. Frau G. Mehrere Geburten. Erkrankung seit dem letzten Wochenbett, sehr reichlicher, beständig abfliessender Eiter durch das Rektum. Der Abfluss war deswegen so konstant, weil Pat. einen totalen Dammriss hatte. Bei der Operation zeigt sich, dass beide Adnexe ergriffen sind, die linksseitigen stärker. Hier ragt der Tumor bis tief in den Douglas herunter, starke Verwachsung mit Flexur und Rektum. Ziemlich am Boden des Douglas bemerkt man nach Auslösung des Tumors die Perforationsstelle; dieselbe wurde vernäht. Entfernung der rechtsseitigen Adnexe, Drainage durch den Douglas, Anheftung des Fundus uteri an die Flexur. Reaktionslose Genesung.

7. Frau H., 32 J. alt. Gyn. Journ. 1896., 587, chronisch-eitriger Salpingitis, einfache Schleimhauthyperplasie ohne Tuberkulose.

Ein Kind vor 13 Jahren. Erkrankung seit 7 Jahren. Infektion unbekannt Durchbruch in den Darm vor 5 Monaten, Abgang von Eiter durch den Darm klinisch beobachtet.

Lokalbefund bei der Operation: Blase durch strangartige Adhäsionen mit der Vorderfläche des Uterus und des Tumors verwachsen. Die Hinterwand des Uterus und des Tumors mit der Flexur und ihrem Mesenterium fest verwachsen. Über das ganze Becken ist das Netz ausgebreitet und adhärent. Der Tumor wird nach Lösung der Adhäsionen und Unterbindung der Gefässe ausgeschält: er platzt dabei und es entleert sich stinkende Jauche in den Bauch. Die Perforationsöffnung in den Darm wird nicht gesehen; Drainage durch die Bauchdecken mit Glasrohr. Glatte Genesung. Nach 7 Monaten werden noch kleine Schwarten im Becken konstatiert, im übrigen aber bestes Wohlbefinden.

8. L. 30 J. Chronische eitrige Salpingitis und kleine hämorrhagische Ovarialcyste. 1892 gonorrhoische Infektion. Seither 6 maliger langdauernder Aufenthalt in der Klinik wegen Adnextumoren. Anfang 1897 klinisch beobachteter Durchbruch in den Darm.

Lokalbefund bei der Operation: Ausgedehnte Netzverwachsungen mit Tumor, Uterus und Lig. lat. Ausgedehnte derbe Verwachsungen der Blase mit dem Tumor. Der etwa kindskopfgrosse Tumor ist mit dem Rektum untrennbar verwachsen. Er wird subperitoneal ausgeschält; wie fast der grösste Teil heraus-

Digitized by Google

geschält ist, platzt der Tumor. Gazedrainage durch die Bauchdecken. Die Rektalfistel wurde nicht gesehen. Genesung erfolgt glatt. Pat. mit Fistel entlassen. Befund nach 2 Jahren: Es besteht noch eine kleine mässig secernierende Bauchdeckenfistel, keine Eiterung per rectum, kein Stuhlgang durch die Fistel. Völlige Arbeitsfähigkeit; Pat. will heiraten.

9. J. A. Gyn. Journ. 610, 1897; 30 Jahre alt. Salping. dupl. purulenta; Pelveo-peritonit. chron. 7 normale Geburten; 2 Tage nach der letzten hohes Fieber. Es handelt sich hier deutlich um eine puerperale Infektion. Eine im gleichen Hause wohnende Frau, die am Tage vorher von derselben Hebamme entbunden wurde, starb am 12. Tage am Wochenbettfieber. Nach 6 Monaten Eintritt in die Klinik mit linksseitigem Adnextumor, der zunächst konservativ behandelt wurde. Am 8. 3. 98 Eiterabgang per rectum klinisch beobachtet. Die Durchbruchstelle wurde als ein von einem scharfen Rand umgebener Krater oberhalb des Sph. III gefühlt.

Operation 3. 4. 98: Ausgedehnte Netzverwachsungen mit vorderer Bauchwand und linksseitigem Tumor, Adhäsionen der Blase mit Dünndarm und Flexur. Der Tumor verwachsen mit Dünndarm, Append. epiploic. und Wand der Flexur und in der Tiefe mit dem Rektum, wo auch die Perforation erfolgt war. Nach Auslösung des Tumors sieht man das Bett, welches links gebildet wird durch Verwachsung von Blase und Flexur, hinten von der vorderen Wand der Flexur und der Adhäsionsfläche der übrigen Därme, rechts vorn durch das zerfetzte vordere Blatt des Lig. lat. die zerfetzte Hinterwand des Uterus im Grunde die Perforationsöffnung im Rektum. Ein Gazestreifen, in das Rektum eingeführt, wird nach oben in die Flexur geschoben und nach unten durch den Anus herausgeleitet. Darmnaht, Drainage nach der Vagina. Der Uterus wird mit einigen Nähten an die Vorderfläche der Flexur angenäht und alle übrigen Teile so gelegt, wie sie vorher lagen, so dass nur glänzendes Peritoneum in die Bauchhöhle schaut; glatte Genesung.

10. J. S., 20 Jahre alt, 1898. Plötzliche Erkrankung am 9. 2. 98 mit Leibschmerzen und Fieber im Anschluss an die Periode. Darauf stellt sich eine schwere Pneumonie und Pleuritis ein. Am 9. III. Eiterdurchbruch in das Rektum klinisch beobachtet. Am 27. 4. Operation. Auf beiden Seiten knollige Tumoren hinter dem Uterus, im Rektum oberhalb des Sph. III ein Krater, in dessen Trichter eine Öffnung einmündet, durch welche man die linksseitige Tube sondieren kann. Nach Herausnahme der Sonde fliesst Eiter im Strom aus dem Rektum. Bei der Operation konstatiert man ausserordentlich ausgedehnte Verwachsungen des Netzes mit der vorderen Bauchwand; auch die Dünndarmschlingen in ausgedehnter Weise mit Netz und Bauchwand verwachsen. Desgleichen sind Netz, Dünndarm und Flexur mit den beiderseitigen Tumoren und der Blase so verwachsen, dass der Uterus zunächst vollkommen verdeckt ist. Beim Auslösen platzt der linksseitige Tumor und es entleert sich stinkender Eiter in die Bauchhöhle. Nach Exstirpation des linksseitigen Tumors wird die Öffnung in der Vorderwand des Rektum aufgesucht, vernäht und, nachdem der Douglas drainiert ist, die Nahtstelle durch Aufnähen des Uterus geschützt. Sehr langwieriger Heilungsprozess, Eiterabgang durch die Scheide und Vereiterung der Bauchdecken. Entlassen 3 Monate post operat. mit kleinen Bauchdeckenfisteln, aber in voller Rekonvalescenz. Nach $^1/_2$ Jahr sieht Pat. blühend aus.

Digitized by Google

Noch kleine Schwarten im Becken und kleine Bauchdeckenfisteln, die aber im Zuheilen begriffen sind.

Diagnose: Tuberkulose des Netzes, chronische Salpingitis ohne tuberkulöse Veränderung der Schleimhaut.

11. Frau L. 1898 Grav. ectop. vereitert. cfr. die Mitteilung im gleichen Heft.

12. Frau R. 1898, 38 Jahre alt, eine Geburt vor 15 Jahren. Seit 14 Jahren erkrankt an linksseitiger Salpingitis, Durchbruch in den Darm September 1898; hohes Fieber. Bei der Operation starke Verwachsungen der Dünndärme, Netz und Flexur mit Blase, Tumor und Uterus. Der Tumor platzt beim Auslösen, die Perforationsstelle sitzt am Übergange von Flexur zum Rektum. Zunächst wird ein Stückchen Tumor am Darm gelassen, schliesslich dasselbe mit der erkrankten Darmpartie in der Grösse eines Markstückes excidiert, Darmnaht, Exstirpation der rechten Adnexe. Drainage nach der Vagina. Der Uterus wird nach hinten gelegt und mit 2 Stichen oberhalb der vernähten Darmöffnung angenäht. Genesung gestört durch Bauchdeckenabscess.

Durchbruch in die Blase.

13. Frau K. 1894. Steril verheiratet. Durchbruch eines Pyosalpinx in die Blase. Bei der Operation Vernähung zweier Perforationsöffnungen in dieselbe.

14. Frau S. 1896. 386. Eine Geburt vor 1 Jahr. Angeblich krank seit $^1/_4$ Jahr; bald darauf unter Schüttelfrost reichlicher Abgang von Eiter durch die Blase. Der Sitz der Perforationsstelle wird an der linken hinteren Blasenwand diagnostiziert, weil man dort Rauhigkeiten fühlt und beim Katheterisieren trüber mit Blut untermischter Urin entleert wird.

Bei der Operation Blase bis an den Fundus uteri und über denselben hinweg auf der linken Seite mit der Flexur und dem Tumor in einen Zwickel verwachsen. Netz auch mit der Blase verwachsen. An dem Zwickel wird behufs Ablösung der Blase von dem Tumor ein Stück Tumor an der Blasenwand belassen. Auf diese Weise gelingt die Ablösung ohne sichtbare Eröffnung. Die Blasenwand ist an dieser Stelle auf $^1/_2$ cm verdickt. Exstirpation der linken Adnexe. Genesung gestört durch Bauchdeckeneiterung. Entlassung 24 Tage p. op. Völlige Heilung.

Durchbruch in Blase und Rektum.

15. Frau G., 32 J. alt, 3 Geburten. Seit der 1. Geburt krank. Infektion unbekannt. Am 22. 8. 97 Durchbruch in das Rektum klinisch beobachtet. Die Durchbruchstelle liegt direkt oberhalb des Sph. III. Man fühlt in der hier starr infiltrierten Mastdarmschleimhaut einen Krater. Später ausserhalb der Klinik Durchbruch in die Blase. Die Blase ist auf der rechten Seite tief eingedrückt; mit dem Katheter fühlt man hier Rauhigkeiten fast wie Inkrustationen.

Operation ergiebt Netz, Tumor und Flexur links in einem gelben haselnussgrossen Knoten zusammengewachsen. Die Blase vielfach mit dem Uterus verwachsen und rechts ein Zipfel mit dem Tumor und Proc. vermiform. Der rechte Tumor ist auch an der Beckenwand fest adhärent. Aus demselben werden zunächst 10 Spritzen Eiter extrahiert, darauf der Tumor gespalten und der Sack ausgetupft. Die Öffnung der Blase befindet sich auf dem Boden des Tumors als eine mit Granulationen bedeckte siebförmige Stelle. Nach Exstirpation des

Digitized by Google

Tumors wird die Fistel mit dem scharfen Löffel abgekratzt, mit Catgut geschlossen und mit Seide übernäht. Exstirpation der linken Adnexe. Die Fistelöffnung im Rektum wird nicht gesehen. In der Rekonvalescenz ausgedehnte Bauchdeckenvereiterung. Nach 1 Jahr völlige Genesung, keine Schwarten, keine Fistel.

Durchbruch in Blase, Rektum und nach aussen.

16. Fall beschrieben bei Freund: Beiträge I. Heft.

Durchbruch nach aussen.

17. Frau H., 26 Jahr alt. Eine Geburt vor 7 Monaten. Linksseitiger Adnextumor; Tumor bricht am 29. VII. in der Leistengegend nach aussen durch und wird incidiert. Seither fortgesetztes Fieber. Aus dem Fisteleiter wird Proteus vulgaris gezüchtet. Vor der Operation gründliche antiseptische Vorbereitung der Fistel.

Bei der Operation sieht man das Netz die Beckenorgane vollkommen bedeckend. Die Flexur ist über einen Tumor der linken Seite herüber am Uterus verwachsen. Der Tumor lässt sich gut mobilisieren und nach Abbindung des Lig. lat. exstirpieren. Das ganze Ligament war an der Basis nicht verdickt, nur das Lig. inf.-pelv. ist verdickt.

Der Uterus hängt nun mit der linken Tubenecke an der Einmündungsstelle der Bauchdeckenfistel fest. Man isoliert dieselbe vollkommen und klemmt sie dann ab, um am Uterus zu durchschneiden. Die Fistel wird mit dem Paquelin ausgebrannt und drainiert. Drainage durch die Bauchdecken. Sehr langwierige Genesung. Bauchdeckeneiterung. Nach 5 Monaten vollkommene Genesung.

Die Untersuchung des Präparates zeigt, dass Tube und Ovarium nur sekundär erkrankt waren und dass es sich um ein faustgrosses Konglomerat von kleinen Abscessen in der Spitze des Lig. lat. handelte, welches nach aussen durchgebrochen war.

Die oben angeführten Fälle stellen die Gesamtheit der in der Frauenklinik seit Juni 1894 mittels Laparatomie radikal operierten perforierten Pyosalpingen dar, dazu kommen 3 Fälle aus der Privatpraxis des Herrn Professor Freund, die ich durch dessen Liebenswürdigkeit mit beobachten konnte und der von mir operierte Fall von perforierter Parametritis, der als Pyosalpinx operiert und erst post operationem als Parametritis durch die mikroskopische Untersuchung des pathologisch-anatomischen Institutes zu Strassburg festgestellt wurde.

Die Fälle setzen sich zusammen aus 12 Fällen mit klinisch beobachteten Durchbruch des Eiters in den Darm mit einem Todesfall. Es handelte sich dabei um ein elendes, verkrüppeltes, rhachitisches Mädchen mit schlecht ernährtem Herzen, welches dem Operationschok nicht gewachsen war. Ferner um 2 Fälle von Perforation in die Blase, einen in Blase und Rektum, einen nach aussen und endlich

Digitized by Google

den von Freund bereits publizierten Fall von mehrfacher Perforation des Darmes, Kotfistel nach aussen und Kommunikation zwischen Blase und Darm. Auch diese Person, bei der Freund aus Indicatio vitalis, wie er sich ausdrückte, den Versuch machte, Ordnung in diese nach vielfachen Operationen von berufendster Seite aufgetretenen falschen Wege zu bringen, erlag der Operation, weil mehrfache Darmperforationen nicht entdeckt waren und Kot in die Bauchhöhle ausgetreten war.

Wir haben damit für die radikale Operation der nur mit Darmdurchbruch komplizierten Fälle eine Mortalität von nur 8,3%; 12 Fälle ein Todesfall. Durchbruch in die Blase 2 Fälle ohne Todesfall, Durchbruch in Rektum und Blase 1 Fall geheilt; Durchbruch nach aussen 1 Fall geheilt; Durchbruch nach Blase und Darm, Kotfistel etc. 1 Fall letal. Es sind das die besten bisher bekannt gewordenen Resultate bei diesen Fällen, Resultate, die bereits nahe herankommen an die Erfolge bei der Operation schwieriger Myome. Die Indikation, die den Eingriff erheischt, ist dieselbe, wie bei der Operation der Pyosalpinx überhaupt. Wir ziehen hauptsächlich das Alter der Kranken in Betracht (junge, fortpflanzungsfähige Personen werden wohl möglich konservativ behandelt) und den Einfluss des Prozesses auf den Allgemeinzustand der Kranken.

Bei den meisten Fällen mit Ausnahme der im Gefolge eines Wochenbettes aufgetretenen Erkrankung datiert letztere überhaupt seit Jahren. In mehreren Fällen ist der Durchbruch des Eiters ebenfalls bereits über 1 Jahr alt.

Wir verfügen in dem Material der Klinik über eine erhebliche Anzahl von Fällen, in denen wir bei recentem Durchbruch in Rektum und Blase nicht operiert haben. Wir können hier 2 Kategorien von Fällen unterscheiden. Erstens solche, die mit bereits erfolgtem Durchbruch in Rektum oder Blase von ihrem Arzt zu uns geschickt waren. Der Allgemeinzustand der Kranken war durchweg noch ein günstiger und mit Hinweis auf denselben, sowie, da man die spontane Ausheilung eines derartigen Prozesses auch nicht direkt in Abrede stellen konnte, lehnten sie die ihnen vorgeschlagene Operation ab. Ein Teil derselben kam später von selbst wieder, um die Operation jetzt selber zu verlangen. Andere haben sich nach einiger Zeit mit entschiedener Besserung vorgestellt.

In einer anderen Kategorie von Fällen haben wir Durchbruch in Blase und Darm selbst beobachtet, verbunden mit Abfall des

Digitized by Google

Fiebers und objektiver Besserung des Allgemeinzustandes, so dass die Kranken vorläufig nach ihrer Meinung geheilt die Klinik verliessen. Bei anderen wurde auch durch vaginale Incision des in die Scheide vorragenden Tumors Luft geschafft und bei einigen vollkommene, bei anderen relative Heilung erzielt. Es handelt sich dabei meist um akute Fälle nach Wochenbetten oder um gonorrhoisch infizierte Puellae publicae, die sich nach der Entlassung wieder ihrem Gewerbe hingeben und von Zeit zu Zeit in einem erträglichen Zustande die Klinik behufs Untersuchung und Behandlung besuchen.

Bei jungen Individuen mit akuten Prozessen bietet also die Perforation gerade so wenig wie das Bestehen der eitrigen Adnexerkrankungen ohne Perforation überhaupt eine strikte Indikation zur radikalen Entfernung der erkrankten Organe. Anders steht es, wenn der Prozess nicht vorläufig ausheilt, sondern wenn die Kranken durch fortwährenden Eiterfluss an Kräften sichtbar abnehmen oder wenn sich erhebliche Störungen des perforierten Organes einstellen, dann besteht die Indikation zur Radikaloperation. Es giebt hier für uns, wie bei allen Operationen, wohl eine Grenze nach unten, aber keine nach oben. Was nun die Perforationsstelle angeht, so ist bereits von Winter hervorgehoben worden, dass man dieselbe überhaupt gewöhnlich nicht findet. Wir haben in der Hälfte der Fälle, namentlich in der ersten, die Perforationsöffnung nicht gesehen, wenn schon die Stelle in mehreren Fällen vor der Operation gefühlt war. Auf Grund von Erfahrungen haben wir uns in neuerer Zeit stets, meist auch mit Erfolg, bemüht, die Stelle zu finden. Wir halten die Fälle, in denen dies nicht gelang, für besonders gefährdet. In neuerer Zeit haben wir in einem Falle von Pyosalpinx, wo der Durchbruch vorbereitet war und Tenesmen, abendliche Fiebersteigerung, Schmerzen denselben ankündigten, den Darm beim Ablösen der Tumorwand an einer Stelle verletzt. Bei der Sektion der an Peritonitis verstorbenen Pat. zeigte sich nun, dass wenige Centimeter oberhalb des aufgefundenen Loches sich noch ein zweites befand, das bei der Operation nicht gesehen war und durch sein Offenbleiben den Tod der Pat. verursacht hatte.

Bei den gonorrhoischen und puerperalen Adnexerkrankungen ist oft die Wand des Tumors mit dem Darme durch ein schwartiges Gewebe zu einer nicht zu differenzierenden Masse verschmolzen, in der dann die Perforationsöffnung, resp. ein fistulöser Kanal liegt. Sehr leicht entstehen bei den Manipulationen der Lospräparierung in der

Digitized by Google

spröden Schwartenmasse perforierende Sprünge, die dem Auge leicht entgehen können und nachher durch Einschmelzung der Schwarte eine bedeutend grössere Öffnung darstellen als vorher bestand.

Immerhin sind die Darmfisteln bei spontanem Durchbruche, resp. bei vorbereitetem Durchbruche deutlich zu unterscheiden, von den frischen Darmverletzungen bei Lösung der Darmschlingen von dem Tumor. Man konnte das in dem an der Spitze dieser Mitteilung angeführten Falle W. deutlich erkennen. Hier hatte der Durchbruch nur an 2 Stellen des Dickdarmes stattgefunden und zwar am absteigenden Schenkel der Flexur und an der typischen Stelle am Sphinctus tertius; hier bestand auch eine umfangreiche Perforation. Der Dünndarm war nicht perforiert, sondern hier wurde die Darmwand beim Ablösen verletzt. Die Spontanperforationen setzen gewöhnlich rundliche Löcher mit aufgeworfenen callösen Rändern. An den frischen Wundrändern und an der Längsstellung der Risse erkennt man deutlich, wenn beim Lospräparieren die ursprüngliche Perforationsstelle weiter eingerissen ist. Auch die Darmverletzungen, die durch das Ablösen der in Zwickelform festgewachsenen Darmschlingen zustande kommen, zeigen immer Längsrichtung, da der Darm meist in Längsfalten angewachsen ist. Denn wäre eine Querfalte angewachsen, so müsste man eine Knickung des Darmes mit Behinderung der Stuhlpassage erwarten, die aber merkwürdigerweise auch bei den kolossalsten Verwachsungen im Falle A, wo 3 Etagen Därme übereinander verwachsen waren, sehr selten ist.

An der Perforationsstelle über dem Sphinkter tertius ist bei der Naht noch der Umstand ausserordentlich erschwerend, dass die Umgebung der perforierten Rektalwand meist stark, schwartig degeneriert und sehr wenig mobil ist, was natürlich die Anlegung der Naht ausserordentlich erschwert. Um so mehr ist es wichtig, dass hier oberhalb der Nahtlinie der Uterus als Deckung festgeheftet wird. Das Kapitel der Versorgung der Perforationsstelle ist von Freund so erschöpfend behandelt worden, dass darüber keine Bemerkungen zu machen sind.

Von der Drainage haben wir in der ausgiebigsten Weise Gebrauch gemacht. Vor allen Dingen hat der voluminöse, in den Mastdarm eingelegte und zum Anus herausgeleitete Gazestreifen wesentlich zur späteren ungestörten Funktion dieses Darmabschnittes beigetragen. Die Drainage des hinteren Umfanges des kleinen Beckens durch den Douglas in die Scheide ist als Sicherheitsventil unerlässlich; sie wird meist nach 24 oder 36 Stunden entfernt. Die von Sänger bei Mastdarmverletzungen empfohlene Drainage durch

Digitized by Google

die Bauchdecken haben wir in mehreren Fällen entbehren können, wir haben sie immer angewendet, wo grosse Schwarten mit zerfetzter Oberfläche zurückblieben. Da der Abflussweg nach unten durch den Uterus versperrt ist, muss in solchen Fällen die Drainage für die Bauchhöhle durch die Bauchdecken gemacht werden. Wir haben dazu entweder Gummidrains, Jodoformgaze oder Glasdrains benutzt. Bereits am 3. Tage wurde die Drainage durch ein ganz dünnes Gummirohr ersetzt, um eine sekundäre Infektion von den meist infizierten Bauchdecken her zu verhüten.

Da es sich stets um sehr schwere Fälle handelte, nahm die Heilung meist längere Zeit, 4—12 Wochen, in Anspruch. In mehren Fällen waren die Frauen 8—14 Tage sehr leidend unter der Erscheinung von Kollaps und hohem Fieber. Der Eiterabgang durch das Rektum hörte sofort auf, Stuhlgang per vaginam oder per abdomen kam nie vor. Im Falle L. sehen wir, dass nach Jahresfrist aus einer persistierten Bauchdeckenfistel, die von den Bauchdecken bis in das Rektum sondierbar war, einige Tage Winde und Stuhl abgehen. Nach einigen Tagen hörten diese Erscheinungen vollständig auf, die Fistel besteht aber noch. In sämtlichen übrigen Fällen, mit Ausnahme der in den letzten 4 Monaten operierten, ist die Fistel spontan geheilt, entweder bereits im Laufe des Spitalaufenthaltes oder in den nächsten Monaten. Im Falle A hatte man wegen profuser Eiterung aus der Fistel nachträglich noch den Uterus per vaginam entfernt. In 2 Fällen, in denen vor der Operation der Abgang von Eiter klinisch nicht beobachtet war, in denen es sich aber sicher um bevorstehenden Durchbruch gehandelt hat, erfolgte nach der 1. Woche Durchbruch von Stuhlgang durch die Bauchdecken. Auch hier heilten die Fisteln nach Abgang einiger Seidenfäden spontan. Bei der Entlassung der Kranken waren keine Exsudate im Becken mehr zu fühlen, dagegen natürlich ausgedehnte Narben und Verwachsungen, die zum Teil flächenhaft infiltriert waren, der Uterus meist in Retroversion bis Streckstellung. Wir haben aus dieser Lage niemals Beschwerden entstehen sehen. Vielleicht wird es sich empfehlen, solchen Genesenden ein Certifikat über den Beckenbefund mitzugeben, um solche Gynäkologen, die keinen retrovertierten Uterus leiden können, von mechanischer Behandlung abzuhalten. Bei sämtlichen Kranken ist nach Ablauf eines halben Jahres vollkommene Genesung und Arbeitsfähigkeit erzielt worden. Wir waren auf das höchste erfreut, die durch jahrelange Krankheit abgezehrten Gestalten in blühender Gesundheit zu sehen.

Digitized by Google

Aus der Frauenklinik der Universität Strassburg i. E.

Zur Kasuistik der Extrauterin-Gravidität.

Von

A. Funke.

I. Assistent der Klinik.

Der Ausgänge der Mehrzahl der in den Kliniken beobachteten Fälle von Tubargravidität, soweit wir die Litteratur überblicken können, giebt es drei:

1. Durch Tubenruptur mit nachfolgender abundanter Blutung,
2. durch Tubenabort mit Hämatocelenbildung,
3. durch operative Entfernung der graviden Tube.

Für alle 3 Kategorien giebt es aber Ausnahmefälle. Im Jahre 1896 beobachteten wir einen unvollständigen Tubenabort, bei dem sich genau so grosse Mengen flüssigen Blutes in der Bauchhöhle befanden, wie nach einer Ruptur. In diesem Jahre hatten wir Gelegenheit, eine Tubargravidität von cirka 5 Wochen zu sehen, welche durch Tubenruptur mit Bildung einer durch die Flexur abgekapselten Hämatocele ante-uterina endete uud operativ entfernt wurde. Was die 3. Kategorie anbelangt, so haben wir in den letzten Jahren nie Gelegenheit gehabt, eine unversehrte Tubargravidität zu operieren. Das letztere ist jedenfalls darauf zurückzuführen, dass wir in der Indikation zur operativen Entfernung entzündlich erkrankter Adnexe sehr sparsam sind. Wir haben dagegen über eine stattliche Anzahl ausgeheilter Extrauteringraviditäten, soweit sie sich ohne Operation mit Sicherheit diagnostizieren lassen, zu verfügen. Die letzteren Fälle stammen aus den ersten 2 Monaten der Gravidität. Die Tubargravidität nach dem 3. Monat kommt viel seltener zur Beobachtung und ist stets Gegenstand der Operation. Wenn auch die meisten Autoren neuerdings zu einer sofortigen Operation der erkannten Tubargravidität raten und daraus den Schluss ziehen, dass die vorgeschritteneren ektopischen Schwangerschaften künftig immer

Digitized by Google

seltener werden, so haben sie von ihrem Standpunkt aus wohl recht, doch rechnen sie nicht mit den Patienten, welche die Operation verweigern, so lange ihr Zustand nicht lebensgefährlich und erträglich ist. Als Beispiel für die letztere Kategorie möge der folgende Fall dienen, den mir Herr Prof. Freund aus seiner Privatpraxis zur Veröffentlichung gütigst überliess und der durch seine Seltenheit und den glücklichen Erfolg allgemeines Interesse verdient.

Pat. kam zum erstenmale zur Konsultation am 4. XII. 82. Vor vier Jahren hat sie eine Geburt durchgemacht, dann noch einen Abort. Seit 4 Monat Menostasis; Pat. hält sich für schwanger. Vor 2 Monaten Symptome innerer Blutung mit peritonitischer Reizung. Links über dem doppelt grossen Uterus mit geöffnetem Muttermund, weichen Lippen, ein über mannsfaustgrosser Tumor. Uterus antedextrovertiert. Grav. tub. sin. mit Sicherheit konstatiert. Es wurde damals im Einverständnis mit Prof. Aubenas bereits die Operation vorgeschlagen, dieselbe aber abgelehnt. Damals bestand noch die Diskussion über die Berechtigung der Operation, und da der Hausarzt sich gegen die Operation aussprach und Morphiuminjektionen vorschlug, so wurden die letzteren ausgeführt. Da nach 3—4 Monaten die Beschwerden nicht nachliessen, nochmalige Konsultation von Prof. Freund, der ein Wachsen der Geschwulst konstatierte und die Operation dringend vorschlug. Nichtsdestoweniger wurde dieselbe wieder abgelehnt. Die Frau wurde nun von anderer Seite der elektrischen Behandlung unterworfen und man erzielte eine Pseudo-Heilung; Pat. hielt sich für gesund und der Arzt verlangte trotz konstantem Fortbestehen des Tumors von Prof. Freund eine Zuschrift des Inhalts, dass Pat. durch das elektrische Verfahren geheilt worden sei, was natürlich abgelehnt wurde.

In den folgenden Jahren gestaltete sich das Leben für die Kranke erträglich, stete Fürsorge für ihre Gesundheit liessen sie über die kleineren Störungen ihrer Gesundheit fortkommen.

Im April 1897 bei normaler 4 wöchentlichen Menses Peritonitisanfälle mit schwerer Verdauungsstörung, Erbrechen, Kolik, Gallensteinkolikanfälle. Rat, sofort zu operieren, wird abgelehnt. In der Folgezeit leichte, subfebrile Temperaturen, Abmagerung, gelbe Hautfarbe, Magenkatarrh und starke Darmbeschwerden. In dem letzten halben Jahre steigerten sich die Schmerzen und Stuhlbeschwerden, es trat starkes Drängen zum Stuhl auf, zuerst schleimige, dann eitrige Absonderung aus dem Darm, manchmal auch grössere Quantität Eiter im Stuhl.

Digitized by Google

Der lokale Befund hatte sich in der ganzen Zeit wenig geändert. Man fühlte neben dem vergrösserten dextrovertierten und dextroponierten Uterus einen mannsfaustgrossen Tumor, der unbeweglich fest aus dem kleinen Becken bis fast handbreit über die Symphyse ragt, ziemlich nahe der vorderen Bauchwand anliegend. Starke Verengerung des Rektums in der Höhe des Sph. III, oberhalb desselben links eine rauhe trichterförmig eingezogene Stelle: Perforation. —

Nach dem Bauchschnitt konstatierte man den durch Myome vergrösserten Uterus an der bezeichneten Stelle. Links hinter und neben demselben ein etwa doppelt mannsfaustgrosser Tumor, der mit dem Uterus fest zusammenhing; man sah deutlich die auf Kleinfingerdicke verdickte Tube auf demselben verlaufen, um in den Tumor überzugehen. Die obere Kuppe des Tumors war frei, seine Hinterfläche war in breiter Ausdehnung mit der Flexur verwachsen, auch das Netz war mit dem Tumor verwachsen und die Harnblase war auf der Vorderfläche fest adhärent. Die rechten Adnexe bilden mit Dünndarmschlingen ein Konglomerat, dass zunächst die einzelnen Organe, abgesehen vom uterinen Ende der Tube, nicht zu differenzieren waren. Es gelang, die Uterina sowie die Spermatica links zu isolieren und zu unterbinden; auch die Flexur liess sich ablösen. Man versuchte nun den Tumor auch aus dem Bett im Becken stumpf auszulösen, dabei platzte derselbe und eine grüngelbe stinkende Jauche ergoss sich über das Operationsfeld. Die Bauchhöhle war durch Schwämme gut abgeschlossen. Der Sack wird nun durch energischen Zug entfernt. Da keine Blutung aus dem Sack besteht, wird ein Schwamm in das Tumorbett eingelegt und die rechte Seite in Angriff genommen. Die Adhäsionen lösen sich hier leicht und Tube und Ovarium werden exstirpiert. Darauf Enukleation der 2 nussgrossen Myome der Vorderwand des Uterus. Die Darmperforation kann nicht gesehen werden, da der Boden des Tumorbettes mit dicken Schwarten besetzt ist. Das Bett wird durch Peritonealnähte verkleinert und die Höhle nach oben drainiert. Die Genesung verlief, was die Operation selbst angeht, glatt, nur traten in den ersten Tagen sehr erhebliche Störungen von seiten des Magens auf, die eine mehrtägige Ernährung per rectum nötig machten. Pat. stand am 14. Tage auf. Gegenwärtig, 2 Monat nach der Operation, hat Pat. sich prächtig erholt und erfreut sich des besten Wohlseins.

Der entfernte linksseitige Tumor, der Fruchthalter, stellt einen

Digitized by Google

mannsfaustgrossen Sack dar, der etwa die Gestalt einer Schale hat. Die Stelle, wo der Sack bei der Operation rupturiert war, ist kleinhandtellergross, die Ränder sind etwas umgekrempelt. Nahe dem einen Rande des Risses sieht man auf der Oberfläche des Tumors die Tube etwa bleistiftdick in zwei Windungen verlaufen, das uterine Ende ist durchtrennt und das abdominale Ende geht in den Fruchtsack über. Die Länge der sichtbaren Tube beträgt 6 cm, das uterine Ende der Tube ist für die Sonde nicht durchgängig; auf dem Durchschnitt in der Mitte der Tube ist das Lumen durch eine feine Spalte angedeutet, aber nicht sondierbar. Die Aussenwand des Sackes ist teilweise mit einer glatten Membran, die wie Peritoneum aussieht, bedeckt, teilweise ist sie rauh (Trennungsfläche des Tumors aus den Adhäsionen). Unter der Oberfläche sieht man an einzelnen Stellen kleine, mit blutigem Inhalt, gefüllte Cysten durchschimmern. Der Sack ist nun ausgefüllt durch ein Konglomerat von fötalen Knochen und zwar so, dafs obenauf, also nahe der Rupturstelle, Rippen und Extremitätenknochen liegen, während die grossen glatten Schädelknochen vollständig ineinander geschachtelt der Wand des Tumors anliegen. Die beweglichen Knochen werden jetzt aus dem Sack entfernt; es zeigt sich dabei, dass eine bestimmte Anordnung derselben nicht mehr erkennbar ist. Manche Knochen sind derartig mit einer Kante in die Tumorwand eingewachsen, dass sie nur mit Mühe entfernt werden können; teilweise sind sie von Granulationen vollständig überwuchert, ja, als man glaubt, sämtliche Knochen entfernt zu haben, findet man noch in der Wand kleine Knochen eingebettet, was sich namentlich bei der Anfertigung der Mikrotomschnitte unangenehm bemerkbar machte. Die Knochen ergeben zusammengesetzt fast das gesamte Skelett eines Fötus. Von den Schädelknochen fehlt nur ein Teil der Hinterhauptschuppe und ein Teil des linken Frontale. Die Knochen der Schädelbasis sind vollständig, weniger die Gesichtsknochen. Von den langen Röhrenknochen fehlt nur die rechte Ulna, ausserdem fehlen mehrere Rippen, sowie der grösste Teil der Wirbel und der Hand- und Fussknochen. Die Länge des Oberarmes beträgt 3,7 cm, die des Femur 4 cm; bei beiden fehlen allerdings mehr oder minder die Gelenkenden. Immerhin können wir durch die Vergleichung mit den Knochen eines Fötus von $5\,^1/_2$ Monat schliessen, dass es sich um einen solchen gehandelt hat. Besonders gut erhalten und am auffallendsten durch ihre starke Entwickelung sind die Knochen der Schädelbasis. An allen Knochen zeigen sich Andeutungen von Einschmelzung, sie

Digitized by Google

haben keine glatte Oberfläche mehr, sondern sind etwas porös; am stärksten mitgenommen ist die linke Beckenschaufel. Durchweg zerstört sind die Gelenkflächen der Extremitätenknochen, einzelne Knochen sind wie längsgespalten. Behufs mikroskopischer Untersuchung werden nun 4 Stückchen excidiert. I. Präparat: Querschnitt durch die auf der Oberfläche des Sackes verlaufende Tube.

Die Schleimhaut der Tube ist auf dem Durchschnitte makroskopisch als ein 2 mm im Durchmesser haltender Kreis sichtbar; mikroskopisch erkennt man vielfach die mit schönem Cylinderepithel bedeckten papillären Schleimhautfalten der Endosalpinx. An einzelnen Stellen ist das Epithel von der Unterlage abgehoben, teilweise vollständig zu Grunde gegangen, an anderen Stellen ist das Epithel sehr stark gequollen. Das submuköse Bindegewebe ist ausserordentlich stark mit Rundzellen infiltriert und in der Dickenschicht stark verbreitert. An einzelnen Stellen liegen dem Bindegewebe diphtheritische Membranen direkt auf. Die Muscularis tubae ist hypertrophisch und die Bindegewebsbündel sehr zellreich und mit Rundzellen durchsetzt, an einzelnen Stellen isolierte Rundzellenhaufen wie kleine miliare Abscesse. Die Mesosalpinx ist ebenfalls stark mit Rundzellen infiltriert, namentlich in der Gegend der grossen Gefässe. II. Präparat: Schnitt durch den Rissrand. Man sieht eine äussere Schicht von faserigem Bindegewebe bestehen mit relativ wenig Kern, die nur an einzelnen Stellen, hauptsächlich nach der Mitte zu, namentlich längs dem Verlauf der Gefässe, mit Rundzellenanhäufungen durchsetzt sind. In der Mitte sieht man ein Gewirr von Schläuchen und Cysten, alle mit einem hohen Cylinderepithel mit grossem Kern besetzt. Muskulatur ist nur spärlich sichtbar. Wir haben es hier jedenfalls mit dem Fimbrienende der Tube zu thun, deren Falten teilweise miteinander verwachsen sind. Nach Innen zu ist das Gewebe ausserordentlich reich an Blutkapillaren und Rundzellen, teilweise durchsetzt mit kleinen Blutergüssen, also richtiges Granulationsgewebe.

Auf Schnitten durch andere Teile der Wand des Tumors kann man aussen immer eine Schicht von faserigem, kernarmen Bindegewebe unterscheiden, die nach Innen zu mit einem Granulationsgewebe bedeckt ist. Ein sehr starker Reichtum des Gewebes an Blutgefässen, grosse Blutergüsse in der Wand und das Granulationsgewebe teilweise bedeckt mit diphtheritischen Membranen.

Überblicken wir die Krankengeschichte und das Präparat, so können wir den Verlauf der Krankheit uns folgendermassen vorstellen.

Digitized by Google

Im August 1882 konzipierte Pat., das Ei entwickelte sich in der linken Tube und zwar war die Einbettungsstelle ziemlich nahe dem abdominalen Ende der Tube. Im Oktober desselben Jahres trat dann ein unvollkommener Tubenabort ein, in dem wahrscheinlich das abdominale Ostium tubae sich infolge des Wachstums des Eies sehr stark erweitert hatte und das Ei, weil hier kein Widerstand war, platzte. Klinisch gekennzeichnet ist dieser Abort durch die Symptome der inneren Blutung. Die Ernährung des Fötus, der ganz oder teilweise in die Bauchhöhle ausgetreten war, wurde dadurch nicht beeinträchtigt, vielmehr wuchs derselbe weiter. Durch die Flexur und das Netz war die Blutung abgekapselt und es bildete sich ein tubo-abdominaler Fruchtsack. Nach den Morphiuminjektionen und während der elektrischen Behandlung erfolgte das Absterben der Frucht. Letztere wurde maceriert und die Weichteile des Fötus mitsamt der Placenta etc. wurden resorbiert. Der Fruchtsack schrumpfte in dem Maasse, wie die Resorption vor sich ging, ein. Die Knochen des Fötus und wohl hauptsächlich die spitzen Knochen, die dem absteigenden Schenkel der Flexur und dem Rektum auflagen, übten einen beständigen Reiz aus und verursachten eine Entzündung der Wand des Rektums mit Schwartenbildung, letztere wurden dann dünner, es wanderten aus dem Darme Eitererreger in den Fruchtsack, vielleicht spiesste sich auch ein Knochen direkt in den Darm und verursachte so die Vereiterung des Fruchtsackes. Es gingen dann längere Zeit Eiter, vielleicht auch unbemerkt Knochenstücke durch den Mastdarm ab.

Der Ausgang der Extrauterinschwangerschaft in Verjauchung oder Vereiterung ist bekannt. Immerhin dürfte ein Fall, der durch 16 Jahre beobachtet ist, zu den Seltenheiten gehören. In der Statistik von O. von Schrenck in den Küstnerschen Berichten und Arbeiten aus der Dorpater Frauenklinik 1894 finden sich mehrere Fälle derart erwähnt. In einem Fall von Smirno wurde nach 20—30 Jahren Abgang von fötalen Knochenstücken aus der Vagina und den Bauchdecken gesehen. (Das Original wurde nicht eingesehen, es könnte sich, wenn keine Sektion gemacht wurde, auch um eine intrauterine Schwangerschaft gehandelt haben, zumal die ersten Knochen per vaginam abgingen). Von Godding und Olshausen sind ebenfalls Fälle beobachtet worden, in denen die Frucht über 10 Jahre getragen wurde und dann durch die Blase resp. die Bauchdecken an die Aussenwelt befördert wurden. Der Freundsche Fall ist jedenfalls einer, der am genauesten beobachtet

Digitized by Google

wurde und hat vor allem das voraus, dass die Diagnose schon bei Lebzeiten der Frucht gestellt war, während die obenerwähnten Fälle erst diagnostiziert wurden, als man Knochenstücke aus dem Körper der Mutter herauskommen sah.

Der spontane Verlauf (denn die Morphiuminjektionen und die elektrolytische Behandlung haben auf das Bestehen und die Weiterentwicklung der Affektion keinen wesentlichen Einfluss gehabt) ist absolut nicht geeignet, uns in unsern therapeutischen Grundsätzen eine Änderung eintreten zu lassen. Es wäre richtig gewesen, die Frau, nachdem sie die ersten Blutungen überstanden hatte, zu operieren. Eine spontane Ausheilung der Krankheit, d. h. vollkommene Resorption auch der fötalen Knochen und völlige Schrumpfung des Fruchtsackes bis zur Narbenbildung ohne Durchbruch ist unmöglich, weil die Knochen bei diesem Alter des Fötus niemals vollständig resorbiert werden. Wahrscheinlich haben dieselben 15 Jahre lang wohlverwahrt und unverändert in dem Fruchtsack gelegen und erst als die Vereiterung resp. die Perforation des Mastdarmes geschehen war, begann die Usurierung und Zerstörung der Knochen, die ja, wie ersichtlich, bis jetzt sehr wenig erheblich war. Auf eine Spontanheilung, auch nach ausgiebiger Perforation des Mastdarms und nach reichlichem Knochenabgang, ist nicht zu rechnen bei dem Zurückbleiben einer so starren Höhle, deren Wände mit Knochenstücken gewissermassen gespickt waren. Die Geschichte lehrt, dass die Kranken ihre spontane Ausheilung gewöhnlich nicht mehr erleben.

Das zulange Tragen einer abgestorbenen Frucht ist sehr selten, da gewöhnlich nach viel kürzerer Zeit die Verjauchung eintritt, oder der Tumor Beschwerden macht. Wir haben in den letzten 5 Jahren noch 3 mal Gelegenheit gehabt, Fälle, in denen das ektopisch gelagerte Ei nach seinem Absterben noch mehrere Monate getragen wurde, zu operieren. Erstens eine Frau, die bereits 8 mal geboren hatte. Die Regel war 3 Monate ausgeblieben und Patientin hielt sich für schwanger. Ende des 3. Monats erkrankte sie mit Ohnmachten und blutigem Ausfluss. In weiteren 3—4 Monaten konnte man das Wachstum eines Tumors konstatieren. Da Patientin sehr herunterkam, wurde laparotomiert; die Bauchdecken waren infiltriert und mit ihnen war ein Tumor verwachsen, aus welchem sich klare Flüssigkeit entleerte. Aus der Höhle entfernte man dann noch einen harten verkalkten nierenförmigen Körper von Kinderfaustgrösse, der aus einer Kalkschale mit krümeligem Inhalt bestand. Der Brei

Digitized by Google

bestand aus Kalksalzen, Cholestearin und Pigment, fötale Knochen konnten nicht nachgewiesen werden; möglicherweise handelte es sich um eine Lithokelyphosbildung.

Hier waren die Beschwerden also bereits 4—5 Monate nach Absterben der Frucht derartig, dass eingegriffen werden musste. Noch kürzere Zeit dauerte es in einem weiteren Falle.

Eine 34jährige Frau, die einmal geboren hat, verliert im Mai 1894 ihre Periode, im Oktober Kindesbewegungen, welche aber sehr bald aufhören. Von da ab fühlt sie sich krank, wartet aber den Termin ihrer voraussichtlichen Niederkunft ab, ehe sie sich dem Arzte vorstellte, der sie der Klinik zuweist. Hier wird die Diagnose auf abgestorbene Frucht in einem ektopischen Fruchthalter gestellt. Bei der Operation zeigt sich ein grosser Tumor, der mit den Bauchdecken und den Därmen auf das innigste verwachsen ist; man näht ihn in den Bauchschnitt ein. Bei seiner Incision entleert sich ein Liter braunrote Flüssigkeit und man extrahiert eine 30 cm lange wohlgebildete Frucht. Ihre Weichteile waren eingeschrumpft, die Haut blutig imbibiert, ebenso wie die ganze innere Oberfläche des Fruchthalters und die Placenta. Der Fötus wurde abgenabelt, die Placenta im Sack gelassen und der Sack tamponiert. Patientin wurde nach 38 Tagen entlassen; nach 9 Monaten war kein Tumor mehr nachzuweisen, nur eine kleine Fistel, die nach der linken Kante des Uterus ging, zeigte die Stelle an, wo der Sack gesessen hatte.

In den beiden letzteren Fällen hatte die Veränderung des Einhaltes, wie gewöhnlich, eine sehr starke ausgedehnte Peritonitis gemacht, welche in dem erstbeschriebenen Falle nicht eingetreten war, denn der Tumor war dort nicht mit den Bauchdecken verwachsen.

In einem 3. Fall, den ich selbst im April d. J. operierte, fand sich neben entzündlichen beiderseitigen Adnextumoren auf der rechten Seite in einem haselnussgrossen Sack, der gebildet wurde, von dem Pavillon der r. Tube, dem proc. vermiformis und dem Mesenteriolum eine braune Schmiere, in der die Knochen eines schätzungsweise 2 Monate alten Fötus suspendiert waren. In der Tube fanden sich keine Zeichen der abgelaufenen Gravidität (mehr) vor. Der Anamnese nach kann dieser Tubarabort 5 oder 1 Jahr alt gewesen sein.

Digitized by Google

Aus der Frauenklinik der Universität Erlangen.

Beitrag zur Gonorrhoe der Geschlechtsteile des neugeborenen Mädchens.

Von

Dr. phil. et med. Otto Aichel.

Assistenzarzt.

Es ist sehr auffallend, dass bisher die Gonorrhoe an den Geschlechtsteilen Neugeborener nur so selten beobachtet wurde, im ganzen nur in einem, vielleicht in zwei Fällen, während die Blennorrhoe der Conjunctiva vor Einführung der Credéschen Einträuflung und anderer Vorsichtsmassregeln ein so häufiges Vorkommnis bildete, dass die Entbindungsanstalten 10 bis 12 % der Fälle und mehr aufwiesen.

Dieser Unterschied in der Häufigkeit des Auftretens ein und derselben Erkrankung an zwei verschiedenen Eingangspforten des Körpers erklärt sich dadurch, dass die Gegend der Augen mit den Wandungen der Geburtswege bei der Geburt in viel innigere Berührung tritt als die Gegend der Geschlechtsteile des Kindes. Denn während der Kopf nach dem Blasensprung oft noch stundenlang im unteren Teile des Geburtsschlauches verweilen kann, — und hier ist der Ort der Ansteckung zu suchen, — verlassen bei der Geburt des Rumpfes die Geschlechtsteile in wenigen Augenblicken den unteren Abschnitt der Geburtswege.

Ob die Ansteckung während der Geburt erfolgt oder erst später beim ersten Bade, von der Haut aus, oder auch durch die Pflege der kranken Mutter u. s. w., wird in den meisten Fällen nicht zu entscheiden sein, auszuschliessen ist keine dieser Möglichkeiten. Die Ansteckung nach der Geburt dürfte die häufigste sein.

Ich glaube, dass die Zahl der Fälle von Gonorrhoe der Geschlechtsteile Neugeborener sich häufen würden, wenn den Säug-

Digitized by Google

lingen eine genauere Beobachtung geschenkt würde, als dies im allgemeinen der Fall zu sein pflegt. Nicht nur die Beobachtung von nur 2 Fällen führt mich hierauf, sondern auch der Umstand, dass Erscheinungen den Arzt auf diese Fälle lenkten, die dem Bilde der Gonorrhoe gar nicht angehörten und so auffallend waren, dass sie weder dem Arzte, der Hebamme noch der Mutter entgehen konnten.

Warum sollte auch die Gonorrhoe in den ersten Lebenstagen so selten sein? Beobachtet man doch in Findelhäusern und Krankenhäusern für Kinder oft förmliche Massenerkrankungen bei Kindern.

Ich wüsste keinen Grund anzuführen, warum gerade in den ersten Lebenstagen die Gonorrhoe so sehr selten sein sollte. Wir müssen zunächst damit rechnen, dass das Kind während der Geburt angesteckt werden kann. Ferner sind die anatomischen Verhältnisse der Geschlechtsteile des neugeborenen Mädchens für eine Ansteckung sehr geeignet. Die äusseren Geschlechtsteile klaffen, die kleinen Schamlippen stehen vor, und das viel zartere Epithel der Neugeborenen setzt dem Eindringen des Krankheitserregers viel weniger Widerstand entgegen als das Epithel des älteren Mädchens. Aus diesen Gründen glaube ich, dass die Gonorrhoe bei neugeborenen Mädchen häufiger ist, als allgemein angenommen wird, vielleicht häufiger als beim weiblichen Kinde und dem unberührten Mädchen.

Erst eine genaue Beobachtung der Säuglinge und Mitteilung eines jeden Falles wird es ermöglichen, sich ein Bild von der Häufigkeit der Gonorrhoe der Geschlechtsteile in den ersten Lebenstagen zu machen.

Den ersten Fall von Vulvovaginitis der Neugeborenen veröffentlichte Koblanck[1]) in der Gesellschaft für Geb. u. Gyn. zu Berlin. Es handelte sich um ein Kind, das am 4. Tage nach der Geburt an linksseitiger, am 7. Tage an rechtsseitiger Ophthalmoblennorrhoe erkrankte. Vom 6. bis zum 10. Tage entleerte sich flüssiges, nicht gerinnendes Blut aus der Scheide. Mit dem Aufhören der Blutung wurde eitriger Ausfluss zugleich mit heftiger Entzündung der äusseren Geschlechtsteile bemerkt.

In dem Scheidenausfluss konnten Gonokokken mikroskopisch nachgewiesen werden.

Ich weise schon hier darauf hin, dass Koblanck über das Verhalten der Geschlechtsteile vor Eintritt der Blutung nichts erwähnt.

---

[1]) Koblanck, Ges. f. Geb. u. Gyn. in Berlin. Sitzung v. 14. VI. 95. Zeitschr. für Geb. u. Gyn. B. XXXIII, p. 160.

Digitized by Google

Es dürfte daher wohl anzunehmen sein, dass er erst durch die Blutung auf das Kind aufmerksam wurde und vorher die Geschlechtsteile nicht weiter beobachtet hat.

Der zweite Fall wird von Morgenstern [1]) berichtet.

Leider fehlt in der kurzen Mitteilung jede Angabe über das Alter des Kindes. Er sagt nur, dass bei dem „infant at birth" 3 Wochen hindurch Harnbeschwerden bestanden. Der Harn ging nur tropfenweise ab, ohne dass äusserlich an den Geschlechtsteilen irgend etwas Besonderes aufgefallen wäre. Der Grund zur Harnverhaltung lag nicht in einer Verengerung der Harnröhre. Dieses wurde vom Arzte durch Sondieren festgestellt. Erst 8 Tage später sah Morgenstern Schwellung und Rötung der äusseren Geschlechtsteile mit eitrigem Ausfluss aus der Scheide, sowie Exkoriationen am Damm. Von der Mutter des Kindes erfuhr Morgenstern, dass sie längere Zeit hindurch wegen Ausflusses aus der Scheide behandelt worden sei, ob vor, in oder nach der Schwangerschaft giebt er nicht an.

Morgenstern glaubt, dass die Ansteckung auf die Pflege des Kindes (Schlafen von Mutter und Kind in einem Bette) zurückgeführt werden müsse.

Gonokokken konnte er im Scheidenausfluss des Kindes mikroskopisch nachweisen. —

Bei dem seltenen Vorkommen dieser Erkrankung beim Neugeborenen wäre es wünschenswert gewesen, wenn bei den ersten Fällen, die zur Beobachtung kamen, zur Sicherstellung der Diagnose die beiden Beobachter das Züchtungsverfahren angewandt oder wenigstens, falls Züchtung aus äusseren Gründen nicht möglich war, das Gramsche Verfahren zu Hilfe genommen hätten.

In dem von mir beobachteten Falle konnte der Nachweis einer bei der Mutter des Kindes bestehenden Gonorrhoe dadurch geführt werden, dass im Harnröhrensekret freie und in Zellen eingeschlossene Gonokokken gefunden wurden.

Unter leichter Fiebersteigerung entwickelte sich bei der Mutter im rechten Parametrium im Wochenbett ein Exsudat, das nach kurzer Zeit aufgesaugt war.

Das Kind war klein, befand sich aber in gutem Ernährungszustande. Es wog bei der Geburt 2320 gr. Das Gewicht sank bis

---

[1]) Morgenstern, J., Acute gonorrhoeal vulvovaginitis and urethritis in an infant at birth. Med. Rec. New-York. vol. XLVII, p. 143.

Digitized by Google

zum 4. Tage auf 2110 gr, um dann wieder gleichmässig anzusteigen, so dass am 17. Tage das Gewicht von 2440 gr erreicht wurde.

Schon am 4. Tage nach der Geburt bemerkte ich Schwellung und Rötung der äusseren Geschlechtsteile. Am 5ten Tage hatten diese Erscheinungen zugenommen, die Schamlippen klafften und der Harnröhrenwulst trat zwischen den Labien entzündlich gerötet und geschwollen stark vor.

Aus der Scheide entleerte sich reichlich gelbliche, dickeitrige Flüssigkeit. In den folgenden Tagen vermehrte sich die eitrige Ausscheidung unter Rückgang der Entzündungserscheinungen an den äusseren Geschlechtsteilen, um vom 7ten Tage an ebenfalls abzunehmen. Am 10ten Tage wurde nur noch eine ganz spärliche Eitermenge abgesondert, an den Schamlippen, dem Scheideneingang und dem Harnröhrenwulst waren die Erscheinungen einer frischen Entzündung völlig gewichen.

Vom 11. bis 13. Tag traten Blutungen aus der Scheide auf, doch war auch geringe eitrige Ausscheidung zu finden.

Dann machte die Blutung wieder geringer eitriger Ausscheidung Platz, während an den äusseren Geschlechtsteilen sonst von einer Erkrankung nichts mehr wahrzunehmen war.

Der Allgemeinzustand des Kindes war in der ganzen Zeit ein guter. Das Kind hatte zugenommen, zeigte keine besondere Unruhe, eine Conjunctivitis gonorrhoica war nicht aufgetreten.

Am 5ten Tage nach der Geburt wurde der Eiter mikroskopisch untersucht, und es wurden in ihm zahllose, freiliegende und im Zellprotoplasma eingeschlossene Gonokokken nachgewiesen.

Daneben fand sich ein Bacillus von der Form eines plumpen Stäbchens.

Am 7ten Tage wurde von dem Harnröhren- und Scheidenausfluss geimpft.

Als Nährboden wurde Schweineblutserumagar, Hammelblutserumagar und Hydrocelenflüssigkeit mit Traubenzuckeragar benutzt. Die Nährböden wurden einer Wärme von 36° C. 24 Stunden lang ausgesetzt.

Es zeigte sich nun, dass auf sämtlichen Nährböden oberflächliche und tiefe Ansiedelungen im ganzen Bereich der Impfstriche gewachsen waren. Die oberflächlichen breiteten sich wie ein Häutchen nach allen Richtungen ziemlich gleichmässig aus, in der Mitte zeigte sich bei schwacher Vergrösserung hellbraune Farbe,

Digitized by Google

die nach den Randteilen zu allmählich heller wurde. Die Ränder waren zackig.

Die tiefen Ansiedelungen hatten die Grösse eines Punktes bis Stecknadelkopfgrösse. Bei schwacher Vergrösserung boten sie etwa das Bild einer geballten Wolke. Von dem Rand der Ansiedelung gingen in verschiedenen Höhen faserige und halbkugelige Fortsätze aus. Die Farbe ist hellbräunlich, die Ausläufer sind von hellerer Farbe als die Mitte der Ansiedelung.

Die einzelnen Ansiedelungen fliessen in einander oft zusammen.

Die Lebewesen dieser Ansiedelungen färbten sich mit Anilinfarben und zeigten neben einer geringen Anzahl plumper Stäbchen weitaus überwiegend Doppelkokken, Semmelkokken, von verschiedener Grösse. Nach dem Gramschen Verfahren behandelt, gaben sie im Jodjodkalium ihre Farbe wieder ab. Impft man von den Kulturen auf nicht mit Serum vermengtes Agar, so tritt kein Wachstum von Doppelkokken auf, sondern es wachsen lediglich plumpe Kurzstäbchen, die, auf flüssiges Agar geimpft und in Zimmerwärme stehen gelassen, das erstarrte Agar an der Oberfläche verflüssigten und der Tiefe Gasblasen erzeugten. Wir haben es demnach wohl mit Bakterium coli zu thun.

Es handelt sich in unserem Falle also um eine Erkrankung des neugeborenen Mädchens in den ersten Lebenstagen an Gonorrhoe der Geschlechtsteile, die auch bakteriologisch als zweifellos angesehen werden muss. —

Bei dem Fall von Morgenstern sahen wir das Kind zuerst einige Wochen an Harnverhaltung leiden, ohne dass die äusseren Geschlechtsteile irgend etwas Krankhaftes aufwiesen. Der Arzt katheterisiert das Kind, um vielleicht eine Verengerung der Harnröhre zu entdecken. 8 Tage später erkrankt das Kind mit Rötung und Schwellung der äusseren Geschlechtsteile. Dann entleert sich Eiter aus der Scheide, der Gonokokken enthält. Morgenstern glaubt an eine Übertragung von der Mutter auf ihr Kind durch die Pflege. Meines Erachtens dürfte die Möglichkeit einer Ansteckung durch das Katheterisieren des Arztes gewiss auch nicht von der Hand zu weisen sein. Ein Zusammenhang zwischen Harnverhaltung und der späteren gonorrhoischen Erkrankung dürfte sicher auszuschliessen sein, da damals jedes Anzeichen einer entzündlichen Erkrankung fehlte.

Wir sehen hier also einen erst spät beim Neugeborenen auftretenden Fall von Gonorrhoe, der im Krankheitsverlauf keinen Unterschied von der Gonorrhoe des Erwachsenen zeigt.

Digitized by Google

Ganz anders ist der Fall von Koblanck. Bei einem Kind, das an doppelseitiger Ophthalmoblennorrhoe leidet, wird Koblanck durch Blutungen aus der Scheide auf die Erkrankung aufmerksam gemacht. Die Blutungen verschwinden, und nun bemerkt er eitrige Ausscheidung, die Gonokokken enthält. Ich sagte schon, dass man wohl annehmen darf, dass Koblanck die Genitalien des Kindes vor Beginn der Blutung nicht untersucht hat. Es ist daher nicht auszuschliessen, dass die Blutung die Folge einer bestehenden Gonorrhoe war.

Nimmt man dieses an, so stimmt der Fall von Koblanck mit meinem, abgesehen von der doppelseitigen Ophthalmoblennorrhoe im Fall Koblanck, in seinen Erscheinungen völlig überein.

Es sind dies die beiden einzigen bis heute bekannten Fälle von Gonorrhoe des neugeborenen Mädchens in den ersten Lebenstagen.[1])

Dass ein ursächlicher Zusammenhang zwischen der Blutung aus der Scheide und der gonorrhoischen Ansteckung besteht, dürfte nach meiner Beobachtung mit Sicherheit anzunehmen sein.

Es ist diese Erscheinung der einzige sofort in die Augen springende Unterschied im Verlauf der Gonorrhoe der Neugeborenen und der bei älteren Kindern.

Es ist nicht möglich, jetzt schon zu entscheiden, woher die Blutung stammt, mit aller Wahrscheinlichkeit aus dem Uterus. Endgültiges kann nur eine Sektion ergeben.

Denkbar ist es, dass gerade beim Neugeborenen die gonorrhoische Ansteckung rascher als beim Erwachsenen auf die Gebärmutter übergeht, hierfür spricht die Grösse der Cervix, das Klaffen des Muttermundes und die beim Kinde so häufig sich findende sogenannte angeborene Erosion. Ist doch gerade die Cervix der gonorrhoeischen Ansteckung vorzüglich zugänglich.

Ich nehme daher an, dass in meinem Fall und im Fall Koblanck, die Gonorrhoe schon auf die Gebärmutter übergegangen war, und dass die Gonorrhoe die Ursache der Blutung bildete.

---

[1]) Zusatz bei der Correctur: Im Centralblatt für Gynaekologie 1899, Nr. 16 findet sich ein Referat über die Sitzungen der Gesellschaft für Geburtshilfe in London. (Brit. med. journal 1898, Dec. 17; 1899 Jan. 14) nach dem Drummond Robinsons bei der Untersuchung von 50 Fällen von sogenannter Vulvitis der Kinder in 76% der Fälle den Gonococcus Neisser fand. Robinson wandte das Züchtungsverfahren an. Es handelte sich in den Fällen Robinsons nicht um Neugeborene, was vielleicht aus dem Referat geschlossen werden könnte.

Digitized by Google

Da eine Ansteckung während oder schon vor der Geburt des Kindes nicht ausgeschlossen werden kann, so möchte ich auf Grund dieser beiden Fälle von Gonorrhoe mit nachfolgender Blutung auf die nicht gerade sehr selten vorkommenden Fälle hinweisen, bei denen Blutungen aus der Scheide in den ersten Lebenstagen gefunden wurden, ohne dass bisher eine Erklärung hierfür möglich gewesen wäre.

Vielleicht bildet auch hier die Gonorrhoe die Erklärung für diese Erscheinung.

Sollte sich meine Annahme, dass die Gonorrhoe beim Neugeborenen nicht so selten ist, wie allgemein angenommen wird, bestätigen, und wirklich eine aufsteigende Gonorrhoe beim Neugeborenen vorkommen, so würden wir in ihr die Ursache für Erkrankungen zu suchen haben, für die bisher eine ursächliche Erklärung nicht gefunden werden konnte.

Ich meine die Hämatosalpinx bei Verschlüssen doppelter und einfacher Geschlechtsteile und die sogenannte angeborene Scheidenatresie, Erkrankungen, für die eine entzündliche Grundlage bisher schon von mancher Seite angenommen wurde.

Digitized by Google

Aus der Frauenklinik der Universität München.

Ein Fibromyom des Ovariums.

Von

Dr. Gustav Wiener.

Assistent der Klinik.

Die gutartigen, soliden Ovarialtumoren kommen viel seltener zur Beobachtung als die bösartigen. Es sind eigentlich nur 2 Geschwulstformen, die hier in Betracht kommen: das Fibrom und das Fibromyom.

Während erstere Gattung von allen Gynaekologen anerkannt wird, wurde letztere vor allem früher sehr skeptisch betrachtet, ja Spiegelberg[1]) und Leopold[2]) gehen soweit, dass sie dieselbe vollständig leugnen und der Ansicht sind, der ovarielle Ursprung der Fibromyome sei immer anzuzweifeln.

Nicht in gleichem Masse absprechend äussern sich Virchow[3]), Klob[4]), Klebs[5]), Birch-Hirschfeld[6]), Spencer-Wells[7]), welche wenigstens die Möglichkeit des Vorkommens von Fibromyomen des Ovariums zugeben.

Auch Fritsch[8]) ist der Ansicht, dass man, da das Ovarialgewebe keine Muskelfasern enthalte, Myome nicht erwarten dürfe, doch könnten derartige Tumoren von den Muskelbündeln am Hilus, sowie von den Gefässwänden ihren Ausgang nehmen.

---

[1]) Mon. f. Gebk. 28.
[2]) Arch. f. Gynaek. Bd. 6.
[3]) Krankhafte Geschwülste.
[4]) Patholog. Anatomie d. weiblichen Sexualorgane.
[5]) [6]) Handbuch d. patholog. Anatomie.
[7]) Diseases of the ovaries.
[8]) Lehrbuch.

Digitized by Google

Schauta[1]), Winckel[2]) rechnen ebenfalls die Muskelgeschwülste der Ovarien zu den grössten Seltenheiten.

Im Gegensatze zu diesen Forschern spricht sich Pfannenstiel[3]) aus, dessen Ansicht dahin geht, „dass er in dem reichlichen Gehalt von Muskelfasern in den Fibromen nichts Wunderbares finden könne, da das Ovarium der Erwachsenen nicht nur in der Wandung der Gefässe, sondern auch im Stromagewebe physiologischerweise Muskelfasern enthält".

Es sind auch in der letzten Zeit mehrere derartige sicher beobachtete Fälle beschrieben worden, so erwähnt Pfannenstiel[4]) 2, Feis[5]) 1, Sangalli[6]) 1, Pomorski[7]) 1, Jakobi[8]) 2 Fälle von doppelseitigem Vorkommen dieser Geschwülste, Carter[9]) 1, Seeger[10]) 1, Ostergradzka[11]) 3 derartige Geschwülste.

Auch an unserer Klinik wurde vor kurzem eine interessante Geschwulstbildung gleichen Charakters beobachtet. Dieselbe war noch besonders dadurch bemerkenswert, dass sie aus mehreren Knollen zusammengesetzt war. Einer dieser Knollen enthielt in seinem Innern eine, wahrscheinlich durch Erweichung des Geschwulstgewebes zu stande gekommene cystoide Bildung. Im folgenden gebe ich die genauere Beschreibung des Neoplasmas.

Frau R., 53 Jahr alt, verheiratet seit 30 Jahren. Eltern beide an Altersschwäche gestorben. 4 Geschwister leben und sind gesund, eine Schwester am Anfang der 30er Jahre an gelbem Fieber gestorben. Als Kind machte Patientin Masern durch, mit 11 Jahren Typhus abdominalis, vor 13 Jahren Gelenkrheumatismus.

Menses mit 15 Jahren, sehr stark, 5 Tage dauernd, starker Blutverlust, regelmässig alle 4 Wochen. 4 normale Entbindungen

---

[1]) Lehrbuch d. gesamten Gynaekologie.
[2]) Lehrbuch.
[3]) Veits Handbuch. Bd. 3.
[4]) Veits Handbuch. III.
[5]) Centralblatt. Bd. 6. 1894.
[6]) Storsa dei tumori. Bd. II., ct. nach Schauta, Lehrbuch.
[7]) Zeitschrift. Bd. 16. Gesellsch. f. Gynaekolog. u. Geb. z. Berlin. Sitzung 8. Febr. 1889.
[8]) I.-D. Greifswald 1890.
[9]) ct. nach Jakobi.
[10]) I.-D. München 1888.
[11]) Petersb. med. Wochenschrift. N. F. VI. Lit. Übers. 11. ct. nach Frommel, Jahresb. 1889.

Digitized by Google

Wochenbetten fieberfrei. In der Gravidität Erbrechen, sonstiges Befinden immer gut. 4 Fehlgeburten im 3. Monat.

Ihre jetzigen Beschwerden bestehen in Mattigkeit, Appetitlosigkeit, seit September stetes Zunehmen und dickerwerden des Leibes, sowie anhaltende Obstipation. Ihr Hausarzt diagnostizierte einen cystischen Tumor, weshalb er sie Herrn Geheimrat v. Winckel überwies.

Befund: Tumor reicht handbreit bis über die Symphyse und lässt deutlich Fluktuation erkennen. Von der Vagina aus fühlt man mehrere harte Knollen, sowie einen deutlichen, aber kurzen Stiel. Die Geschwulst ist leicht beweglich.

Operation am 10. I. 99.

Bei Eröffnung der Bauchhöhle zeigte sich das rechte Ovarium in einen gut kindskopfgrossen cystischen Tumor verwandelt, dessen Wand äusserst dünn und brüchig ist, so dass sie schon beim blossen Anfassen an einer kleinen Stelle platzt und eine grössere Menge wasserklarer Flüssigkeit abfliessen lässt. Nach unten zu sitzen der Cystenwand einige härtere Knollen an. Der Tumor lässt sich leicht stielen, er wird abgetragen und der kurze Stiel rite versorgt. Die Tube zieht seitlich und innen vom Tumor hin, da sie sich jedoch ziemlich leicht von ihm trennen lässt, wird sie, obgleich sie etwas ausgezogen ist, erhalten und von der Exstirpation derselben Abstand genommen.

Das linke Ovarium ist ebenfalls cystisch verändert, hier eine ca. kastaniengrosse, dünnwandige Cyste mit klarem, wasserhellem Inhalt, die das Ovarialgewebe nach unten auf einen ca. $^1/_2$ cm breiten Strang zusammengedrängt hat. Die Tube ist etwas verdickt und erweitert, zeigt sich jedoch makroskopisch nicht weiter verändert.

Makroskopischer Befund:

270 g schwerer Tumor des rechten Ovarium der deutlich aus 3 Abschnitten besteht und zwar einem cystischen, einem festen und zwischen beiden, als Übergang von einem in den andern, einen schwammigen Bestandteil.

Der cystische Teil der Geschwulst ist nach dem Abfliessen seines Inhaltes noch ca. mannsfaustgross. Begrenzt wird er auf 3 Seiten von einer oft papierdünnen weisslichen Membran, die auf der Aussenfläche vollkommen glatt ist und keine Tochtercysten erkennen lässt. Die Innenwand ist ebenfalls grösstenteils glatt und haften ihr stellenweise weichere Massen in Fetzen und Strängen an, die nach dem festen Teil zu an Menge zunehmen und identisch

Digitized by Google

sind mit dem oben erwähnten schwammigen Teil. Die untere und 4. Abgrenzungsfläche der Cyste besteht indirekt aus dem festen Teil der Geschwülste, nur ist derselbe bedeckt von einer bis 2 cm dicken schwammigen und faserigen Masse, an der sich deutlich faserige Struktur nachweisen lässt. Der Inhalt der Cyste ist leider während der Operation abgeflossen, so dass er nicht untersucht werden konnte, doch war er vollkommen durchsichtig, wasserklar und sehr dünnflüssig und hatte auch keine klebrige Beschaffenheit.

Der solide Teil des Tumors besteht aus einzelnen miteinander verbackenen Knollen, die in ihrer Mitte eine Einziehung erkennen lassen, so dass Sanduhrform entsteht: die Länge von rechts nach links beträgt $8^1/_2$ cm, von oben nach unten rechts $4^1/_2$ cm, links 3,7 cm und in der Mitte 3 cm. Die Aussenfläche ist glatt und geht auf der einen Seite halbkugelig in den cystischen Teil über, auf der andern ist sie von demselben durch eine Furche getrennt, in der sich noch Gewebsfetzen erkennen lassen. Über die Oberfläche ragen einzelne kirsch- bis pflaumengrosse Knollen hervor.

Auf dem Durchschnitt kann man schon makroskopisch die Struktur des Fibromyoms erkennen, indem einzelne rosarote Knollen durch weisse sehr derbe Stränge und Bündel voneinander getrennt werden. An einer Stelle, in der Mitte des linken Knollenpacketes eine erbsengrosse Cyste. Der Stiel des Tumors ist kreisrund, sehr kurz und hat bräunlichrote Färbung.

Das linke Ovarium ist auf taubeneigrösse vergrössert; es besteht aus einer dünn- und glattwandigen 3—4 cm langen und 2,6 cm breiten Cyste, die mit einer wasserklaren Flüssigkeit gefüllt ist. Das Ovarialstroma ist auf die Gegend des Stieles zusammengedrängt, es ist 3,1 cm lang und 0,6 cm breit. Es nimmt die eine Wand der Cyste ein, d. h. es liegt unterhalb derselben. Die Cyste scheint aus dem Ovarium hervorgegangen zu sein, denn das Stroma setzt sich, wenn auch nur auf eine kurze Strecke auf die Cystenwand fort. Die Tube ist hier auf eine Strecke von 3,5 cm am Präparat erhalten, sie ist nur etwas verdickt, zeigt jedoch sonst makroskopisch keine pathologischen Veränderungen. Das Fimbrienende ist frei beweglich.

Zur mikroskopischen Untersuchung wurden aus allen, makroskopisch irgendwie different erscheinenden Partien Stücke entnommen, so dass wohl kein Abschnitt ununtersucht blieb.

Nach aussen befindet sich bei den soliden Partien eine dünne bindegewebige Hülle; direkt unter dieser eine grosse Menge glatter

Digitized by Google

Muskelfasern, die mit wenigen z. T. Hyalin entarteten Bindegewebsfibrillen verflochten sind. Die Muskelfasern imponieren als solche nicht nur durch ihren charakteristischen, stäbchenförmigen Keim, sondern heben sich durch die bräunliche Färbung (van Gieson) auch deutlich von den roten Bindegewebsfasern ab. Der Gefässreichtum ist hier ein beträchtlicher u. z. vermag man ebenso viele Venen als Arterien zu erkennen; zwischen den einzelnen Muskelbündeln in den Spalträumen zahlreiche oft erweiterte Kapillaren.

An andern Stellen des Tumors ist die Bindegewebsentwicklung schon eine viel reichere, auch tritt hier schon allenthalben regressive Metamorphose d. h. hyaline Degeneration auf, wovon am meisten die Gefässwandungen ergriffen sind. Letztere sind fast überall schon zu Grunde gegangen, so dass sich hier nur noch ein stark verdicktes hyalines Rohr im Innern mit Blut gefüllt, nachweisen lässt. Dass von dieser Veränderung vor allem die Gefässe ergriffen sind und es sich nicht um Bindegewebsentartung mit freien interstitiellen Hämorrhagien handelt, wird bewiesen durch noch nicht vollkommen veränderte Gefässe, indem sich hier nur die Adventitia hyalin degeneriert findet, während die Intima noch gut erhalten ist. Man hat also hier ein dickes, starres, rot gefärbtes Rohr, ohne jeden Kern, im Innern ausgekleidet mit einer feinen Endothelschicht. Auch findet sich hier schon stellenweise beginnende Erweichung, indem die einzelnen Muskelbündel und Bindegewebsfasern durch interstitielles Ödem auseinandergedrängt sind. An den Stellen, an denen die hyaline Veränderung des Gewebes schon mehr überhand genommen hat, treten auch schon grössere Hohlräume auf, die mit aufgefaserten hyalinen Massen ausgekleidet sind. Übergänge von reinem Muskelgewebe mit wenig Bindegewebsfasern zu solchem mit reicher Entwicklung des letzteren und dessen allmählicher hyaliner Degeneration und Verflüssigung finden sich überall. Nach den schwammigen Massen zu nimmt das Muskelgewebe an Menge ab, um dafür von hyalin entartetem Gewebe ersetzt zu werden.

An der Stelle, wo der cystische Teil nicht scharf in den knolligen übergeht, wo also die Furche nicht besteht, kann man einen allmählichen Übergang des Fibro-Myoms in den schwammigen, nur aus hyalinen Massen bestehenden Teil erkennen, indem hier die Muskel- und noch gut erhaltenen Bindegewebsfasern allmählich durch immer reicher auftretende hyaline Schollen ersetzt werden, bis diese zuletzt allein das Feld behaupten.

Digitized by Google

Auf der andern Seite d. h. da, wo die beiden Geschwulstteile durch einen Einschnitt schon makroskopisch voneinander getrennt sind, ist auch mikroskopisch der Übergang von dem soliden zu dem cystischen Teil des Neoplasmas ein scharfer, indem sich das Fibro-Myom scharf neben die hyalinen Massen legt.

Die schwammigen Partien der Neubildung sind vollständig hyalin degeneriert. Die hyalinen Massen sind in Schollen und Strängen angeordnet, die durch grössere und kleinere Höhlen getrennt sind. Die interstitiellen Erweichungen haben das Gewebe in grösserer Ausdehnung zerstört und die einzelnen Fasern auseinandergedrängt. Deutlich lassen sich noch die zahlreichen Gefässe erkennen, doch sind auch sie schon überall hyalin degeneriert; man sieht die starren, homogen gefärbten Rohre, an denen auch die Intima schon zu Grunde gegangen ist.

Die dünne Wand der Cyste hat eine Dicke von nur 1 mm. Mikroskopisch besteht sie an ihrer Innenfläche ebenfalls aus vollkommen hyalin degeneriertem Bindegewebe, während die mittleren und äusseren Schichten aus Bindegewebsfibrillen mit eingelagerten Muskelzellen bestehen, also deutlich den Bau des Fibro-Myoms wieder erkennen lassen.

Ein Schnitt durch den Stiel zeigt, dass das ganze Gewebe eine ähnliche Zusammensetzung zeigt, wie die schon oben beschriebenen soliden Partien der Geschwulst. Überall kann man Muskelbündel und Bindegewebsfibrillen dicht gelagert erkennen. Letztere sind schon in grösserer Ausdehnung hyalin degeneriert, dazwischen fallen ähnliche Partien, wie bei den schwammigen Massen auf, indem das ganze Gewebe erweicht und zu Grunde gegangen ist und nur noch hyaline Fasern und Stränge vorhanden sind, die in ihrer Anordnung den ursprünglichen Bau noch gut erkennen lassen. Auffallend ist hier der enorme Gefässreichtum, der am Stiel einen direkt angiomatösen Charakter annimmt, doch sind hier die Gefässe grösstenteils noch nicht so verändert, wie bei den früheren Präparaten; man sieht allerdings hier auch vollkommen hyalin entartete Gefässwände, doch sind dieselben gegen normale und solche, die nur den Beginn hyaliner Erkrankung erkennen lassen, in der Minderzahl.

Das linke Ovarium zeigt sich zusammengedrängt und lässt nur die Veränderungen erkennen, die bei Ovarien älterer Personen typisch sind: Verlust der Primordialeier, sowie geringe hyaline Entartung.

Digitized by Google

Die Cyste erwies sich als eine alte Follikelcyste, nirgends konnte man myomatöse Entartung nachweisen. Die Tube ist vollkommen normal.

Schon das makroskopische, aber noch viel mehr das mikroskopische Verhalten lassen es als unzweifelhaft erscheinen, dass es sich hier um ein Fibro-Myom des rechten Ovariums handelt.

Fast alle Untersucher geben an, dass die gutartigen, soliden Ovarialtumoren die ursprüngliche Form des Ovariums, nämlich die Bohnenform wieder erkennen lassen. Auch in unserm Falle tritt, wenigstens bei den soliden Partien der Geschwulst diese Form deutlich zu Tage; der cystische Anhang hat allerdings diese Form verändert.

Interessant ist hier, dass die makroskopisch für ein Kystom mit sehr dünner Wand gehaltene Neubildung sich mikroskopisch ebenfalls als Myom, das in seinem Innern schon völlig erweicht war, erwiesen hat. Auf der einen Seite ist ein deutliches Übergehen der verflochtenen Muskel- und Bindegewebsfasern in den grossen erweichten Knollen deutlich zu erkennen; auch in den dünnsten Partien der Wand lassen sich noch vereinzelte Muskelfasern nachweisen. Eine Täuschung mit Bindegewebsfibrillen, worauf vor allem Gebhard[1]) in seinem ausgezeichneten Werke hinweist, lag hier um so weniger vor, als nicht nur die typischen stäbchenförmigen Kerne der glatten Muskelfasern nachgewiesen werden konnten, sondern auch das Protoplasma der Muskelzellen durch die van Gieson-Methode bedingte bräunliche Färbung sich deutlich von dem hellroten Bindegewebe abhob.

Während bei dem cystischen Teil die Muskelzellen, höchst wahrscheinlich durch die regressive Veränderung im Innern, sehr in den Hintergrund traten, überwiegen sie an einzelnen Stellen der soliden Partie, so dass hier die Bindegewebsfibrillen nur als feine Härchen zwischen den Muskelzellen auftreten.

Nach Schauta[2]) treten neben den Ovarialfibromen und also auch neben den Fibromyomen häufig auch Kystome auf, woran auch in unserm Falle zuerst gedacht wurde. Doch stellte sich heraus, dass es sich ebenfalls um ein Myom gehandelt hat, dessen Veränderung diese erste Anschauung gerechtfertigt erscheinen liess.

---

[1]) Patholog. Anatomie d. weiblich. Sexualorgane.

[2]) Lehrbuch d. gesamten Gynaekologie.

Digitized by Google

Allerdings fiel schon bei der Operation die auffallend blasse Farbe der Geschwulst auf. Es hat sich als unzweifelhaft herausgestellt, dass es sich hierbei um hyaline Degeneration handelte und zwar ausgehend von den Gefässen. Erst später wurde das Bindegewebe und zuletzt die Muskulatur in diese Veränderung einbezogen, bis als Schlussstadium die Verflüssigung des ganzen Gewebes erfolgte.

Als Beweis dafür sind die zahlreichen hyalin degenerierten Gefässe anzusehen, die als starre Rohre mit homogen gefärbter Wandung in noch vollkommen unverändertem Fibromyomgewebe angetroffen werden. Auch Übergänge zu den beiden andern Stadien sind deutlich erkennbar. Am längsten vermögen sich vor der Verflüssigung die Gefässe zu bewahren, obzwar wir oben gesehen haben, dass hier auch die ersten regressiven Veränderungen auftreten. Man kann sich diesen Vorgang nur so deuten, dass durch die Gefässveränderung die Cirkulation sehr beeinträchtigt wird, und selbst wenn das soweit fortgeschritten ist, dass das umgebende Gewebe schon lange kein Blut mehr erhält, das Gefäss, wenn auch nur unvollständig ernährt wird und dadurch vor dem völligen Zerfall geschützt wird. Am besten kann man diese Vorgänge aus dem mikroskopischen Verhalten der schwammigen Massen erkennen. Hier sieht man dieselben Bilder, die auch Gebhard[1]) schon beschreibt. Das starre verdickte Rohr, die homogene Färbung und die Strukturlosigkeit des ganzen Gewebes, was er jedoch nicht für hyaline Entartung, sondern für myxomatöse Degeneration anspricht.

Die mir zugängliche Litteratur giebt bei den Fibro-Myomen des Ovariums alle sonst bei Myomen beschriebenen Veränderungen an, wie myxomatöse fettige Entartung, Verkalkung, Ödem etc., während ich bei keinem der Autoren hyaline Degeneration beschrieben finde, um die es sich in unserm Falle sicher gehandelt hat, denn Schleimgewebe hat eine andere mikroskopische Zusammensetzung. Für hyaline Degeneration spricht auch die homogene hellrote Färbung, die nach der van Giesonschen Färbmethode eintritt und die v. Kahlden als charakteristisch für die hyaline Entartung bezeichnet.

Auffallend war nur, dass der Inhalt der Cyste, im Widerspruch mit den meisten Autoren, die Cystenbildung in Fibro-Myomen des Ovariums gefunden haben, wasserklar war, während er fast überall als dickflüssig und chokoladefarbig geschildert wird. Nach

[1]) cf. oben.

Digitized by Google

Olshausen[1]), Schauta[2]), Winckel[3]) kommen in den Fibromen des Ovariums auch Lymph- und Blutgefässerweiterungen vor; erstere Veränderung konnte ich nirgends entdecken, da keine erweiterten Lymphbahnen gefunden werden konnten, sondern die Hohlräume nur durch interstitielles Ödem hervorgerufen waren, während die Gefässerweiterung und Neubildung vor allem im Stiel eine auffallende war, so dass hier eine beinahe cavernöse Beschaffenheit des Gewebes entstand, worauf auch schon Winckel[4]) ganz speciell aufmerksam machte.

Die helle, wasserklare Beschaffenheit des Cysteninhaltes in unserm Falle liesse allerdings an schleimige Entartung denken, doch widersprechen dem zu sehr die mikroskopischen Bilder. Die einzelnen Bestandteile der Geschwulst sind allerdings durch Ödem auseinandergedrängt, aber richtiges Schleimgewebe konnte nirgends angetroffen werden, vielmehr handelt es sich um interstitielles Ödem, sekundär hervorgerufen durch din Gefässveränderung, die infolge des Aufhörens der Elasticität zuerst eine Verlangsamung des Blutstromes und dann eine vollkommene Stase und daraus bedingte Transsudation wahrscheinlich machen.

In Betracht wird dabei auch kommen, dass das Gewebe schlecht oder gar nicht mehr ernährt werden konnte, worauf oben schon hingewiesen wurde. Einen analogen Fall beschreibt Spencer[5]) Wells[6]), der bei einem Fibrom des Ovariums eine solch ausgedehnte ödematöse Durchtränkung des Gewebes sah, dass grosse cystische Hohlräume entstanden, die durch Punktion entleert werden konnten.

Ein Ausgangspunkt konnte nicht mehr nachgewiesen werden, da der Tumor schon viel zu gross war, um dafür noch sichere Anhaltspunkte zu geben. Jedenfalls ist eine Verwechslung mit von der Wand des Uterus ausgehenden gestielten Fibro-Myomen sowie solchen des Ligamentum latum ausgeschlossen, da beide Organe vollkommen intakt waren und nirgends Veränderungen zeigten, die mir die Annahme einer derartigen Möglichkeit gerechtfertigt erscheinen liessen. Auch die seitliche Lage der Tube ist nicht bemerkenswert, denn sie entspricht der bei derartigen Tumoren gewöhnlichen.

---

[1]) Technik der histologischen Untersuchung patholog. anatom. Präparate.
[2]) Krankheiten d. Ovarien. Deutsche Chirurgie. Lf. 58. 1886.
[3]) Lehrbuch.
[4]) Lehrbuch.
[5]) Lehrbuch.
[6]) cit. nach Winckel, Lehrbuch.

Digitized by Google

Bemerkenswert ist noch die Grösse des Tumors, denn die meisten Autoren schildern die einschlägigen Fälle als hühner- bis gänseeigrosse. Doch wenn man bedenkt, zu welch kolossalen Tumoren die Myome des Uterus auswachsen können, so nimmt es nicht Wunder, dass auch die Myome der Ovarien in ihrem Grössenwachstum nicht behindert sind. Einige Beispiele finden sich in der Litteratur, so beschreiben Pomorski, Seeger je ein kindskopfgrosses Fibromyom des Ovariums Carter ein solches von $10^1/_2$ Pfd., Jakobi zwei doppelseitige, ebenfalls von beträchtlicher Grösse.

Die ausgedehnte Geschwulstentwicklung, die das ganze Ovarium eingezogen hatte, so dass nicht einmal mehr am Stiel Ovarialgewebe vorhanden war, machte es unmöglich, die Angaben einzelner Autoren (Feis, Sangalli u. a.) zu bestätigen. Dieselben hatten in ihren Fällen eine Umwandlung nur der einen Hälfte des Ovariums in ein Fibro-Myom beobachtet, während sie an der andern Hälfte noch deutliche Ovarialstruktur erkennen konnten.

Das linke Ovarium zeigte sich mit Ausnahme der kastaniengrossen Follikelcyste nicht verändert. Es war also in unserm Falle keine Doppelseitigkeit der Neubildung vorhanden, worauf von verschiedener Seite hingewiesen wurde.

Klinisch bemerkenswert ist noch, dass der bei derartigen Tumoren gewöhnlich vorhandene Ascites vollkommen fehlte und dass der Tumor der rechten Seite verhältnismässig rasch gewachsen ist, denn Patientin bemerkte erst seit 4 Monaten ein Stärkerwerden ihres Leibes. Man geht wohl nicht fehl, wenn man annimmt, dass das Fibromyom des rechten Ovariums schon längere Zeit bestanden hat und erst seit September durch unbekannte Ursachen zu rascherem Wachstum angeregt wurde.

Es handelt sich also in unserm Falle um ein ziemlich grosses zusammengesetztes Fibro-Myom des Ovarium, in dem das ganze rechte Ovarium aufgegangen war und dessen einer Hauptknoten durch regressive Metamorphose bis auf eine dünne Wand eingeschmolzen war.

Zum Schlusse erfülle ich die angenehme Pflicht, meinem hochverehrten Chef, Herrn Geheimen Rat Professor Dr. von Winckel, für die grosse Liebenswürdigkeit, mit der er mir Krankengeschichte und Fall zur Verfügung stellte, meinen verbindlichsten Dank auszusprechen.

Digitized by Google

Aus der Frauenklinik der Universität Bern.

Beiträge zur Kenntnis der Extrauteringravidität.

Von

Dr. E. Wormser,

Assistenten der Klinik.

Trotzdem namentlich in der neueren Zeit die Publikationen über Extrauteringravidität sich ausserordentlich gehäuft haben, sind doch noch viele, wesentliche Punkte dieser wichtigen Affektion nur mangelhaft aufgeklärt; andere, besonders die Therapie, bilden den Gegenstand lebhafter Kontroverse. Ich hielt es deshalb für gerechtfertigt, die in den letzten 5 Jahren an hiesiger Klinik gesammelten Erfahrungen als Beitrag zur Frage der ektopischen Schwangerschaft zu verwerten.

Das dieser Arbeit zu Grunde gelegte Material umfasst 40 Fälle von Extrauteringravidität, die in den Jahren 1893—98 zur Beobachtung kamen. Davon wurden exspektativ behandelt 5, operiert 35.

Die allgemein konstatierte Thatsache, dass Extrauterinschwangerschaft heutzutage viel häufiger zur Beobachtung kommt, als ehedem, zeigt sich auch bei uns; ebenso der Umstand, dass die Vermehrung der Fälle lediglich auf einer Zunahme der in frühen Stadien zur Unterbrechung gekommenen Eileiterschwangerschaften beruht. Letztere wurden in der voroperativen Zeit eben gar nicht diagnostizirt, ein kleiner Teil als Hämatocele retrouterina rubriziert. Von 1878—92 kamen an hiesiger Klinik 14 Fälle von Extrauteringravidität zur Operation, davon waren 2 im 9. Monat; 1 im 6., 1 im 5., 3 im 3. Monat der Gravidität. Von den in den Jahren 93—98 operierten 35 Fällen war nur 1 im 5. Monat, alle übrigen hatten im 1. oder 2., einer nach $3^1/_2$ Monaten eine Unterbrechung erlitten.

Digitized by Google

Was die Ursache der Häufung der Fälle in den letzten Jahren anbetrifft, so herrschen darüber bekanntlich verschiedene Ansichten. Als Hauptgrund dürfte wohl allgemein der Umstand angesehen werden, dass, infolge unserer genaueren Kenntnis der Extrauteringravidität, die Diagnose öfter als früher gestellt, dass auch bei blossem Verdacht auf diese Affektion, sowie bei Fehldiagnosen (Pyosalpinx etc.) operativ vorgegangen wird, was beides in früherer Zeit nicht der Fall war. Einzelne Autoren (Dührssen, Fehling etc.) schreiben auch der wachsenden Verbreitung der Gonorrhoe, als ätiologisch wichtigem Faktor, die Häufung der extrauterinen Eiinsertion zu und erklären damit auch den Umstand, dass diese letztere in grossen Städten häufiger beobachtet werden soll, als in kleineren. Von anderer Seite (Martin) wird eine ätiologische Bedeutung der Gonorrhoe bestritten, indem betont wird, dass diese letztere, falls sie auf die Tuben übergreift, so erhebliche Läsionen setzt, dass eine Konzeption überhaupt unmöglich gemacht werde. Die Erfahrungen an der hiesigen Klinik sprechen eher gegen einen Einfluss der Gonorrhoe, die unter der Landbevölkerung, welche das Hauptkontingent des klinischen Materials liefert, nicht verbreitet genug ist, um die Zunahme der Fälle von ektopischer, Schwangerschaft zu erklären. Ein weiterer Punkt spricht noch dagegen: Martin[1]) hat bekanntlich bei seinem grossen Material nachweisen können, dass Tubenerkrankungen links viel häufiger sind wie rechts (548 gegen 411); falls Tubenerkrankungen, also auch die Gonorrhoe, eine wichtige Ursache für tubare Eiinsertion wären, müsste auch diese letztere sich häufiger links vorfinden als rechts.

In seiner umfassenden Statistik findet jedoch v. Schrenck[2]) den Sitz 124mal rechts und 123mal links; Martin hat unter 77 Fällen 44 mit rechtsseitigem, 33 mit linksseitigem Sitz; bei unseren 35 operierten Fällen fand sich der Tubensack rechts 18mal, links 17 mal. Diese Zahlen sind zu klein, um daraus definitive Schlüsse zu ziehen; immerhin sprechen sie aber doch eher gegen die Annahme, dass Tubenkatarrhe für die Ätiologie der Eileiterschwangerschaft von grosser Wichtigkeit seien. Damit stimmen auch die histologischen Untersuchungen des nicht graviden Teils der Tube, der meist frei ist von jeglicher Erscheinung von Salpingitis.[3])

[1]) Die Krankheiten der Eileiter, Leipzig, Georgi, 1895, pag. 61.

[2]) Über ektopische Gravidität in Küstner, Bericht u. Arbeiten aus der Universitäts-Frauenklinik zu Dorpat 1894, pag. 563.

[3]) v. Pagny, Thèse de Paris. Ref. in Centralbl. f. Gyn. 1897, pag. 1428.

Digitized by Google

Eine gewisse Bedeutung in ätiologischer Hinsicht besitzen etwaige vorausgegangene Beckenentzündungen, wie sie sich namentlich im Anschluss an das Puerperium einstellen und zwar durch Bildung von Adhäsionen, welche Knickungen und teilweise Verödung der Eileiter zur Folge haben können. Jedoch hat man diese Zustände nicht häufig genug angetroffen, um daraus die allseits konstatierte Thatsache zu erklären, dass Extrauteringravidität bei Multiparen viel häufiger ist, als bei Personen, die nie geboren haben. Von unseren 40 Fällen sind 4 Nulliparae, 11 Uni- und 25 Multiparae, also 36 Frauen, die geboren haben. Von diesen geben nur 3 an, im Wochenbett krank gewesen zu sein: Diese Zahlen stimmen völlig mit den anologen aus der Litteratur überein.

Ein weiterer Punkt, um diese Annahme zu stützen, wurde gefunden in der Thatsache, dass öfters längere Zeit vergeht vom letzten Partus bis zur Tubargravidität; dieses Verhalten wurde so erklärt, dass im Anschluss an die letzte Geburt eine Tubenaffektion entstanden war, welche erst Sterilität herbeiführte, bei beginnender Abheilung jedoch zur tubaren Insertion des befruchteten Eies Veranlassung bot. Es ist nicht zu leugnen, dass dieses Verhalten öfters beobachtet wird. Von unseren Fällen hatten unter 40 Frauen 36 geboren; dabei waren seit der letzten Geburt vergangen:

3 Monate	1 mal		3 Jahre	2 mal	(dabei 1 Fall von operierter Tubargravidität der anderen Seite vor 2 Jahren).
5 „	3 „		$3^1/_2$ „	1 „	
6 „	1 „		5 „	4 „	(dabei 1 Fall von operierter Tubargravidität der anderen Seite vor 3 Jahren).
7 „	1 „		6 „	1 „	
8 „	1 „		7 „	1 „	
9 „	1 „		8 „	1 „	
10 „	1 „		9 „	1 „	
1 Jahr	5 „		11 „	1 „	(vor 6 Jahren Tubargravidität,
$1^1/_2$ „	2 „		12 „	1 „	Hämatocele, exspektativ be-
2 „	5 „		14 „	1 „	handelt).
$2^1/_2$ „	1 „				

Also in 21 Fällen eine Extrauterinschwangerschaft bis zu 2 Jahre nach Ablauf der letzten intrauterinen Gravidität, in 15 Fällen länger als 2 Jahre nachher. Nehmen wir diesen Zeitraum von 2 Jahren

Digitized by Google

als Mittelzahl für das Intervall zwischen 2 Geburten an, was wohl den thatsächlichen Verhältnissen in unserer volkreichen Gegend entsprechen dürfte, so würde demnach in mehr als einem Drittel der Fälle der Eileiterschwangerschaft eine kürzere oder längere Periode der Sterilität vorangehen. Es liegt nahe, die Ursache dieser Sterilität auch für das Ereignis einer tubaren Einsertion verantwortlich zu machen. Ob man aber in all diesen Fällen als gemeinsame Ursache der beiden Anomalien puerperale Infektion annehmen darf, trotzdem weder anamnestisch noch objektiv dafür Anhaltspunkte vorhanden sind, ist doch sehr zweifelhaft.

Einen interessanten Beitrag zur Lehre von der Ätiologie der Extrauteringravidität verdanken wir Mandl und Schmit[1]), die auf experimentellem Wege zu dem gleichen Resultat gelangen wie Webster, der mehr auf Grund klinischer Studien die Ansicht aussprach, dass nicht jede beliebige Tube imstande sei, eine Decidua zu bilden, also Sitz einer sich entwickelnden Frucht zu werden, sondern dass nur manche Eileiter diese Fähigkeit besitzen. Kommt bei einer so „disponierten" Tube eine Gelegenheit dazu — Abknickung, Narbenstenose, Entzündung etc. — so tritt Tubargravidität ein, während in der dazu nicht befähigten Tube trotz der gleichen, günstigen Bedingungen das befruchtete Ei zu Grunde geht. Dass damit die Frage nach der Entstehung der Extrauterinschwangerschaft nicht gelöst, sondern nur hinausgeschoben ist, liegt auf der Hand. Immerhin ist das Resultat interessant und der Beachtung wert.

Von ätiologischer Bedeutung sind die Fälle von wiederholter Tubenschwangerschaft, die in den letzten Jahren mit der Zunahme der operativen Therapie immer häufiger beobachtet werden; ich meine vorläufig die Schwängerung der zweiten Tube, da ich von den eigentlichen Recidiven weiter unten sprechen werde. Die Thatsache, dass verhältnismässig häufig nach Operation einer Tubargravidität eine neue Schwangerschaft in der nicht operierten Tube vorkommt, spricht sehr für die oben erwähnte Theorie der Prädisposition. Dass den Tubarschwangerschaften oft normale, uterine vorangehen, dass hie und da zwischen die beiden extrauterinen eine intrauterine Gravidität sich einschiebt, ist ganz wohl damit zu vereinbaren, da es nach dem oben gesagten einer Gelegenheitsursache bedarf, um das Ei in der zur Deciduabildung disponierten Tube zurückzuhalten;

[1]) Arch. f. Geb. u. Gyn., Bd. 56, H. 2.

Digitized by Google

fehlt eine solche, so gelangt das Ovulum ungefährdet in den Uterus. In unserem Material finden sich 2 Fälle von wiederholter Extrauteringravidität; ein weiterer Fall betrifft eine Patientin, die früher anderwärts wegen ektopischer Schwangerschaft operiert worden war.

Da die Wiederholung einer extrauterinen Eiinsertion bei ein und derselben Person von besonderer Bedeutung und vielleicht am ehesten geeignet ist, vom klinischen Standpunkt aus über die Ätiologie dieser Abnormität einiges Licht zu verbreiten, so will ich diese 3 Fälle im Auszug mitteilen:

Fall I. Frau R.-E. Eintritt: 12. Nov. 1895. 31 Jahre alt. 3 normale Geburten, letzte vor 1 Jahr; im Wochenbett angeblich Fieber. Kind bis jetzt gestillt. Menses 8 Wochen post part. wieder eingetreten, regelmässig, zuletzt vor 5 Wochen. Seither sehr oft Schmerzen links unten. Blutabgang vor 14, 8, 6 und 4 Tagen, je einen Tag dauernd, zuletzt mit Ohnmachtsanfall und heftigen Schmerzen. Status: Colostrum. Pulsation der Uterinae. Links und hinten grosser cystischer Tumor. Laparotomie: An der Bauchwand und am Netz adhärent viel ältere Blutgerinnsel, die aus einem Riss in der hinteren Platte des Ligam. latum kommen. Fimbrienende der Tube und vergrössertes Ovarium über der Rissstelle sichtbar; die letztere führt in eine mit frischen und älteren Gerinnseln gefüllte, das kleine Becken zum grossen Teil ausfüllende Höhle. — Mikroskopisch: Chorionzotten mit Syncytium.

Wiedereintritt am 15. März 1898. Menses seit der Operation regelmässig, zuletzt anfangs Januar. Seit 3 Wochen Blutungen, erst gering, später stärker, mit wehenartigen Schmerzen und Ohnmachten. Grosse, bis hart zum Nabel reichende, von rechts ausgehende Hämatocele. Kolpotomia posterior ergiebt eine mit Coagulis und weissen, häutigen Fetzen gefüllte Höhle, (mikroskopische Untersuchung leider versäumt). — 18. Juni 1898 Nachuntersuchung: Subjektiv und objektiv sehr gutes Resultat.

Fall II. Frau St.-W. Eintritt am 21. Jan. 1896. 4 normale Geburten und Wochenbetten, letzte vor 3 Jahren. Menses regelmässig, zuletzt im Dez. 1895; 2 Tage nach Ablauf derselben Blutung, die seither andauert, mit Schmerzen und Ausstossung von Fetzen. Rechtsseitige, mit dem Uterus durch einen kurzen Stiel verbundene, walzenförmige, bewegliche Geschwulst. Ovarien normal. Portio etwas aufgelockert. Laparotomie: Gänseeigrosse rechtsseitige Sactosalpinx haemorrhagica. Exstirpation. Mikroskopisch: Deutliche Struktur der Tube. Decidua oder Chorionzotten jedoch nicht gefunden (keine Serienschnitte).

Wiedereintritt am 27. Dez. 1898. Seit der Operation Menses regelmässig, zuletzt Mitte Oktober; seit anfangs Dezember krampfartige Schmerzen: Mitte Dezember 3tägige, stärkere Blutung mit Abgang von Klumpen und Fetzen; neuerdings Blutung seit einigen Tagen. — Vagina livide. Portio aufgelockert. Links und hinten grosse Hämatocele. Laparotomie: Auf Netz und Därmen flüssiges Blut. Kleines Becken überdacht von der oberen Wand der überall intakten Hämatocele. Linke Tube geht mit dem Fimbrienende trichterförmig in dieselbe über: unvollständiger Tubarabort.

Digitized by Google

Fall III. Betrifft eine Pat., die angiebt, vor einigen Jahren an Extrauteringravidität (links) operiert worden zu sein und nachher eine normale Geburt durchgemacht zu haben. Charakteristische Anamnese und Status. Laparotomie ergiebt flüssiges Blut auf den Därmen, rechtsseitiger Tubentumor mit Hämatocele, links 2 kleine Knoten, die Stümpfe der früheren Operation. Am 7. Tag Exitus an Peritonitis. Die Sektion ergiebt an der Stelle der früheren Operation noch ein Stück Tube, mit Blut gefüllt. (Mikroskopische Untersuchung des Tubentumors positiv)

In den mitgeteilten Fällen handelt es sich also um Wiederholung des Krankheitsprozesses auf der nicht operierten Seite. Nun kann aber auch der Fall eintreten, dass eine Tubargravidität unterbrochen wird und dass es später zu einer nochmaligen Einsertion in derselben Tube kommt. Dieses Ereignis scheint allerdings recht selten zu sein, da ich es in der mir zu Gebote stehenden Litteratur nur 4mal erwähnt finden konnte. Die 2 ersten Fälle sind beschrieben in einer Arbeit von Prewitt[1]), die mir jedoch leider nicht im Original zugängig war, so dass die Angaben etwas spärlich sind: Bei einer Frau traten die Symptome einer Tubarruptur auf; Operation wurde verweigert. Pat. genas. 13 Monate später stellten sich die gleichen Symptome wieder ein, nur in noch bedrohlicherem Grade. Bei der Laparotomie fand sich eine rupturierte Tubargravidität. Der exstirpierte Eileiter besass ausser einem fest verschlossenen Fimbrienende 2 Auftreibungen; die medial gelegene zeigte einen Riss, aus welchem während der Operation ein walnussgrosses Coagulum ausgetreten war. Ein Fötus wurde nicht gefunden. Leider fehlt die Angabe über mikroskopische Untersuchung und namentlich über den Inhalt des grösseren, lateralen Sackes. Der Autor glaubt, besonders in Anbetracht der charakteristischen Anamnese, den Fall als 2 malige Tubargravidität ansprechen zu müssen. Er erwähnt dann weiter einen ähnlichen Fall, den Coe 1893 beobachtet habe: neben einem geplatzten Eisack fand sich eine 2. intakte Höhle, welche fötale Knochen enthielt. — Wenn auch die mir zur Verfügung stehenden Angaben in beiden Fällen viel zu lückenhaft sind, um eine ernsthafte Kritik zu gestatten, so ergiebt sich daraus doch, wie ich glaube, die Möglichkeit eines derartigen Recidivs. Nicht ganz auszuschliessen ist dabei allerdings noch eine Deutung, nämlich die Annahme einer Tuben-Zwillingsschwangerschaft, die auch schon beobachtet worden ist (Ruge in Schroeders Lehrbuch der Geburtshilfe). Überzeugender als diese beiden ist ein dritter Fall, dessen Präparat von Gott-

[1]) Ref. Centralbl. f. Gyn. 1897, pag. 1429.

Digitized by Google

schalk in der Berliner Gesellsch. f. Geburtsh. u. Gynaek. demonstriert worden ist.[1]) Die 35-jährige Pat. hatte im November 1895 eine Erkrankung durchgemacht, welche, was Anamnese, Befund und Verlauf anbetrifft, als rechtsseitiger, tubarer Abort mit Hämatocelenbildung betrachtet werden musste und die von G. infolgedessen exspektativ behandelt wurde. Ca. $2^1/_2$ Jahre nachher erkrankte die Frau ziemlich plötzlich unter den Symptomen einer hochgradigen Anämie, die auf das Platzen einer schwangeren Tube zurück zu führen war. Die Laparotomie ergab thatsächlich Tubarruptur rechts, also auf der gleichen Seite wie das erste Mal. Adhäsionen oder Spuren der früheren Tubenschwangerschaft fehlten; die anderseitigen Adnexe waren normal.

Gottschalk betrachtet diesen Fall als Recidiv einer Tubargravidität derselben Seite, wie mir scheint, mit vollem Recht, trotzdem der erste Anfall, weil exspektativ behandelt, natürlich nicht absolut bewiesen werden kann.

Neuerdings haben nun Heinricius und Kolster[2]) ein Präparat beschrieben, das kaum angefochten werden kann als Beweis dafür, dass in ein und derselben Tube zeitlich getrennt mehrere Eier sich entwickeln können. Die genannten Autoren fanden bei der Sektion einer an Peritonitis verstorbenen Pat. einen Tubentumor, welcher zwei reife Früchte beherbergte, die eine davon fast ganz intakt, die andere vollständig, bis auf die Knochen maceriert; der Anamnese nach betrug das Intervall zwischen den beiden Graviditäten 6 Jahre.

Ich bin in der Lage, diesen 4 Fällen einen 5. beizufügen, den ich allerdings nur bei der zweiten Erkrankung zu beobachten Gelegenheit hatte. Da der erste Anfall, weil nicht operativ behandelt, nicht mit mathematischer Sicherheit bewiesen werden kann, so war ich ursprünglich geneigt, das mir unbekannte und fast unglaublich scheinende Faktum auf Rechnung eines Irrtums zu stellen. Erst als mir die Durchsicht der Litteratur die erwähnten Analogien lieferte, war ich überzeugt, dass es sich auch in unserem Fall um ein wahres Recidiv handle.

Die Krankengeschichte lautet im Auszug folgendermassen:

Frau L.-B., 38jährige Hausfrau, tritt am 6. Sept. 98 in die hiesige Klinik ein. Pat. früher stets gesund — mit Ausnahme der zu erwähnenden Erkrankung — ist hereditär in keiner Weise belastet. Menses mit 13 J. regelmässig,

[1]) Zeitschr. f. Geb. u. Gyn., Bd. 39, H. 3.

[2]) Arch. f. Gyn., Bd. 58, H. 1.

Digitized by Google

früher schwach, mit Molim., in den letzten Jahren stärker, ohne Beschwerden. Mit 26 Jahren verheiratet, hat sie vor 11 Jahren eine normale Geburt und ein ungestörtes Wochenbett durchgemacht. Seit der Geburt hier und da stechende Schmerzen links im Unterleib. Vor 6 Jahren wurde sie von einer Krankheit befallen, die genau den gleichen Verlauf nahm wie der jetzige Anfall und über welche uns der behandelnde Arzt folgende Notizen sandte: Nachdem die Menses 6 Wochen lang ausgeblieben, trat eine Blutung auf, die bei der ersten ärztlichen Konsultation schon 14 Tage andauerte, seit 8 Tagen mit Schmerzen in der l. Unterbauchgegend. Bei der Untersuchung (am 20. Aug. 92) wurde in der l. Hälfte des Beckeneinganges eine schmerzhafte, ziemlich derbe, gut abgrenzbare Resistenz nachgewiesen. Geringe Blutung aus der Vagina. Portio tief stehend, nach vorn und rechts verschoben. Links davon und im Douglas der untere Pol des äusserlich gefühlten Tumors. Oberfläche desselben höckerig. Leichtes Fieber. Pulsbeschleunigung, Schmerzen l. im Unterleib, Appetitlosigkeit, Obstipation und Tenesmus. Diagnose: Haematocele retrouterina. Am 31. Aug. Symptome etwas gemindert. 5. Sept. Blutung geringer, aber immer noch Fieber. 10. Sept.: Die Schmerzen haben nachgelassen; der Tumor ist deutlich kleiner geworden. Appetit gebessert. 24. Sept.: Seit einigen Tagen Blutung sistiert. Fortschreitende Besserung des Allgemeinzustandes. 3. Okt.: Seit 5 Tagen wieder Blutung. Allgemeinbefinden jedoch so günstig, dass Pat. den Arzt nicht mehr kommen liess.

Diese Angaben des zuverlässigen, tüchtigen Kollegen lassen kaum einen Zweifel übrig darüber, dass es sich damals um eine, höchst wahrscheinlich auf dem Wege des Abortes erfolgte Unterbrechung einer linksseitigen Tubargravidität gehandelt hat. Das Ausbleiben der Menstruation, der Beginn der Affektion mit Schmerzen und Blutungen, die beide über 6 Wochen andauern, der Befund einer grossen, derben, links und hinter dem Uterus gelagerten Geschwulst, die konstatierte Verkleinerung derselben, Hand in Hand gehend mit der Abnahme der Krankheitserscheinungen, alles dies spricht für Tubarabort. Einzig das persistierende Fieber ist nicht ganz klar, da eine Vereiterung der Hämatocele nach dem ganzen Verlauf ausgeschlossen werden muss. Da jedoch der Arzt die Kranke selbst nicht gemessen, sie nur zweimal untersucht hat, so ist die Angabe „Fieber“ etwas zweifelhaft und jedenfalls nicht genügend, um die Diagnose im mindesten zu erschüttern, besonders auch, da leichte Temperatursteigerungen in solchen Fällen nicht selten beobachtet werden, allerdings von mehr ephemärem Charakter. — Auch über den Sitz des Eies in der linken Tube ist kein Zweifel: Die Schmerzen waren links, der Tumor befand sich links und der Uterus war nach rechts verschoben.

Pat. giebt nun weiter an, sie habe sich nachher ganz wohl gefühlt bis auf die schon vor der Krankheit verspürten, namentlich

Digitized by Google

bei der Menstruation auftretenden, stechenden Schmerzen in der linken Fossa iliaca, die jedoch stärker und häufiger auftraten, wie früher. Die Menses waren nach wie vor regelmässig, zuletzt im Juni 1898. Hierauf, anstatt im Juli wiederzukehren, stellten sich Schmerzen in der linken Seite ein, erst einige Tage gering, hierauf sehr intensiv, angeblich mit Fieber bis 38,5° und mit Erbrechen. Therapie: Bettruhe, Abführmittel. Die Menses traten dann Ende Juli, 2 Wochen zu spät, wieder ein, von der gewöhnlichen Dauer. Wohlbefinden circa 10 Tage lang, hierauf wieder heftige Schmerzen links und 14 Tage nach Eintritt der letzten Regel, wieder geringe 3 tägige Blutung. Dabei Erbrechen, einige Tage (Wind-?) und Stuhlverhaltung. Seither (4 Wochen) Bettruhe; immer etwas Schmerzen, Menses traten vor 5 Tagen, zur richtigen Zeit wieder ein, sind noch vorhanden. — Allgemeinbefinden wenig gestört. Obstipation. Hier und da Wasserbrennen.

Status am 6. Sept. 1898: Graciler Körper; Ernährungszustand mittel. Leichter Grad von Anämie (Hämoglobin 60 %), Brustorgane normal. Urin normal. Mammae gering entwickelt, enthalten kein Colostr. Unterer Teil des Abdomens mässig aufgetrieben. Unterhalb des Nabels ein Tumor, der links weiter seitlich reicht und höher heraufragt als rechts, links mehr cystisch, rechts etwas fester sich anfühlt. Portio tief stehend, nach vorn gedrängt durch eine glatte, etwas unregelmässige, fast das ganze Becken ausfüllende Masse, welche entsprechend dem äusseren Befund verschiedene Konsistenz aufweist; sie ist sehr wenig beweglich. Das Corpus uteri lässt sich nicht genau abgrenzen. Die Sonde dringt auf 7 cm, nach vorn und etwas nach rechts ein.

Diagnose: Hämatocele retrouterina, nach Tubargravidität. Wahrscheinlich Tubarabort. — Die Diagnose stützt sich auf die Anamnese (Aussetzen der Menses, Schmerzen mit Symptomen peritonealer Reizung, geringe Blutung) und auf den Befund eines hinter dem verlagerten Uterus befindlichen, unverschieblichen, im grösseren Teil deutlich cystischen Tumors. Auffällig war nur das Verhalten der Blutung, die eigentlich nur 1 mal, 14 Tage nach Wiedereintritt der Regel während weniger Tage auftrat. Wir werden sehen, dass es sich in diesem Fall nicht um eine gewöhnliche Hämatocele, sondern um ein Hämatom im Lig. latum, entstanden durch Ruptur der graviden Tube an ihrer unteren Peripherie, gehandelt hat. Vielleicht dass darin der Grund zu dem ungewöhnlichen Verhalten der Blutung zu suchen ist.

Digitized by Google

Die am 8. Sept. vorgenommene Laparotomie (Prof. Müller) ergab folgendes: Nach Eröffnung der Bauchhöhle wird der bläulich durchschimmernde, von glatter, glänzender Serosa bedeckte prall elastische Tumor frei gelegt, der allseits Verwachsungen mit den Därmen aufweist; dieselben sind nur vorn leicht zu lösen. Der Tumor befindet sich links vom vergrösserten, derben, nach rechts verschobenen Uterus, der Seitenkante des letzteren breitbasig aufsitzend, intraligamentär, die ganze rechte Beckenhälfte ausfüllend. Eine Exstirpation des Tumors in toto ist wegen der intraligamentären Entwickelung nicht möglich. Es wird deshalb die vordere Wand des Tumors perforiert, wobei man in eine faustgrosse, sich hinter dem Uterus noch etwas nach rechts erstreckende, mit schwarzen, zähen Gerinnseln gefüllte Höhle gelangt. Die linksseitigen Adnexe sind weder sicht- noch fühlbar; sie sitzen offenbar an der mit Darmschlingen fest verwachsenen Hinter- und Unterfläche des Tumors. Das rechte Ovarium ist normal; die rechte Tube, von normaler Beschaffenheit, wendet sich im Bogen um den Uterus nach hinten, Fimbrienende frei. —

Die Coagula werden ausgeräumt; der vordere aus den Verwachsungen lösbare Teil der morschen, circa $^1/_2$ cm dicken Hämatocelenkapsel wird entfernt und die übrig bleibende Höhle mit Jodoformgaze austamponiert. — Dieselbe granuliert langsam zu, so dass bei der Entlassung am 15. Okt., bei völligem Wohlbefinden noch ein feiner Gang in die Tiefe führt. Derselbe ist bei der Nachuntersuchung, 14 Tage später, ebenfalls geschlossen.

Die mikroskopische Untersuchung der Gerinnsel ergab das Vorhandensein von Chorionzotten. Das excidierte Stück der Kapsel bestand aus regellosen Bindegewebszügen.

Nach dem Befund zu schliessen war der festere, rechts gefühlte Teil des Tumors das Corpus uteri gewesen.

Die Operation hat in diesem Fall leider kein klares Bild über den Sitz des Eies, der Rupturstelle etc. ergeben. Trotzdem ist mit Sicherheit anzunehmen, da die Hämatocele in toto intraligamentär sass, dass eine Ruptur der graviden Tube an ihrer unteren, vom Peritoneum nicht bedeckten Partie erfolgt war.

Es handelt sich also, wie in dem erwähnten Falle von Gottschalk, um die Ruptur einer graviden Tube, die vorher schon einmal ein Ei beherbergt hatte. Dass die erste Erkrankung eine linksseitige Tubargravidität war, lässt sich ja nicht beweisen, doch glaube ich, dass man bei der charakteristischen Anamnese, dem typischen Befund und Verlauf eine andere Möglichkeit ausschliessen kann.

Digitized by Google

Ob diese Thatsache der recidivierenden Gravidität im gleichen Eileiter für die eine oder andere der bestehenden Theorieen über Entstehung der ektopischen Schwangerschaft verwertet werden kann, bleibt abzuwarten. Von Interesse ist es jedenfalls, dass bei einer Frau, die einmal normal geboren hat, nach 5 Jahren eine Extrauteringravidität eintritt, spontan abheilt und nach weiteren 6 Jahren im eigentlichen Sinne des Wortes recidiviert, ohne dass inzwischen eine normale, intrauterine Schwangerschaft zu stande gekommen wäre, trotzdem die anderseitige Tube makroskopisch keinerlei Veränderung aufweist.

Von den verschiedenen anderen Befunden, denen man, gestützt auf allzu vereinzelte Beobachtungen, eine Bedeutung bei der Entstehung der Extrauteringravidität zuerkannt hat, konnte ich bei unseren Fällen keinen in genügender Häufigkeit erheben, um ihm eine ätiologische Rolle wirklich zuzuschreiben. Weder der infantilen Beschaffenheit der Tube (Freund), noch der Laktationsatrophie (Doktor), noch dem Sitz des Eies in Divertikeln oder Nebentuben möchte ich grössere Wichtigkeit beimessen.

Nur ein Punkt schien mir einer besonderen Aufmerksamkeit wert, es ist der von Gottschalk[1]) namentlich betonte Befund des Corpus luteum auf der nichtschwangeren Seite, dem ich bei mehreren unserer Fälle ebenfalls begegnet war.

Ich suchte der Frage auf experimentellem Wege näher zu treten. Mein Resultat war negativ, doch halte ich dasselbe noch nicht für abgeschlossen, da ich aus äusseren Gründen den Versuch vorläufig nur an 2 Tieren anstellen konnte. — Mich stützend auf die schönen Untersuchungen von Mandl und Schmit[2]) zur Erzeugung von Extrauteringravidität bei Kaninchen ging ich folgendermassen vor:

Nach Exstirpation des linken Ovariums eines geschlechtsreifen Kaninchens liess ich das Tier gravid werden, einmal, um sicher zu sein, dass das rechte Ovarium funktionsfähig sei, dann aber, um den zur Konzeption günstigsten frisch puerperalen Zustand zu erhalten. Nach dem Wurf wurde nun der „befruchtende“ Coitus beobachtet; ca. 48 Stunden nachher, zu einer Zeit, wo die Spermatozoen sicher die Tube passiert hatten, schritt ich zur Zweitlaparotomie behufs Unterbindung beider Eileiter. Dass im rechten, dem erhaltenen Ovarium entsprechenden Ovidukt eine Schwanger-

[1]) Centralbl. f. Gyn. 1898, pag. 392.
[2]) loc. cit.

Digitized by Google

schaft entstehen würde, war nach den Versuchen von Mandl und Schmit sehr unwahrscheinlich; dagegen war eine Gravidität in der linken Tube möglich, im Falle nämlich die „Überwanderung" des Eies aus dem einzigen rechten Ovarium in den anderseitigen Eileiter eine zur Entstehung der Tubargravidität günstige Bedingung schaffen sollte. Dabei muss aber noch berücksichtigt werden, dass durch die erste Operation, die linksseitige Oophorektomie, Veränderungen konnten gesetzt worden sein, die rein mechanisch ein Eindringen des Eies in die linke Tube verhinderten: Verwachsungen des langen, ganz um das Ovarium herumreichenden Fimbrienendes. Dieser letztere Punkt ist jedoch im gegebenen Fall leicht zu entscheiden: Die nach der Oophorektomie entstandene Gravidität betrifft entweder beide Uterushörner — dann war das durch die Operation lädierte Fimbrienende offen; oder man findet bei der Zweitlaparotomie nur das rechte Horn puerperal, das linke ganz dünn und kurz — dann konnte auch keine Tubargravidität erwartet werden, da schon eine Schwängerung des betreffenden Hornes verhindert worden war. In dem einen meiner Fälle war das linke Horn nicht gravid gewesen, im zweiten dagegen hatte es 2 Föten beherbergt, (die 2 Placentarstellen waren deutlich zu erkennen); Verwachsungen gröberer Art liessen sich nicht nachweisen und doch zeigte die 8 Tage später vorgenommene Sektion, dass die linke Tube leer, nicht der Sitz einer Gravidität sei.

Mein Resultat ist also negativ; doch ist [ganz abgesehen von der Zahl der Experimente, die verzehnfacht werden muss] noch ein Einwand möglich, den ich in späteren Versuchen beseitigen werde: Das erhaltene rechte Ovarium produziert Ovula, die entweder sofort in die rechte Tube eindringen, oder aber auf dem Weg der äusseren Überwanderung in den anderseitigen Ovidukt gelangen können. Höchst wahrscheinlich werden sie das erstere vorziehen, um mich trivial auszudrücken. Diesem Übelstand kann dadurch abgeholfen werden, dass man zugleich mit der linksseitigen Oophorektomie eine rechtsseitige Salpingektomie vornimmt. Die nun produzierten Ovula gehen entweder in der Bauchhöhle zu Grunde, oder sie werden von der linken Tube aufgenommen. Tritt nach dieser Operation Schwangerschaft — und zwar natürlich nur im linken Horn — ein, so ist der Beweis geleistet, dass äussere Überwanderung in diesem Fall möglich ist und die nachherige Tubenunterbindung wird dann ein eindeutiges, positives oder negatives Resultat ergeben.

Ich habe von diesen Experimenten und Plänen nur gesprochen, weil ich in die Notwendigkeit versetzt bin, diese Arbeit abzuschliessen.

Digitized by Google

Weitere Versuche im angegebenen Sinn an einer grösseren Anzahl von Tieren, über die ich seinerzeit berichten werde, behalte ich mir vor.

Die Verwertung unseres Materiales hinsichtlich der Anatomie der Extrauteringravidität kann nichts Neues ergeben, nachdem die letzten Jahre so viel eingehende Untersuchungen über diesen Gegenstand gebracht haben. Ich möchte deshalb nur erwähnen, dass unter den 35 operierten Fällen es sich, soweit ersichtlich, 34 mal um Graviditas tubaria, 1 mal um eine interstitialis gehandelt hat. Die Krankengeschichte dieses letzteren Falles lautet im Auszug folgendermassen:

Frau J.-A. Eintr. 20. Januar 98. 31jährige Hausfrau. 1. Geburt April 1897. Wochenbett normal. Kind 6 Wochen lang gestillt. Seither Menses unregelmässig, länger dauernd als früher (3—14 Tage), beständig Schmerzen im Unterleib und Kreuz, vor ca. 4 Wochen sehr heftig, besonders rechts, und Brechreiz. Angeblich Fieber. — Uterus klein, anteflektiert. Dicht am Fundus nach rechts ein walnussgrosser, unbeweglicher, weicher, rundlicher Körper. Diagnose: Adnextumor. 12. Febr. Kolpotomia anterior: Tumor sitzt am Tubenansatz, Lig. rot. lateral von ihm abgehend. Keilförmige Excision der Tubenecke. Naht. Am 16. III. geheilt entlassen. Mikroskopisch (Prof. Langhans): Degenerierte Chorionzotten und gut erhaltene Decidua. Tumorwand von mächtigen Muskellagen gebildet.

Der Fall lehrt die besondere Schwierigkeit der Diagnose bei „interstitialis", namentlich wenn die Anamnese unklar ist.

Bezüglich des Verlaufs der Tubargravidität in unseren Fällen haben wir bereits oben (S. 298) gesehen, dass nur 1 mal die Schwangerschaft den 5. Monat erreichte, während im allgemeinen vor der 8., ausnahmsweise in der 10. bis 14. Woche die Unterbrechung derselben erfolgte. Wir haben keinen Fall von Operation bei intakter Extrauteringravidität zu verzeichnen, ein Beweis, wie selten eine solche zur Beobachtung kommt.

Die Unterbrechung erfolgte in den 35 operierten Fällen 20 mal durch Abort, 2 mal durch Ruptur in die freie Bauchhöhle, 3 mal durch Ruptur in das Lig. latum, und 10 mal liess der operative Eingriff die Art der Unterbrechung nicht genau erkennen. — Die 20 Tubaraborte detaillieren sich folgendermassen:

Abortus imperfectus: 12 mal,
Abortus perfectus: 2 mal,
Abortivei: 2 mal,
Abort ohne genauere Erkenntnis der Form: 4 mal.

Digitized by Google

Was zunächst das Häufigkeits-Verhältnis von Ruptur zu Abort betrifft, so hat sich dasselbe nach den neueren Arbeiten immer mehr zu Gunsten des letzteren verschoben. Martin[1]) zählt unter seinen 77 Fällen 40 Aborte, 2 mal Abort mit Ruptur. Fehling[2]) fand bei 43 Laparotomien 31 mal Tubarabort. In unserem Material finden sich unter den 25 sicher erkannten Fällen 20 Aborte. (Bei den 10 Fällen, die durch die Operation nicht ganz aufgeklärt wurden, handelt es sich wahrscheinlich 9 mal um Abort, 1 mal um Ruptur). Diese Zahlen, die ich leicht aus der Litteratur der letzten Jahre vermehren könnte, sprechen deutlich gegen die, besonders früher allgemein gehegte Ansicht, die Ruptur sei der häufigste Ausgang der Extrauteringravidität, eine Behauptung, die auch Ahlfeld in der neuen Auflage seines Lehrbuches noch aufstellt (S. 223). Im Gegenteil scheint der tubare Abort die an Zahl weitaus überwiegende Unterbrechungsart zu sein.

Ich habe für die Einteilung der Aborte 3 Bezeichnungen gewählt: kompletter Abort — die Tube entledigt sich ihres Inhaltes vollständig; inkompletter Abort — es bleiben Eiteile in der Tube zurück; drittens Abortivei — das durch Apoplexieen zerstörte Ei bleibt vollständig innerhalb der Tube sitzen.

Martin und Orthmann[3]) unterscheiden nur 2 Kategorien; sie rechnen zum kompletten Abort auch diejenigen Fälle, bei welchen ein Placentarpolyp in der Tube sitzen bleibt — was, wie auch Muret[4]) bemerkt, aus Analogie mit dem uterinen Abort kaum richtig sein dürfte — und betrachten das „Abortivei" als unvollständigen Abort. Dagegen ist zu bemerken, dass beim inkompletten Abort, er mag noch so „unvollständig" sein, doch ein Teil des Eies ausgestossen werden muss; dies geschieht immer mit einer gewissen Blutung; es wird sich also stets eine peritubare Hämatocele bilden. Beim Abortivei hingegen befindet sich das ganze Ei (Hüllen und Fötus) innerhalb der Tube; eine Blutung durch das Fimbrienende hat entweder überhaupt nicht oder nur in so geringem Grade stattgefunden, dass das Blut sofort und spurlos resorbiert werden konnte, und das Resultat ist eine eigentliche Sactosalpinx haemorrhagica. In dem Worte „Abort" liegt der Begriff einer Ausstossung von Eiteilen; erfolgt dieselbe nicht, so ist es eben kein

[1]) loc. cit.
[2]) Zeitschr. f. Geb. u. Gyn., Bd. 38.
[3]) In Martin, Krankheiten der Eileiter, Leipzig 1895.
[4]) Revue de Gyn. et de Chir. abdom. Avril 1898.

Digitized by Google

Abort, sondern, bei lebender Frucht, ein Abortus imminens, bei abgestorbenem Embyro eine „Missed abortion".

Diese Fälle von Retention des abgestorbenen Eies sind wahrscheinlich viel häufiger, als man annimmt, da in ganz frühen Stadien das Ereignis fast symptomlos verlaufen, eine Resorption und damit Restitutio ad integrum leicht eintreten kann. — Und selbst wenn die Frau ärztliche Hilfe aufsucht, so ist die Diagnose viel schwieriger, als in den gewöhnlichen Abortfällen — falls nicht gerade die Anamnese sehr charakteristisch ist — da eben das Typische des Tubarabortes, die Hämatocele, fehlt und nur eine mehr oder weniger stark ausgebildete Saktosalpinx gefunden wird. — Ich habe 2 solcher Fälle gesehen. Martin hat deren 8 operiert und schildert die langen Leiden der Trägerinnen in drastischer Weise.

Ich möchte noch kurz einige andere Befunde berühren, die sich bei unseren Fällen von Abort erheben liessen.

Ausschälbare Hämatocelen kamen nur 3 mal vor; „diffuse" Hämatocele (Sänger) konnte ich nie konstatieren; dagegen traf man in 3 Fällen bei der Eröffnung des Abdomens auf freie Gerinnsel zwischen den Därmen, 2 mal auf flüssiges Blut in geringer Quantität; in all diesen 5 Fällen war dabei die Solitärhämatocele vollständig intakt. In 2 weiteren Fällen war sie geplatzt — beide Male wahrscheinlich infolge ärztlicher Untersuchung — und 1 mal in beginnender Vereiterung.

Betreffs der Symptome und der Diagnose ist in den letzten Jahren durch zahlreiche, genaue Beobachtungen ziemliche Übereinstimmung der Ansichten erzielt worden. Immerhin sind einige Punkte noch Gegenstand der Kontroverse. Ich werde deshalb nur auf diese letzteren eingehen.

Da ist zunächst das, als wichtigste anamnestische Angabe zu bezeichnende Ausbleiben der Menstruation zu erwähnen. Fällt bei einer sonst regelmässig menstruierten Frau die Periode 1- oder mehrmals aus, so spricht dies sehr für eingetretene Gravidität. Man durfte a priori erwarten, dass der Ort der Eiinsertion in dieser Beziehung irrelevant sei, dass also dieses Symptom bei Extrauteringravidität sich ebenfalls vorfinden werde. In der That lässt sich in der Mehrzahl der Fälle bei genauem Nachforschen eruieren, dass die Regel einmal ausblieb, um 8 oder 14 Tage oder noch längere Zeit nachher erst wieder aufzutreten und zwar dann gewöhnlich als Beginn einer länger dauernden Blutung. Hingegen ist dieses Verhalten doch nicht so regelmässig, wie früher angenommen wurde und wie

Digitized by Google

auch noch Olshausen[1]) zu glauben scheint, der das Fehlen derselben als „Seltenheit“ bezeichnet: Unter den 35 Frauen, die hier operiert wurden, geben 13 mit Bestimmtheit an, dass bei ihnen die Regel nie ausgeblieben ist. (Martin fand bei 77 Fällen 25mal ein Fehlen dieser anamnestischen Angabe.)

Die Erklärung für dieses Verhalten scheint nicht schwierig, wenn man bedenkt, dass auch bei normaler, intrauteriner Gravidität die Menstruation nicht selten nach der Konzeption noch 1 bis 2mal, wenn auch schwächer als gewöhnlich, auftritt. Ferner muss man aber auch annehmen, dass oft die Tubargravidität eine Unterbrechung erleidet, bevor ein intermenstrueller Zeitraum verstrichen ist. Ja, es scheint gar nicht unwahrscheinlich, dass gerade im ersten menstruellen Afflux nach stattgehabter, tubarer Einidation ein ursächliches Moment für die Entstehung des Abortes oder der Ruptur zu suchen ist. Man beobachtet nämlich nicht selten, dass die charakteristische Blutung zur Zeit der erwarteten Menstruation beginnt, so dass die Pat. zunächst glaubt, es mit der gewöhnlichen Periode zu thun zu haben.

Jedenfalls ergiebt sich aus dem Gesagten, dass dem Symptom „Ausbleiben der Regel“ nur im positiven Fall Wert zukommt. Fehlt dasselbe, so spricht dies nicht gegen Extrauteringravidität.

Wenn diese Angabe über das Verhalten der Menstruation, als Ausdruck der eingetretenen Gravidität, unabhängig ist vom weiteren Verlauf und dem Ausgang der letzteren, also für alle Fälle von Wichtigkeit erscheint, so verhält es sich anders mit denjenigen Symptomen, welche die verschiedenen Unterbrechungsarten der extrauterinen Schwangerschaft begleiten und die verschieden sind für den Abort, verschieden für die Ruptur. — Wir betrachten zunächst, immer mit der schon oben erwähnten Beschränkung auf das Wichtigste und noch nicht allgemein Anerkannte, den Abort.

Das Symptom, das in keinem unserer Fälle gefehlt hat und dem ich deshalb den grössten Wert beimessen möchte, ist das Gefühl krampfartiger Schmerzen im Unterleib, die meist einseitig, oft ausstrahlend ins Kreuz angegeben werden. Leider ist das Symptom erstens subjektiver Natur, zweitens bei den meisten anderen gynaekologischen Leiden ebenfalls vorhanden. Fehlt es jedoch, so spricht dies entschieden gegen Extrauteringravidität.

Fast ebenso konstant wie die Schmerzen finden sich Blutungen

[1]) Zeitschr. f. Gyn. u. Geb., Bd. 39, S. 549.

Digitized by Google

per vaginam. Dieselben stammen wohl zum grössten Teil her von der Uterusinnenfläche, die sich in eine Decidua umgewandelt hat. So ist es erklärlich, dass in den ziemlich seltenen Fällen, bei welchen diese Decidua in toto, in Form einer grauweissen Haut ausgestossen wird, die Blutung damit meist zum Stehen kommt. Dagegen ist es nicht auszuschliessen, dass auch aus der Tube Blut nach dem Cavum uteri austritt, sei es als ein Teil der bei der Loslösung des Eies entstandenen Hämorrhagie, sei es als eine Art menstrualer Ausscheidung der Tubenschleimhaut. Dass in dem unveränderten, uterinen Teil der Tube flüssiges Blut sich befinden kann, beweist ein Präparat, das zu untersuchen ich Gelegenheit hatte. Der Tumor war in toto entfernt, der von der Tube gebildete Stiel gegen den Uterus zu mit dem Paquelin durchgebrannt worden. Um das Tubenlumen zu finden, machte ich nahe am Brandschorf einen queren Scheerenschnitt und traf dabei eine kaum stecknadelkopfgrosse Öffnung, aus der sich sofort ziemlich reichlich dunkles, flüssiges Blut entleerte und zwar ohne jeden Druck. Beim Aufschneiden erwies sich die kleine Öffnung als Tubenlumen, der Tumor als solitäre Hämatocele.

In einem zweiten Präparat von Tubarabort befand sich im engen, uterinen Abschnitt der Tube ein kleines Coagulum. — In beiden Fällen konnte also sehr wohl Blut aus der Tube in den Uterus gelangen, ein Verhalten, das von Fehling[1]) geleugnet wird.

Die Blutungen nach aussen treten niemals in der, den uterinen Abort charakterisierenden Stärke auf und nehmen auch nur höchst selten mit der Zeit einen bedrohlichen Charakter an. Immerhin hat Herr Prof. Müller vor mehreren Jahren einen Fall an progressiver Anämie infolge von Uterinblutungen einige Tage nach der Operation verloren; die Autopsie war in Bezug auf eine andere Todesursache (Sepsis, Nachblutung) negativ.

Mit den Blutungen in gewissem Zusammenhang steht die Ausstossung der uterinen Decidua, deren diagnostischer Wert jedoch ein sehr beschränkter ist, da sie nur selten in toto, als Ausguss der Uterushöhle, sondern meist, von der Pat. unbemerkt, in kleinen Fetzchen abgeht. In unseren Fällen lautet 32 mal die Angabe negativ, 6 mal wurden „weissliche Fetzen“ und nur 2 mal „eine grosse, grauweisse Haut“ beobachtet. Muret[2]) sah in 2 Fällen

[1]) Zeitschr. f. Geb. u. Gyn., Bd. 38.
[2]) loc. cit.

Digitized by Google

die Ausstossung einer Decidua mehrere Tage nach der nötig gewordenen Laparotomie erfolgen, wobei sie natürlich jede diagnostische Bedeutung eingebüsst hatte.

Ebenso unsicher und inkonstant wie das Ausbleiben der Menses und die Ausstossung einer Decidua sind die anderen, diagnostischen Merkmale, seien sie nun anamnestischer Natur oder durch die Untersuchung zu eruieren. Was speciell den Touchierbefund betrifft, so glaube ich kaum, dass man ein einheitliches Bild desselben geben kann. Von der kaum fühlbaren, spindelförmigen Anschwellung der Tube oder dem als Ovarialcyste imponierenden frei beweglichen Knoten, der eine Hämatocele „en miniature" darstellt — ich habe einen Fall gesehen, wo sie nicht mehr als walnussgross war — bis zu der, das ganze kleine Becken ausfüllenden, cystischen oder derben, unbeweglichen Masse sind alle Übergänge möglich. Die Diagnose ist meines Erachtens nur in denjenigen Fällen mit absoluter Sicherheit zu stellen, wo in dem durch Probepunktion erhaltenen hämorrhagischen Inhalt mikroskopisch Chorionzotten oder Deciduazellen nachzuweisen sind, und diese Fälle sind selten. Einen hohen Grad von Wahrscheinlichkeit erhält die Diagnose, wenn bei einer typischen Anamnese ein charakteristischer Befund erhoben wird; in allen anderen Fällen lassen Anamnese oder Status neben der Extrauteringravidität noch andere Möglichkeiten nicht mit Sicherheit ausschliessen.

Über unsere 2 Fälle von Ruptur der schwangeren Tube mit Blutung in die Peritonealhöhle ist wenig zu sagen. Die Ruptur erfolgte im ersten Fall 5, im zweiten 7 Wochen nach Aufhören der Menses. Bei dem ersten handelt es sich um eine 37jährige Pluripara, die seit der letzten Menstruation mehrmals starke Krampfanfälle mit Erbrechen und Ohnmachten erlitten und am Tag vor dem Spitaleintritt 70 cm hoch herunter gesprungen war. Am folgenden Mittag starke Schmerzen und Ohnmacht. Der Arzt fand die Pat. fast pulslos, stellte die Diagnose und ordnete den Transport in die Klinik an, wo die sofortige Laparotomie 2 Liter flüssigen Blutes im Abdomen, eine rupturierte, gravide Tube und in derselben ein Ei mit frischer, der 5. Woche entsprechender Frucht ergab. (Die Frau hat 9 Monate nach dem Spitalaustritt normal und rechtzeitig geboren!)

Der zweite Fall ist deshalb interessant, weil er ein typisches Beispiel einer bei Ruptur, der Anamnese nach in mehreren Attaken entstandenen Hämatocele darstellt.

Digitized by Google

Eine besondere Art der Ruptur, die sich klinisch wie ein Abort ausnimmt, entsteht dadurch, dass der Riss an der von Peritoneum nicht überzogenen Unterfläche der Tube sitzt, so dass sich das Blut zwischen die beiden Blätter des Ligamentum latum hinein ergiesst und dort ein Hämatom erzeugt. Wir haben 3 solcher Fälle zu verzeichnen, eine relativ hohe Zahl, da Martin unter seinem Material von 77 Fällen nur 2 mal Hämatom des Lig. lat. notiert.

Das klinische Bild des Hämatoms bietet keine wesentlichen Unterschiede gegenüber der Hämatocele. Wie schon oben erwähnt, ist mir jedoch der eine Punkt aufgefallen, dass das Symptom „Blutungen" bei diesen Fällen ganz in den Hintergrund trat:

Fall I. Letzte Menses vor 5 Wochen. Seither öfters geringe, krampfartige Schmerzen. In den letzten 14 Tagen 4 mal kurz dauernde geringe Blutung, vor 4 Tagen mit Ohnmachtsanfall. Befund: Hämatom des l. Lig. lat., rupturiert.

Fall II. Menstruation zuletzt vor $3^1/_2$ Monaten; seither oft ziemlich starke Schmerzen, vor 5 u. 4 Wochen je einen Ohnmachtsanfall. Seither Bettruhe. Vor 2 Tagen unter heftigen Schmerzen wieder Ohnmacht und, zum erstenmal, geringe Blutung. Befund: Ruptur eines Hämatoms im l. Lig. lat.

Fall III ist der oben Seite 304 ff in extenso citierte (wiederholte Schwangerschaft in der gleichen Tube) wo die Blutung ebenfalls ganz unbedeutend war.

Die Erklärung dieses Faktums kann kaum in dem Verhalten der Uterusschleimhaut gesucht werden, da dieselbe auf den Reiz der Gravidität, gleichviel, wo dieselbe ihren Sitz aufgeschlagen, mit Bildung einer Decidua reagiert. Sie liegt vielleicht eher darin, dass an der beim Abort so regelmässigen Blutung nach aussen die Tube doch mehr Anteil hat, als man gewöhnlich annimmt. Es würde sich demnach beim Abort Blut nach beiden Seiten ergiessen, durch das abdominale und das uterine Ostium; bei der Ruptur dagegen nur durch die Rissstelle, entweder in die Bauchhöhle oder ins Parametrium. Ich habe schon oben (S. 314) zwei Präparate erwähnt, die jedenfalls die Möglichkeit einer solchen Quelle für die Blutung nach aussen beweisen, die übrigens neuerdings auch von Veit[1]) anerkannt wird. Sollte sich nun meine Beobachtung bestätigen, sollte in anderen Fällen von Hämatom des Lig. lat. die äussere Blutung ebenso in den Hintergrund treten wie in den 3 oben citierten, so wäre dieses Verhalten eine wesentliche Stütze für die erwähnte Ansicht. Des weiteren würde dadurch die Möglichkeit gegeben, diese Varietät der Ruptur, das Hämatom des Ligamentes, mit grösserer Sicherheit als bisher zu diagnostizieren,

[1]) Zeitschr. f. Geb. u. Gyn., Bd. 40, H. 1, pag. 159.

Digitized by Google

was wiederum für die Therapie, d. h. für den eventuell zu wählenden Weg (Laparotomie oder Kolpotomie) von Einfluss sein könnte. Der Touchierbefund ist eben nur in sehr ausgesprochenen Fällen, d. h. bei ganz grossen Hämatomen, so, dass er die Diagnose dieser Form der Ruptur ermöglicht.

Ich gehe auf die Differential-Diagnose der Extrauteringravidität nicht näher ein; was da zu sagen wäre, ist von berufenerer Seite schon längst gesagt worden. Nur darauf möchte ich hinweisen: je mehr Fälle von Extrauteringravidität man sieht, desto mehr Varietäten des Krankheitsbildes, namentlich des objektiven Befundes, kann man beobachten, so dass es nicht verwunderlich erscheint, dass ein so geübter Praktiker wie Martin[1]) sagt, die Diagnose biete „oft genug noch unüberwindliche Schwierigkeiten".

Was die specielle Diagnose der Form der Schwangerschaftsunterbrechung betrifft (ob Ruptur oder Abort, ob der letztere komplett oder inkomplett sei etc.), so ist dieselbe in den günstigen Fällen mit mehr oder weniger grosser Wahrscheinlichkeit zu stellen. Nachdem man aber Rupturen gesehen hat, die ohne stürmische Symptome zur Hämatocelenbildung führten oder Aborte, bei welchen durch innere Blutung ein hoher Grad von akuter Anämie entstand, wird man bei der Deutung der Symptome vorsichtig sein und in vielen Fällen die Entscheidung der Operation oder sogar der anatomischen Untersuchung des Präparates überlassen müssen — wenn nicht durch den Krankheitsprozess oder den chirurgischen Eingriff die Übersicht überhaupt ganz zerstört ist.

Die Prognose der Extrauteringravidität ist im Verlauf der Jahre aus einer schlechten oder doch dubiösen eine gute geworden, und zwar sowohl bei der exspektativen als der aktiven Therapie. Die daraufhin gerichteten Statistiken der früheren Jahre sind allerdings meist nicht zu verwerten, da sie keinen Unterschied machen zwischen den verschiedenen Formen der Krankheit. So konnte es kommen, dass Martin auf 278 exspektativ behandelte Fälle 67 % Mortalität berechnet, während von 636 operierten Frauen nur 20 % starben. Das andere Extrem findet sich bei Fehling, der 91 Fälle exspektativ behandelte ohne einen einzigen Exitus.

Von unseren 35 Operierten starb eine an Sepsis (wahrscheinlich Tubarabort, Laparotomie) = 2,08 % Mortalität. Die 5 resorbierend Behandelten genasen.

[1]) Krankheiten der Eileiter, pag. 383.

Digitized by Google

Die Therapie der Extrauteringravidität ist immer noch der Gegenstand lebhaften Meinungsaustausches. Von dem früheren, ganz exspektativen Standpunkt ist man zu einem sehr aktiven gelangt und viele Gynaekologen operieren in jedem Fall. Noch auf dem letzten französischen Gynaekologenkongress (Sem. Méd. 1898, 12. Okt.) tritt die heutige Operationslust in der Diskussion über das Referat von Segond sehr deutlich zu Tage. Jedoch beginnt bereits, namentlich in Deutschland, die Reaktion, wie aus den Verhandlungen an der letzten Naturforscherversammlung in Düsseldorf hervorgeht. Hier wie überall wird der vermittelnde Standpunkt der richtige sein, der das Hauptgewicht legt auf eine sorgsame Individualisierung. Es giebt Stadien der Krankheit, wo ein Zweifel nicht möglich ist; z. B. wird man in den seltenen Fällen, wenn die Tubargravidität vor ihrer Unterbrechung konstatiert werden kann, nicht zögern, diesem lebensgefährlichen Zustand durch Exstirpation des Sackes ein Ende zu bereiten. Ebenso selbstverständlich ist der sofortige Eingriff bei der perakuten Anämie durch Überschwemmung des Peritoneums mit Blut nach der Ruptur.

Anders steht es jedoch in der Mehrzahl der Fälle, wo, nach Ruptur oder Abort, eine Abkapselung eintritt, sich eine Hämatocele entwickelt.

Es unterliegt keinem Zweifel, dass Hämatocelen spontan ausheilen können; abgesehen von den neueren Statistiken[1]) beweisen dies die Erfahrungen aus der voroperativen Ära. Eine andere Frage ist es jedoch, ob diese Spontanheilung rasch, sicher und ohne unangenehme Residuen[2]) vor sich gehen kann oder meistens vor sich geht, und da lautet denn die Antwort doch etwas anders: Die Hämatocele kann lange Zeit unverändert weiter bestehen, ohne Spur von Resorption: Sänger beschreibt einen Fall, wo 2 Jahre nach ihrer Entstehung die Geschwulst so gross und fest war, dass eine Sectio caesarea ausgeführt werden musste.

Die Hämatocele kann vereitern (wie in einem Fall der hiesigen Klinik) und zu langwieriger Fistelbildung Veranlassung geben. — Die Beobachtungen mehren sich, wobei durch Nachblutungen die Hämatocelenkapsel gesprengt wurde und eine mehr oder weniger gefährliche Blutung in die freie Bauchhöhle erfolgte.

[1]) Chotzen 1% Mortalität, Fehling 0%.

[2]) In einem unserer Fälle trat nach Abheilung der Hämatocele laut schriftlichem Bericht der Pat. Dysmenorrhoe auf.

Digitized by Google

Tötliche Fälle derart wurden beobachtet von Leopold[1]), Klotz[2]), Martin.[3]) Frank[4]) erlebte einen Fall von akuter Anämie nach Ruptur einer Hämatocele, und unter unserem Material finden sich 2 solcher Fälle; jedoch war in diesen beiden die Ruptur wahrscheinlich durch die ärztliche Untersuchung entstanden.

All' diese Gefahren nimmt man bei der exspektativen Behandlung mit in Kauf; der Vollständigkeit halber citiere ich noch den Fall von maligner Degeneration der Chorionzotten, den Marchand beschrieben. Sollten sich ferner die Beobachtungen von Recidiv in derselben Tube mehren, so würde auch dieser Umstand in die Wagschale fallen. Von entfernteren Übelständen der konservativen Therapie ist noch einer zu erwähnen: Funck-Brentano[5]) hat an Hand von 127 Fällen aus der Litteratur nachgewiesen, dass nach exspektativer Behandlung eine eintretende uterine Gravidität viel seltener das normale Ende erreicht, als dies nach Operation der Fall ist, dass vielmehr meist Fehl- oder Frühgeburt vorkommt. Auch dieser Punkt ist nicht ausser Acht zu lassen.

Schliesslich kommt in Betracht, dass die Heilungsdauer bei der konservativen Behandlung in der Regel eine längere ist, als bei operativem Vorgehen. Ich sage „in der Regel", da in den Fällen, wo eine Exstirpation der Hämatocelenkapsel in toto wegen starker Verwachsungen, besonders mit den Därmen, unmöglich ist, also Tamponade der sehr unregelmässigen und nicht trocken zu legenden, grossen Wundhöhle gemacht werden muss, die Heilungsdauer kaum verkürzt sein wird gegenüber derjenigen bei resorbierender Therapie.

Alles in allem schliesst also das exspektative Verhalten gewisse Gefahren in sich, die nicht unterschätzt werden dürfen, die aber doch nicht den Standpunkt einer Intervention à outrance gestatten. Nur in einem Fall würde ich der Pat. ohne weiteres die Operation anraten, wenn sie sich nämlich nicht längere Zeit ärztlicher Kontrolle unterwerfen will oder kann. Denn das ist die Hauptbedingung zur Durchführung einer konservativen Behandlung, dass die Pat. überwacht wird und dass jeden Augenblick, wenn es nötig sein sollte, ein chirurgischer Eingriff gemacht werden kann. Dass diese Bedingungen nur in einem Krankenhaus, vielleicht auch bei einer

---

[1]) Centralbl. f. Gyn. 1897, pag. 172.
[2]) Ibid.
[3]) Naturforscher-Versammlung in Düsseldorf 1898.
[4]) Centralbl. f. Gyn. 1897, pag. 628.
[5]) Thèse de Paris 1898.

Digitized by Google

gut situierten Pat. in der Stadt erfüllt sein werden, liegt auf der Hand, so dass für die Mehrzahl der Fälle von vorn herein ein Spitalaufenthalt von mehreren Wochen (nach Fehling durchschnittlich 8) gefordert werden muss. Nimmt dann bei ruhiger Lage und bei der entsprechenden, resorbierenden Therapie die Geschwulst in absehbarer Zeit deutlich ab, treten keine Zeichen von Nachblutung oder Ruptur auf, fehlen anhaltende Temperatursteigerungen, bessert sich das Allgemeinbefinden — und diese Bedingungen dürften in der Mehrzahl der Fälle erfüllt sein — so wird man von einer Operation absehen können. Die Pat. wird nach 4 bis 10 Wochen das Hospital verlassen, sich zu Hause noch einige Zeit schonen, event., wenn noch Residuen vorhanden sind, nachbehandeln lassen.

Ist dagegen der Verlauf in irgend einem Punkte von dem eben skizzierten Schema abweichend, so ist ein operativer Eingriff indiziert[1]) und man hat sich nun zu entscheiden für vaginale oder abdominale Cöliotomie. Beide haben ihre Vor- und Nachteile, die sattsam bekannt sind. Für jedes Stadium der Erkrankung giebt es Verfechter beider Methoden; nur bei Vereiterung des Hämatocelensackes scheint die vaginale Incision allgemein üblich zu sein. Es wird schliesslich auf die individuelle Liebhaberei und auf die Übung ankommen, welchen Weg man wählen will. Grössere Statistiken, aus denen man Aufschlüsse über die Prognose der beiden Operationsarten im Vergleich zu einander erhalten könnte, existieren m. W. nicht; nur soviel ist bekannt, dass auch bei vaginalem Vorgehen schon Todesfälle vorgekommen sind. Nach meinen, allerdings beschränkten Erfahrungen würde ich im allgemeinen der Laparotomie den Vorzug geben. Die 35 Operationen der hiesigen Klinik detaillieren sich folgendermassen:

1. Laparotomieen: 2 mal bei Ruptur.
   „ 17 „ „ Abort.
   „ 3 „ „ Hämatom.
   „ 7 „ „ ohne Aufschluss zu geben über die specielle Form.
2. Kolpotomia anterior: 1 mal bei Abort.
   „ „ 1 „ „ Gravid. interstit.
3. Kolpotomia posterior: 1 „ „ Abort (beginnende Vereiterung der Hämatocele).
   „ „ 3 „ ohne Erkennung der Form.

[1]) In seinem Düsseldorfer Vortrag bezeichnet Veit auch noch das Persistieren von Schmerzen und Blutungen als Indikation zum aktiven Vorgehen.

Digitized by Google

In toto: 29 Laparotomieen (mit 1 Exitus).
„ 2 Kolpotomiae anteriores
„ 4 „ posteriores

Eine Frage ist in der letzten Zeit mehrmals diskutiert worden, nämlich die, ob man eine im Collaps befindliche Pat. zu Hause operieren oder in eine Klinik transportieren soll. Diese Frage dürfte kaum eine allgemein gültige Antwort erfahren, da es, abgesehen vom momentanen Zustand der Kranken, noch auf viele äussere Umstände ankommt. Morphium subkutan zu geben, um die Symptome des Shocks zu eliminieren, wie Muret empfiehlt, scheint mir gefährlich. Ich würde eher diesen Shock nach Gottschalk gerade benutzen, um den Transport zu bewerkstelligen, da, solange derselbe dauert, die Herzkraft also minimal ist, ein Weiterbluten nicht zu befürchten sein dürfte[1]). Jedoch wird es gewiss auch Fälle geben, wo es rationeller ist, die Operation im Hause des Patienten auszuführen, wie dies Muret[2]) 2 mal mit gutem Erfolg gethan hat.

[1]) In dem oben S. 315 citierten Fall von Ruptur wohnte Pat. ca. $^1/_2$ Stunde von der Klinik entfernt; sie wurde in einem Krankentransportwagen hereingebracht.

[2]) loc. cit.

Digitized by Google

Digitized by Google

Aus der Frauenklinik der Universität Strassburg.

Zur Anatomie, Physiologie und Pathologie der Douglas-Tasche;

insbesondere bei Infantilismus derselben.

Von

W. A. Freund.

Mit Tafel VII u. VIII.

„Bis zum Auftreten der Funktion des weiblichen Genitalapparates lassen sich bekanntlich 2 Epochen in der Entwickelung desselben unterscheiden: Die erste von der primären Embryonalanlage bis zur Geburt, die zweite von der Geburt bis zur Pubertät. Merkwürdigerweise ist die erste Epoche in den einzelnen Stadien der allmählichen Evolution früher und besser bekannt gewesen, als die zweite, entschieden leichter zu eruierende. Eine sorgfältige anatomische Untersuchung dieser letzteren in Bezug auf den Uterus verdanken wir Farre[1]) und besonders Felix Guyon.[2]) Dieser Autor giebt eine meisterhafte und verlassbare Beschreibung der fortschreitenden Entwickelung des Uterus vom Zustande des Neugeborenen an bis zu dem des 5. Lebensjahres; dann des jungfräulichen, des Uterus der Frau, die geboren hat, und endlich des senilen Organes.

Auch vom Becken ist diese allmähliche Entwickelung wenigstens in den ersten Stadien binnen der ersten Lebensjahre bis zur Gehfähigkeit klar gelegt.

Aus diesen Darlegungen tritt klar hervor, dass es sich, in gegeringerem Grade als in der ersten Epoche der Entwickelung, in dieser zweiten nicht etwa nur um ein Wachsen, sondern um ein

[1]) Uterus and its appendages. The Cyclopaed. of Anat. and Physiol. Todd Vol. V. p. 619.

[2]) Etudes sur les cavités de l'utérus à l'état de vacuité. (Journ. de la physiol. de l'homme et des animaux. Publ. s. la direct. du Dr. Brown-Séquard. Tom II. p. 186).

Digitized by Google

Wachsen und Sichverändern der Geschlechtsorgane in Bezug auf äussere Form, Struktur und Textur handelt."

Seit diesen vor 10 Jahren in meiner Tubenarbeit[1]) (S. 2325) ausgesprochenen Sätzen hat sich die Forschung der Anatomie und Gynaekologie mit der daselbst bezeichneten Aufgabe beschäftigt, ohne, wie sehr leicht zu verstehen, zu einem abschliessenden Resultate zu gelangen. Der Untersuchung stellen sich hier ungewöhnlich grosse Schwierigkeiten in den Weg. Erfordert schon die Beschaffung einer stetig fortschreitenden Reihe von Präparaten, die sich vom Zustande des Neugeborenen bis zu den des reifen Mädchens, also über 14 Jahre erstrecken müsste, selten glückliche Umstände, so tritt der Beurteilung solchen glücklich erlangten Materiales für die Erkenntnis der normalen Entwickelung noch ein weiterer Umstand störend in den Weg. Klagen schon die Embryologen über die Unzuverlässigkeit, die häufigen Abnormitäten des ihnen überlieferten, im Uterus doch noch relativ geschützt herangewachsenen Eier-Materials, so unterliegen die Organe des in direktem Kampfe mit der Aussenwelt sich entwickelnden Kindes so mannigfachen und schwierig kommensurablen Störungen, dass ein ungewöhnlich glückliches Zusammentreffen von geeignetem Material und guter Arbeitsübung dazu gehört, die Entwickelungsnorm zu erkennen und darzustellen. Aus diesen Schwierigkeiten der Forschung erklären sich die auffallenden Divergenzen der Aussprüche der Forscher, von denen jeder seine Ansicht auf sauber untersuchte und ehrlich beschriebene Präparate stützt. Ein Beispiel wird hier die berührte Sachlage klarlegen. Die von mir in jener Arbeit beschriebene Entwickelung der Tuben ist von einigen Forschern bestätigt, von einigen als nicht regelmässig und nicht stetig fortschreitend, von andern als zufällig und darum unwesentlich dargestellt worden. Ich verstehe die Ursache der abweichenden Ansichten recht gut. Nicht jedes Präparat jedes Individuums zeigt den seinem Altersstande zukommenden normalen Entwickelungsgrad, sonst wäre der Sachverhalt längst klipp und klar gewesen. Hunderte von Präparaten mussten untersucht werden, um nach Ausscheidung des Zufälligen, Unwesentlichen, des Untermasses, des Übermasses im Entwickelungsprozesse die Norm herauszuheben — um für die Tuben zu dem Satze zu gelangen: „In grossen Zügen gezeichnet stellt sich der Entwickelungsgang der Tuben folgendergestalt dar: Die gestreckt von den

[1]) Über die Indikationen zur operativen Behandlung der erkrankten Tuben. Volkmann's Sammlung klin. Vortr. No. 323. 1888.

Digitized by Google

Lendengegenden von oben lateral nach unten medial verlaufenden oberen Partien der Müllerschen Gänge wandern im Verein mit den Ovarien allmählich ab- und lateralwärts in das grosse, dann in das kleine Becken und drehen sich während dieser Wanderung gesetzmässig spiralig in bestimmter Richtung; nachdem diese Spiraldrehungen ein Maximum erreicht haben, gleichen sich die durch sie hervorgerufenen Windungen der Tuben vom Uterus her lateralwärts allmählich bis auf eine bestimmte Stelle wieder aus."

Die Bedeutung dieser Untersuchungen für die Pathologie habe ich in derselben Arbeit hervorgehoben, indem ich darauf hinwies, dass in erster Linie die Entwickelungshemmungen der Tube eine Teilerscheinung einer mehr oder weniger durchgreifenden Anamolie des wachsenden Organismus sei und dass in zweiter Linie dieser Zustand zu häufigen und eigentümlichen Erkrankungen der betreffenden Organe disponiere. Ich sagte: „Aber mit der Durchleuchtung der anatomischen Thatsachen erschöpft sich der Gewinn dieser Untersuchungsergebnisse nicht. Dieselben bahnen auch eine klarere Einsicht in den klinischen Verlauf der Tubenerkrankungen an, indem sie eine Sichtung und Ordnung der Symptome und damit die Aufstellung verlassbarer klinischer Krankheitsbilder ermöglichen. Zunächst wächst das Interesse an diesem Gegenstande durch den Nachweis, dass die Entwickelungshemmung der Tuben in irgend ausgesprochenem Grade nur selten als isolierte Anomalie an sonst im allgemeinen und speciell an dem Genitalapparate gut entwickelten Individuen beobachtet wird. Dieselbe ist vielmehr eine Teilerscheinung des fötalen und infantilen Zustandes der Genitalien, ja in vielen Fällen des ganzen Organismus. Das ist das Bild des unentwickelten Weibes, auf welches als Ganzes und auf dessen Einzelzüge ich Sie, m. H., schon oft bei Gelegenheit von Geburtsfällen bei kyphotischem oder allgemein zu engem Becken, von kongenital anteflektiertem Uterus hingewiesen habe; des Weibes mit infantilem Habitus, der zu schwach Sförmig gebogenen Wirbelsäule, dem kindlichen zu schwach geneigtem Becken; mit den flachen Nates, dem wenig vorspringenden Mons veneris; der von den Oberschenkeln kaum verdeckten Vulva, deren platte, schmale Labia majora die Nymphen und die Clitoris nicht verdecken; mit der engen, in ein flaches, niedriges, wenig dehnbares Laquear posterius endigenden, an den Kolumnen nicht selten die Andeutungen von Zweiteilung tragenden Vagina; dem kongenital vornübergebogenen Uterus, dessen kurze Portio vaginalis zwischen der hakenförmig nach

Digitized by Google

vorn umgebogenen vorderen und der längeren kahnförmigen hinteren Lippe einen verengten bogenförmigen Kanal mit nach vorn oben schauendem Os externum birgt; dessen kleines Corpus mit stark konvexer dickerer hinterer und konkaver dünnerer vorderer Wand und leicht bogenförmig eingesenktem Fundus die scharf vorn oben vorspringenden, spiralig nach hinten gedrehten Tubenanfänge trägt und unmittelbar unter denselben die weitbogigen, äusserst dünnen Ligamenta rotunda entsendet; mit den länglich gestalteten, dem hinteren Blatte des Ligamentum latum häufig kurz aufsitzenden Ovarien; mit cylindrischer, oft spitz in einen Urachuswinkel nach oben auslaufender Harnblase; mit engem Rektum. Eine nicht selten auffallend stark ausgesprochene Hypoplasie des Herzens (dessen Spitze oft von dem den linken Ventrikel an Mächtigkeit übertreffenden rechten gebildet wird und dessen Foramen ovale manchmal offen geblieben ist) und der Aorta; starker Thymusrest; kleiner, mehr senkrecht gestellter Magen; langer Processus vermiformis mit weiter Eingangspforte; eine gelappte Niere vervollständigen in exquisiten Fällen das Bild. — Sie finden, m. H., genaueres über diesen Zustand in den zwei ersten Aufsätzen meiner „Gynaekologischen Klinik. (S. 85 u. S. 140 und auf den Tafeln 22 u. 23.)“

Ich füge jetzt hinzu: eine tief abwärts zwischen Scheide und Mastdarm reichende Douglas-Tasche. Die anatomische Konstatierung, genauere mit Präparaten belegte Beschreibung dieses Zustandes, die pathologische Dignität im weitesten Sinne desselben bildete den Gegenstand eines auf der Düsseldorfer Naturforscher- u. Ärzte-Versammlung 1898 gehaltenen Vortrages (Verhandl. der Ges. 1899, II. Teil, 2. Hälfte, S. 156).

Die auf breiterer Basis neuer Beobachtungen sicher und weiter ausgebaute Darstellung dieses Verhältnisses bildet den Gegenstand der vorliegenden Arbeit.

Die Kenntnis dieses Zustandes ist durchaus nicht neu. Die rein anatomische Thatsache scheint zuerst Jarjavay gebracht zu haben, nach ihm Kölliker u. a. Richtig gezeichnet findet man dieses Verhalten in allen guten Abbildungen von Sagittalschnitten fötaler Becken aus den verschiedenen Zeiten der Entwickelung. Waldeyer erwähnt in seinem neuen Buche (das Becken, Bonn 1899), dem verlassbaren Führer für alle, die an den Beckenorganen zu arbeiten haben, ebenfalls dieses Umstandes. Die Beziehungen desselben zur Entstehung pathologischer Zustände sind in neuerer Zeit

Digitized by Google

aufgedeckt worden von Ziegenspeck, Ebner, Saniter, Zuckerkandl, Träger, Sellheim und von mir.[1])

Meine Untersuchungen haben als konstant erwiesen, dass die Douglas-Tasche bei 4monatlichen Föten fast bis auf den Beckenboden reicht und bei weiterer Entwickelung allmählich seichter wird; erst in der vollen Entwickelung der Pubertät erreicht sie die als normal bekannte Höhe, vermöge deren sie in gleichem Niveau mit dem unteren Ende der Portio vaginalis steht, also das hintere Laquear vaginae deckt. Es hat etwas Missliches und führt zu schiefen Vorstellungen, einzelne Momente aus der Entwickelung ganzer Organkomplexe herauszugreifen. Man wird gar leicht zu falschen Vorstellungen über den Entstehungsmechanismus dieser Veränderungen verleitet. So bewegt man sich gewiss auf unsicherem Boden, wollte man für das hier zu besprechende Verhalten, wofür einiges zu sprechen scheint[2]), eine allmählich aufsteigende Verklebung

---

[1]) Jarjavay. Traité d'anatomie chirurgicale. 1854. Tom. II.

Ziegenspeck. „Über normale und pathol. Anheftungen der Gebärmutter und ihre Beziehungen zu deren wichtigsten Lageveränderungen". Archiv für Gynaek. XXXI, Heft 1.

Ebener. „Über Perinealhernien". Deutsche Zeitschrift für Chirurgie 1887.

O. Zuckerkandl. „Beiträge zur Lehre von den Brüchen im Bereiche des Douglas'schen Raumes". Ebenda 1891. Bd. 31.

Traeger. „Über abnormen Tiefstand des Bauchfells im Douglas'schen Raume beim Manne". Arch. f. Anat. u. Entwickelungsgeschichte. 1897. S. 316.

Saniter. „Hernia interna retrovesicalis". v. Bruns Beiträge zur klin. Chirurgie. XVI. 1896. S. 833.

Kölliker. „Über die Lage der weiblichen inneren Geschlechtsorgane". Bonn 1882 und in dem Grundriss der Entwickelungsgeschichte. 1889. S. 29.

Sellheim. „Das Herabtreten von Tubensäcken auf den Beckenboden etc.". Hegars Beiträge zur Geburtsh. und Gyn. Leipzig 1898. I. Bd. S. 133 und 134 mit Hinweis auf Keibels Präparate.

Den Chirurgen ist die naheliegende Gefahr der Eröffnung der Douglas-Tasche bei der Operation der Atresia congenita ani neonatorum wohl bekannt.

[2]) Da nach Kölliker (Entwickelungsgeschichte d. Menschen und der höheren Tiere, 1879, S. 843) das Bauchfell nicht als ein ursprünglich geschlossener Sack entsteht, in den die Eingeweide hineinwachsen, sondern sich gleich in toto sowohl mit seinem parietalen als visceralen Blatte in loco bildet, so möchte man annehmen, dass, wenn die Douglastasche im Erwachsenen seichter als im Neugeborenen ist, diese Veränderung entweder durch aufsteigend vorschreitende Verklebung und Verwachsung (wie O. Hertwig [Lehrbuch der Entwickelungsgeschichte des Menschen und der Wirbeltiere, 2. Auflage, 1888, S. 234] für die Entwickelungsvorgänge beim Heranwachsen des Gekröses annimmt) oder mechanisch durch Hinaufgezerrt- oder Hinaufgedrängtwerden zu stande kommt.

Digitized by Google

der sich gegenüberliegenden Peritonealblätter als einzige Ursache der allmählichen Verseichtigung der Douglas-Tasche annehmen. Dieselbe Unzuträglichkeit macht sich bei dem Studium des Descensus testium et ovariorum geltend, wenn man versucht, diesen Vorgang aus der Reihe der Entwickelungen der Beckenorgane herausgreifend für sich zu bearbeiten.

Πάντα ὁρᾶν heisst es auch hier. Die Betrachtung der Ent-

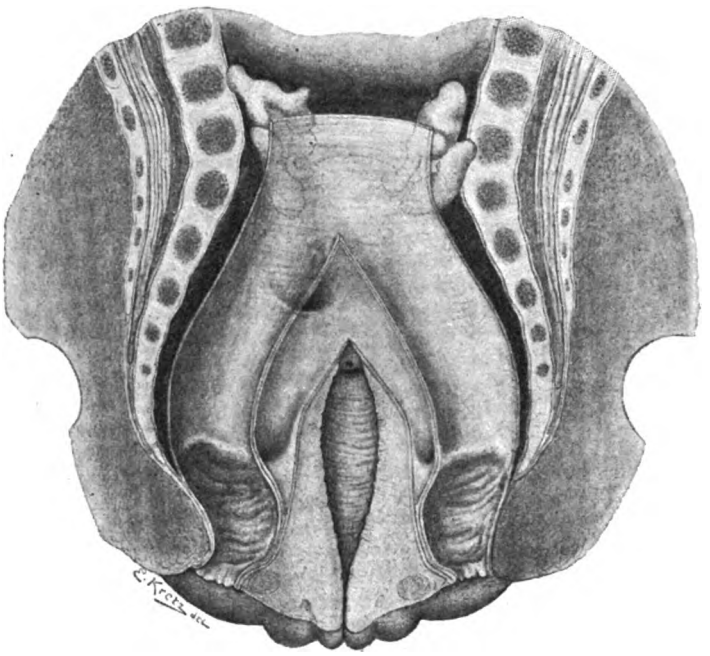

Fig. 1.

wickelung der Beckenorgane im Zusammenhange deckt so merkwürdige Wachstumsdifferenzen, Verschiebungen und Gestaltveränderungen am knöchernen Becken und an den eingeschlossenen Organen auf, dass es sofort klar wird, es handle sich hier um komplizierte Vorgänge, welche in gegenseitiger Beeinflussung zu dem Endresultate führen.

Zur Illustrierung dieser Behauptung habe ich eine genaue Zeichnung eines sagittalen Beckendurchschnittes von einem 7 monatlichen Fötus hierher gesetzt (Fig. 1). Derselbe ist so hergestellt, dass das in Alkohol gehärtete Becken von hinten her sagittal auf-

Digitized by Google

geschnitten (ähnlich wie das Präparat bei Waldeyer[1]) (Fig. 67), den Sakralwirbelkanal, den Mastdarm, die Douglas-Tasche und die hintere Vaginalwand eröffnet zeigt. So wurden die Höhlen der Beckenorgane bis auf die des Uterus und der Harnblase ohne Verschiebung ihres gegenseitigen Lageverhältnisses aufgedeckt. Die Hinterfläche des Uterus mit den Tuben und Ovarien und dem Retraktorenwulst („Torus uterinus" nach Waldeyer[2]) schimmern durch die vordere obere nicht durchschnittene Rektalwand hindurch. An diesem Durchschnitte erkennt man, dass der Duralsack bis auf den 4. Sakralwirbel hinabreicht; der Sphinkter internus recti unverhältnismässig hoch, die Kohlrauschsche Querfalte etwas unterhalb des Retraktorenwulstes, beide aber, die Falte und der Retraktorenwulst mit dem Uterus hoch oberhalb des kleinen Beckens stehen; die Douglas-Tasche mit ihrem Fundus bis an das untere Drittel der Vagina reicht; dass das hintere Laquear vaginae sehr flach, beiläufig in gleicher Höhe mit dem vorderen Laquear sich befindet. Bedenkt man, dass im ausgewachsenen Zustande der Duralsack in den meisten Fällen nur bis zur Mitte des zweiten Sakralwirbels abwärts reicht[3]), dass die Kohlrauschsche Querfalte mit dem Retraktorenwulst und in geringem Grade der Sphinkter internus recti tiefer rücken, dass der Fundus der Douglas-Tasche bedeutend, das Laquear vaginae posterius weniger bedeutend aufsteigt, das vordere Laquear sich abflacht, der Uterus ins kleine Becken sinkt und zu gleicher Zeit eine ausgesprochene Anteversion einnimmt; die vorher nach oben spitz auslaufende Harnblase sich abplattet und aus dem grossen in das kleine Becken hinabsteigt; dass endlich das Becken gleichzeitig von der Wirbelsäule in verstärkter Neigung sich abknickt, so muss sich die Vorstellung aufdrängen, dass man es hier mit komplizierten Vorgängen, in welchen die einzelnen Organe gegenseitig schieben und geschoben werden, zu thun hat.

Das syntopische[4]) Verhalten der Kohlrauschschen Falte mit

[1]) Das Becken. Bonn 1899.

[2]) a. a. O. S. 446.

[3]) Dies hat R. Wagner in seiner Arbeit „Die Endigung des Duralsackes im Wirbelkanal des Menschen" (Archiv f. Anat. u. Entwickelungsgeschichte His. Braune 1890, Anat. Abt. S. 64) nachgewiesen. Er kommt nach vergleichenden Leichenuntersuchungen zum Schlusse, dass das Ende des Duralsackes beim Erwachsenen durchschnittlich etwas höher liege als beim Neugeborenen.

[4]) Ich halte diesen von Waldeyer (S. 67, Anmerkung) zur Bezeichnung des Lageverhältnisses eines Körperteiles zu seinen Nachbarorganen eingeführten Ausdruck für glücklich.

Digitized by Google

dem Fundus der Douglas-Tasche, welches uns hier vorzugsweise interessiert, ist ein in bedeutendem Grade schwankendes. Am häufigsten steht die Falte bei der erwachsenen Frau einige Millimeter höher als der Fundus der Tasche; nicht selten bedeutend höher: manchmal in gleichem Niveau. Man vergleiche hierzu verschiedene Sagittalschnitte im Waldeyerschen Werke: Fig. 81, 94, 95, 97, 98. Es hängt dies wohl vorzugsweise mit dem Grade der Anteversion und dem Tiefertreten des Uterus zusammen und findet seinen Ausdruck in dem steileren oder sanfteren Aufsteigen des Retraktorenwulstes und der Douglasfalten nach hinten oben.

Dass mit den eben angeführten Entwickelungsvorgängen der Beckenorgane, welche z. T. sich fötal, z. T. postfötal sich abspielen, der Wachstumsprozess in allen seinen Momenten sich noch lange nicht erschöpft, ist bekannt[1]).

Es existiert bereits eine grosse Reihe von Untersuchungen über diese Vorgänge und doch stehen wir erst in den Anfängen der Erkenntnis derselben. Robert Meyer, Karl Ruge haben in ihren neuesten Arbeiten auf die hohe Wichtigkeit dieser Untersuchungen hingewiesen.

Hier ist der Ort eines Befundes zu erwähnen, über den ich schon in Düsseldorf berichtet habe, der inzwischen anderweitig bestätigt und weiter geführt worden ist. Der betreffende Passus in dem Düsseldorfer Bericht S. 157 lautet: „Bei den anatomischen Untersuchungen der Douglas-Tasche von Föten aus der zweiten Hälfte der Schwangerschaft fiel mir eine etwas lockere Beschaffenheit der hinteren Korpuswand des Uterus zwischen den Ligamentis ovariorum auf. Zu meiner Überraschung fand ich an dieser Stelle einen Streifen mit einschichtigem Schleimhautepithel bekleideten Peritoneums, welches sich ziemlich scharf nach oben und unten gegen das Endothel abgrenzte. Hiernach besteht bis zu einem gewissen

[1]) So haben meine Untersuchungen beiläufig Wachstumsänderungen und Verschiebungen der Mesenterien, vor allem am Colon descendens und der Flexura iliaca im Verlaufe der fötalen und postfötalen Entwickelung ergeben, die noch genauer zu verfolgen wären, wobei auch auf den Ursprung und weiteren Verlauf der Mesenterialgefässe zu achten sein wird. Zwei fleissige Arbeiten, welche diesen Gegenstand von verschiedenen Gesichtspunkten aus behandeln, sind hier zu erwähnen. M. B. Freund: „Die Lagenentwickelung der Beckenorgane, insbesondere des weiblichen Genitalkanals und ihre Abwege". (Klin. Beitr. zur Gynaek. von Betschler, W. A. Freund und M. B. Freund, II. Heft 1864, S. 85), und Claudius von Samson: „Zur Kenntnis der Flexura sigmoidea coli", Dorpat 1890; dem Verfasser ist die Freund'sche Arbeit nicht bekannt.

Digitized by Google

Alter an der hinteren Fläche der Genitalien von dem Pavillon der Tube an über die Fimbria ovarica, das Ovarium, das Ligamentum ovaraii und über einen Streifen der hinteren Fläche des Uterus bis zur gegenüberliegenden Seite ein ununterbrochener Streifen Schleimhautepithels. Die auf meine Anregung von Herrn Prof. Bayer erfolgte Durchsicht seiner Serienschnitte von Embryonen und Föten hat die Konstanz dieses Fundes erwiesen, und ich habe Ihnen hier eine Reihe vorzüglich gelungener Sagittalschnitte, die ich der Freundlichkeit des Herrn Prof. Bayer verdanke, unter dem Mikroskop ausgestellt. Herr Kollege Bayer hat mich darauf aufmerksam gemacht, dass ein ähnlicher epithelbedeckter Streifen auch an der gegenüberliegenden Rektumwand und vorn auf der vesico-uterinen Tasche besteht."

Inzwischen hat Herr Prof. Bayer an neuen Präparaten, die ich neulich in der gynaekologischen Sektion der Münchener Versammlung bei Gelegenheit meines Vortrages demonstriert habe, die hochinteressante Thatsache konstatiert, dass eine Wucherung dieses Epithels (Cölomepithels) mit schräger, drüsenschlauchähnlicher Einsenkung in das Myometrium der hinteren Uteruskorpuswand, schliesslich mit Bildung drüsenähnliche Räume zu beobachtet ist. Ich gebe auf Taf. VII u. VIII die Zeichnungen einiger besonders klarer Präparate, für deren Überlassung ich meinem Herrn Kollegen Bayer den besten Dank sage. Figuren 2, 3, 4, 5, 6, 7. Inzwischen ist die schöne Arbeit Robert Meyers[1]) erschienen, in welcher dieser Befund (S. 89) mehrfach konstatiert durch Präparate in bedeutsamer Weise weitergeführt und seine Bedeutung für die Histogenese gewisser pathologischer Bildungen hervorgehoben wird.[2])

Nach diesen Auseinandersetzungen wird es sofort klar, dass, wenn wir von pathologischen Zuständen der Douglas-Tasche in Abhängigkeit von Entwickelungshemmungen sprechen, man mit Sicherheit

[1]) „Über epitheliale Gebilde im Myometrium des foetalen und kindlichen Uterus einschliesslich des ‚Gartner'schen Ganges", Berlin 1899. — Ich verweise hier auf gleichwertige Befunde von Aschoff u. v. Franque.

[2]) Ob sich derartige Differenzierungen auch in anderen endothelbedeckten serösen Höhlen vorfinden? Die neuerdings für normale und pathologische Bildungen betonten nahen Beziehungen des Endothels zum Epithel, wie sie ganz neuerdings Marchand in seinem ungemein wichtigen Vortrage (in der gemeinschaftlichen Sitzung vom 21. Septbr.) in München klargelegt hat, (z. B. der Nachweis drüsenähnlicher Wucherungen zwischen dem neugebildeten entzündlichen Gewebe und dem alten Gewebe bei Pericarditis) lassen dies für nicht unwahrscheinlich gelten.

Digitized by Google

auf Vorgänge gefasst sein muss, die durch Veränderungen an dem ganzen Komplex der Beckenorgane kompliziert sein werden. In der That offenbart sich hier eine Mannigfaltigkeit der Bilder, welche nach keiner Richtung hin etwas zu wünschen übrig lässt. Die Entwickelungshemmung, kurz als Infantilismus bezeichnet, manifestiert sich in der in meiner Tubenarbeit als ideal vollkommen bezeichneten Weise nur selten; wenn aber, dann an dem Individuum von Kopf bis zu Fuss scharf in die Augen fallend. Viel häufiger aber sind die unvollkommenen Formen anzutreffen, bei welchen der ganze Körper auf einer späteren Stufe der Entwickelung, auf irgend einer Station des Kindesalters stehen geblieben; oder nur eine Körperregion, ein Organ allein oder im Vergleich zu seinen Nachbarorganen auf einer früheren oder späteren Stufe zurückgehalten worden ist. Ich habe diese Verschiedenheiten gerade an den Tubenanomalien nachweisen können. Für unseren Gegenstand habe ich darauf hinzuweisen, dass bei ausgesprochener Entwickelungshemmung der Douglas-Tasche jedesmal das Rektum, in vielen Fällen der Uterus, in manchen die Tuben und Ovarien und die Harnblase an dem Infantilismus beteiligt sind. Hier wird uns demgemäss vor allem die Beteiligung des Rektums beschäftigen.

Ich werde den folgenden Erörterungen die Beschreibung der Douglasschen Tasche, welche Waldeyer in seinem Buche auf S. 446 giebt[1]), zu Grunde legen. Er unterscheidet an derselben einen oberen geräumigeren Teil, Atrium excavationis recto-uterinae und einen engeren unteren Abschnitt, Fundus excavationis recto-uterinae. Beide Abschnitte sind bei Föten und Neugeborenen auffallend tiefer als bei Erwachsenen und sind fast gerade nach abwärts gerichtet; während bei Erwachsenen dieselben einen stumpfen Winkel bilden, gehen sie bei Kindern in einen ganz flachen Bogen ineinander über; der Fundus ist dabei oft ungleichmässig in zwei Hälften geteilt, die rechte Hälfte meistens etwas tiefer. Der Fundus bildet bei Auseinanderspreizung der Blätter keine beutelartige Ausbuchtung, sondern einen zugeschärften Spalt. Die feste Anheftung des Peritoneums an der Grenze zwischen Atrium und Fundus rückt beim

[1]) Soweit ich die Litteratur dieses Gegenstandes kenne, ist Ziegenspeck (S. 21 der oben erwähnten wichtigen und verlassbaren Arbeit) der erste, welcher die anatomische und physiologische Differenzierung und die darauf gegründete Notwendigkeit einer besonderen Benennung des zwei Abschnitte der Douglas-Tasche hervorhebt.

Digitized by Google

Erwachsenen mit der Abwärtswanderung der Beckenorgane etwas herab. —

Der pelvine und der perineale Teil des Rektums bilden nicht, wie bei Erwachsenen, einen Winkel, sondern laufen meist fast gerade abwärts. Die Ampulle desselben, welche die hintere Scheidenwand etwas nach vorn ausbaucht, ist nur schwach angedeutet.

Dagegen zeigt sich bei Erwachsenen mit infantiler Bildung eine tiefe Ausbuchtung im Rektum oberhalb der Kohlrauschschen Falte mit energischer Ausbildung der darunterliegenden cirkulären Muskel-Fasern als „Sphinkter tertius". Dementsprechend findet sich eine Vorwölbung der hinteren Wand der Douglasschen Tasche, in den meisten Fällen etwas nach rechts stärker ausgebildet; dabei ist das Rektum auffallend enger und dünnerwandig.

Dies sind Zustände, wie sie für die Entleerung der meistens dünner konsistenten Fäces der Kinder geeignet sind, aber nicht für derbere Massen.

Über den feineren Bau der Rektalwände unter solchen Umständen habe ich keine Untersuchung angestellt; nach Analogie der daraufhin schon untersuchten Beckenorgane sind hier positive Resultate mit Sicherheit zu erwarten.

In Betreff der Physiologie der Douglas-Tasche ist vor allem daran festzuhalten, dass die anatomische Scheidung in Atrium und Fundus auch funktionelle Bedeutung hat. Das Atrium beherbergt die Anhänge des Uterus, über denselben Darmschlingen; der Fundus der Tasche ist leer und seine Blätter liegen von der Peritonealflüssigkeit angefeuchtet, verschieblich quergefaltet aneinander. Die winkelige Abknickung der beiden Abschnitte bei normalen Erwachsenen, die oben beschrieben worden ist, begünstigt dieses Verhalten. Es ist klar, dass diese Einrichtung für den Cervix uteri eine gewisse Schwerbeweglichkeit, für das Corpus Leichtbeweglichkeit gewährleistet. Und nicht nur das Corpus uteri, sondern vor allem die Ovarien und Tuben können sich in diesem schlüpfrigen, von dem geschlossenen, festen Beckenringe geschützt umgebenen Raume nach Bedürfnis nach jeder Richtung hin bewegen, dem stetig wechselnden, von Blase und Mastdarm ausgeübten Drucke, den zeitweise andrängenden Stössen (Coitus) leicht ausweichen; endlich bei ihren physiologischen kongestiven Schwellungszuständen bei der Menstruation sich der Umgebung gut adaptieren.

Genauer muss ich auf einen Mechanismus eingehen, welcher bei der Funktion des Rektums vermöge einer eigentümlichen Ein-

Digitized by Google

richtung der Douglas-Tasche von grosser Wichtigkeit ist. Das Peritoneum des Fundus ist auf seiner Unterlage durch zartes, fettloses Bindegewebe nur lose angeheftet, während das Atrium von seiner unteren Begrenzung (Retraktorenwulst, Plicae Douglasii, vordere Rektalwand in der Höhe der Kohlrauschschen Falte) an aufwärts straff befestigt erscheint und zwar am straffsten am vorderen und hinteren Umfange. Diese Einrichtung gewährleistet einerseits dem Uterus und dem Rektum in ihren vertikalen Bewegungen eine gewisse Unabhängigkeit voneinander; und bedingt andererseits doch wieder eine eigentümliche gegenseitige Beeinflussung dieser Organe in ihren Exkursionen. Vermöge dieser Einrichtung erhält die Fundustasche bei Bewegungen des Uterus im vertikalen Sinne auf der einen oder des Rektums auf der anderen Seite die Funktion einer gleitend verschieblichen Coulisse, welche diese Bewegung bis zu einem gewissen Grade unabhängig voneinander macht; über diesen Grad hinaus aber so beeinflusst, dass bei Erhebung des einen Organes das andere anfangs herabsteigt und im weiteren Fortgange endlich in seiner unteren Partie, an welcher das Peritoneum fester anliegt, in einem Bogengange gegen das gehobene herangezogen wird. Man kann sich an der Leiche, welche normale Beckenorgane bietet, durch den Versuch von dieser Einrichtung sehr leicht überzeugen und zu gleicher Zeit das entgegengesetzte Verhalten zwischen Uterus und Harnblase erkennen. Zwar besteht auch hier ein Unterschied der oberen und unteren Partie der vesico-uterinen Tasche, vermöge dessen der kappenförmige Fundus derselben lose, die höheren Partien gegen die Ligamenta umbilicalia lateralia hin fester an der Unterlage angeheftet sind; aber die Befestigung der Blase am Laquear vaginae ist so innig und erstreckt sich, wenn auch weniger straff, am Cervix uteri so hoch hinauf, dass die Bewegungen beider Organe schon bei mässigen Exkursionen in gleichem Sinne erfolgen. Die Bedeutsamkeit der anatomischen Trennung und der physiologischen Unabhängigkeit resp. mässigen Beeinflussung des Uterus und des Rektums liegt auf der Hand. Die Massenhaftigkeit, Derbheit, eventuelle Infektiosität, das tagelange Verweilen des sich anhäufenden Dickdarminhaltes auf der einen Seite, die grossen Exkursionen des schwangeren, gebärenden, puerperalen Uterus auf der anderen Seite, gegenüber den physiologischen Zuständen und dem Inhalte der Harnblase müssen hier in Rechnung gezogen werden und leiten die Überlegung in die richtigen Bahnen. Ungemein anschaulich werden diese Verhältnisse bei den patho-

Digitized by Google

logischen Veränderungen der Douglas-Tasche, von denen bald die Rede sein wird.

Man sollte meinen, dass der infantile Zustand der Douglas-Tasche die mechanischen physiologischen Vorgänge gerade begünstigen müsste; denn je tiefer die Scheidung des Uterus vom Rektum besteht, um so unabhängiger sollten diese Organe in ihren Bewegungen von einander sein. Dies ist nicht der Fall. Abgesehen davon, dass der Infantilismus des gesamten Verdauungstraktes vermöge des mehr geradestehenden Magens, des mit weiter Öffnung geradenwegs aus dem flachen Coecum führenden langen Processus vermiformis zu Verdauungsstörungen disponiert, leiden solche Personen wegen des hochstehenden Sphincter tertius mit umfangreicher über demselben bestehenden Ampulle sehr häufig an frühauftretenden Stuhlverstopfungen; die an dieser Stelle lange verweilenden Faeces bedingen Katarrhe mit Follikularschwellung, endlich nicht selten kleine Follikularulcerationen. Erkranken solche Personen zufällig an Dickdarmkatarrhen infolge von schädlichen Ingestis, Eingeweidewürmern, dysenterischen Prozessen, so kommt es zu chronischen Verschwärungen der Schleimhaut, von welchen aus dann das paraproktale Bindegewebe und endlich der tiefherabreichende Fundus der Douglas-Tasche infiziert und in chronische Entzündung gebracht wird. Dies ist die Genese mancher bisher durchaus unklaren pathologischen Prozesse der weiblichen Beckenorgane, vor allem der chronisch-entzündlichen Veränderungen der Douglasschen Tasche und der Verklebungen, Fixierungen der Uterusadnexe, welche durch perimetritische Exsudate umhüllt erscheinen — Prozesse, die nicht nur bei Personen, welche nachgewiesenermassen gonorrhoisch oder septisch infiziert worden sind, sondern auch bei nichtentwickelten Mädchen und bei nicht deflorierten, vorher niemals untersuchten Jungfrauen beobachtet werden. Hier gelingt es anamnestisch, wenn verlassbare Anamnese überhaupt eruiert werden kann, stets seit früher Kindheit bestehende Stuhlbeschwerden, durchgemachte Dickdarmerkrankung, Fremdkörperkatarrhe, Dysenterien nachzuweisen. Bei der Untersuchung findet man dann im Rektum oberhalb der queren Falte eine stark nach vorn ausgebuchtete Ampulle, die Schleimhaut mit der Unterlage fest verwachsen, derb, rauh, narbig; von dort aus verbreiten sich dann chronisch entzündliche, paraproktitische Prozesse gegen die Douglas-Tasche hin, welche bei intensiver und lange Zeit fortwirkender Schädlichkeit die Hinterfläche des Uterus und ascendierend die höheren Partien des Atriums und der in demselben

Digitized by Google

liegenden Organe der Genitalien und Darmpartien in den Bereich der Erkrankung hineinziehen. Es kann schliesslich zu so tiefen Veränderungen kommen, dass der Verdacht tuberkulöser oder karcinomatöser Erkrankung irrtümlicherweise entstehen kann. Dieser klinische Befund ist durchaus nicht selten auf dem Sektionstische zu erhärten. Ich gebe hier die Abbildung von einem sehr bezeichnenden Präparate. (Fig. 8.) Man sieht, wie die Ulceration die Schleimhaut des Rektums durchsetzt, die Darmwandung starr und narbig verändert, weiterhin Paraproktitis und Douglasitis bewirkt hat. Die Fig. 9 (Reproduktion

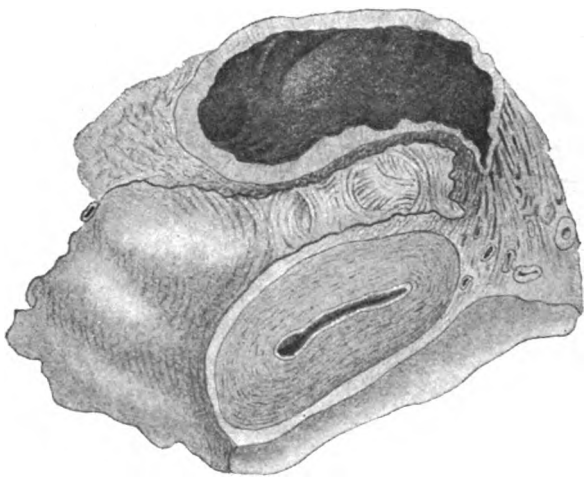

Fig. 8.

aus dem Atlas der „gynaekologischen Klinik“ [Taf. XV, Fig. 1]) stellt ein Präparat aus meiner Sammlung dar; man sieht die paraproktitische Veränderung bis an den linken Umfang der Douglas-Tasche herantreten.

Nach meinen Untersuchungen, die ich durch die Freundlichkeit meines Herrn Kollegen von Recklinghausen an hiesigem Leichenmaterial anstellen konnte, ist der Verbreitungsweg der vom Darm ausgehenden Infektion stets das Paraproktion. Von dort aus erst wird das Peritoneum ergriffen. Man sieht die Darmwand winklig ausgezogen, starr, derb, ohne merkliche Grenze in das narbige Bindegewebe übergehend, die entsprechende Peritoneumpartie weiss getrübt und ebenfalls narbig eingezogen. Die von den Genitalien ausgehende,

Digitized by Google

durch Infektion verursachte Douglasitis[1]) bedingt anfänglich nur peritoneale Veränderungen und lässt das Bindegewebe frei; nur bei schwerer septischer Erkrankung wird dasselbe sekundär affiziert. Hier sieht man die verschiedensten Verzerrungen der befallenen Organe, so dass eine sehr mannigfaltige Reihe von Darm- und Uterusdeviationen mit Fixierung der Adnexe untereinander entsteht, wie sie dem Operateur zu seinem Leidwesen genugsam bekannt sind und welche zu den mannigfachen Funktionsstörungen Veranlassung geben.

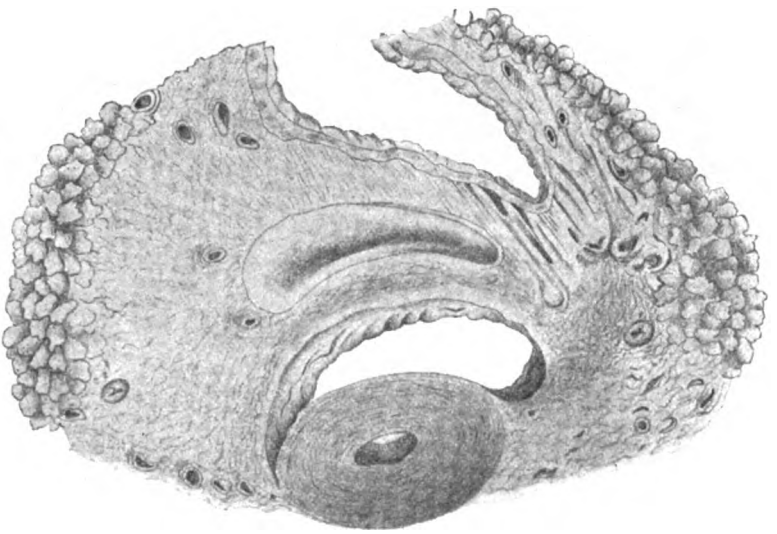

Fig. 9.

Ich will aus dieser grossen Reihe nur 3 scharf charakterisierte Typen herausheben: Erstens die Verklebung des Fundus der Douglas-Tasche durch Pseudomembranen mit Freilassung des Atriums (Fig. 10); zweitens die Verbreitung der fixierenden Pseudomembranen bis in das Atrium hinauf, so dass der Uterus und das Rektum innig mit einander verwachsen sind, meistens nach einer Seite inniger als nach der anderen (Fig. 11); drittens die Bildung fächerförmiger Stränge, welche vom Fundus des Uterus nach den höheren Partien des Rektums und der Flexura iliaca hinaufziehen. Unter gewissen Umständen bei straffer Verbindung des Uterus mit der Flexura iliaca

[1]) Man verzeihe diese Benennung, wie man auch Bretons Bartholinitis acceptiert hat; sie hat den Vorzug der Kürze und Schärfe.

Digitized by Google

kommt es bei Elevation des Uterus zu vollständiger Abknickung des Rektums (Fig. 12). Dieses Verhalten erklärt hartnäckige, ja

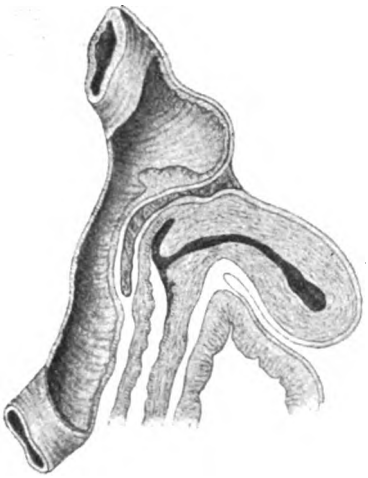

Fig. 10.

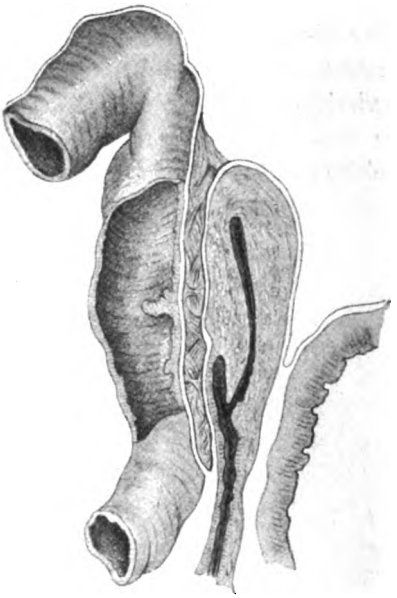

Fig. 11.

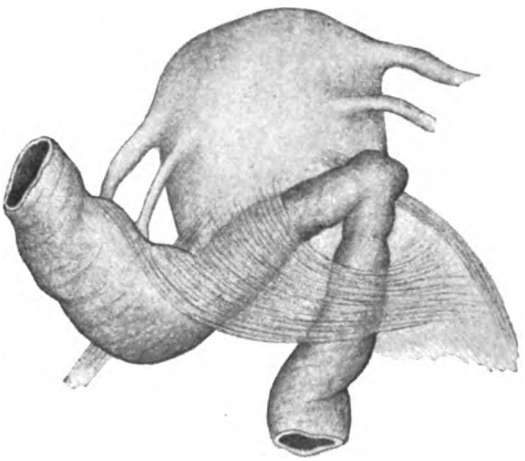

Fig. 12.

lebensgefährliche Obstruktionen bei der Gravidität oder bei Tumorbildung mit Elevation des Uterus.

Digitized by Google

Eine seltne Konfiguration sahen wir bei einer Frau W. (klin. Journ. No. 433, 1898), die nach vergeblicher Schrotbeutelbehandlung am 27. 10. 98 wegen chronischer Pelviperitonitis mit unlösbaren Verwachsungen, nicht zu überwindender Obstructio alvi operiert worden ist. Die beiden Blätter der Douglas-Tasche waren durch eine breite Pseudomembran vertikal mit einander verwachsen, so dass die Tasche wie durch ein Septum in 2 seitliche Hohlgänge geteilt erschien.

Diese Zustände verdienen die höchste Aufmerksamkeit bei Laparatomien. Man kann unter solchen Umständen die Gefahr des Ileus nach glücklich und sauber ausgeführten Operationen voraussehen und verhüten durch geeignete Trennung solcher Bänder und eventuelle je nach dem vorliegenden Falle auszuführende Nahtfixierung des Darmes, wie solche von Bardenheuer und H. W. Freund ausgeführt und beschrieben worden sind.

Das klinische Bild der oben beschriebenen Zustände ist dem erfahrenen Gynaekologen sehr geläufig: es setzt sich zusammen aus Verdauungsstörungen, vor allem Stuhlbeschwerden (Durchfälle, später Verstopfung, Dysdefäkation, Auftreibung des Kolon), und aus Störungen der Genitalfunktionen mit sehr erschwerter Pubertätsentwickelung vergesellschaftet mit dem Bilde schwerer Chlorose, Dysmenorrhoe, anfangs mit häufigen und profusen Menstruationen bei Virgines und bei Deflorierten; Steigerung aller Symptome in der Ehe; sehr häufig Sterilität; nach erfolgter Konzeption hochgradigen Schwangerschaftsbeschwerden, besonders Kreuz- und Leibschmerzen; bei Abortus und bei Geburten langdauernder quälender ersten Geburtsperiode mit schwieriger Entfaltung und Retraktion des Cervix.

Das Symptom der Obstructio alvi kann bekanntlich sehr verschiedene Ursachen haben. Hier haben wir nur die mechanischen vom Rektum ausgehenden, welche mit den oben geschilderten Zuständen zusammenhängen, zu betrachten. Die mechanische Behinderung in der Höhe des Sphinkter[1]) tertius wird durch die begleitenden Symptome sehr scharf charakterisiert und ist durch die manuelle Untersuchung gut zu konstatieren. Bei quälendem Tenesmus verbunden mit kolikartigen Schmerzen, die von der linken Inguinalgegend aus sich quer über den Unterbauch verbreiten, er-

[1]) Zumal in den hier geschilderten Zuständen (s. oben) ist diese Partie des Rektums durch stark entwickelte Cirkulärfasern ausgezeichnet, so dass die Bezeichnung „Sphinkter" gerechtfertigt erscheint.

Digitized by Google

klären die Kranken, die sich gut beobachten können, dass sie deutlich ein Hindernis fühlen, welches sich der Fortbewegung der Blähungen und des Stuhlganges in der linken Beckenseite entgegenstellt. Untersucht man in diesem Zustande per rectum, so findet man die Ampulle leer und oberhalb der scharf vorspringenden Querfalte den Fäkalknoten liegend; manchmal mit dem zungenförmig abgeplatteten unteren Ende in dem Querspalt, den das Lumen des Rektums an dieser Stelle darstellt, eingeklemmt. Es ist aber nicht nur die einfache Raumbeengung, welche die Schwierigkeit der Defäkation bedingt. Die Passage bei der normalen Defäkation erfolgt durch den Sphinkter tertius in demselben Mechanismus wie die durch den Sphinkter internus und externus, also in der Weise, dass die enge Partie durch Entfaltung des Sphinkters dilatiert, dann im ganzen etwas herabgedrängt, und endlich über die Kotsäule hinaufgezogen wird — also in ganz ähnlicher Weise wie der Durchtritt des Kindes durch den Geburtsschlauch. Dieser Mechanismus kann sich bei den Veränderungen, welche die chronische Douglasitis mit sich bringt, nicht abspielen. Denn man sieht leicht ein, dass für die normale Abwickelung dieses Prozesses die Entfaltbarkeit und Beweglichkeit der betreffenden Darmpartie das Haupterfordernis ist; beide Eigenschaften aber sind durch die Douglasitis bald vollständig, bald unvollständig ruiniert. Die beiden durch Pseudomembranen miteinander verbundenen Organe, Rektum und Uterus, bewegen sich immer in gleicher Richtung und stören gegenseitig ihre an freie Bewegung geknüpften Funktionen, am Rektum, wie oben gezeigt bei der Defäkation; am Uterus bei der Menstruation, dem Coitus, in der Gravidität, in der ersten Geburtsperiode, ja im Puerperio; denn hier findet leicht Retentio lochiorum statt und von hier geht unter begünstigenden Umständen ein Aufflackern des entzündlichen Prozesses der Douglas-Tasche aus. Bei langem Bestehen der Störung kommt es zu immer weiterer Ausbuchtung der Ampulle oberhalb der Querfalte und damit zur Steigerung der chronisch- entzündlichen Prozesse der Umgebung.[1])

[1]) An diesem Beispiele kann man das Irrationelle einer gleichmässigen Behandlung der chronischen Stuhlverstopfung erkennen. Die durch Schlaffheit, Lähmung der Bauchdecken, der Darmmuskulatur, durch Krampf derselben, durch schmerzhafte Rhagaden, Hämorrhoiden, durch Tumoren, Invagination, Prolaps, Strikturen des Rektums, durch geringe Masse und Trockenheit der Fäces u. s. w. bedingten Stuhlverstopfungen erfordern naturgemäss eine ganz andere Behandlung als die oben beschriebene Anomalie. Die hierbei wichtigsten Ge-

Digitized by Google

Alle diese Störungen treten in um so höherem Grade auf und sind in ihren Folgen um so ernster, wenn der Infantilimus zugleich die Genitalorgane im ganzen, vor allem die Tuben beherrscht. Ich habe in meiner Tubenarbeit nachgewiesen, dass dieSalpingitis unter diesen Umständen eine schwere, oft unheilbare oder nur durch eine verstümmelnde Operation zu beseitigende Krankheit darstellt. Die Kenntnis der Wichtigkeit der scharf ausgesprochenen Differenz dieser Erkrankung von derjenigen gut entwickelter Tuben ist merkwürdigerweise noch nicht sehr verbreitet.

Das klinische Bild der chronischen Douglasitis infantiler Personen, dessen Hauptzüge ich auf S. 339 angegeben habe, ist dem modernen Gynaekologen hinreichend bekannt, sodass eine detaillierte Schilderung unnötig erscheint. Nötig aber ist für viele der Hinweis darauf, dass für das Zustandekommen dieser Erkrankung eine specifische Infektion (Gonorrhoe, Tuberkulose, Sepsis) nicht erforderlich ist. —

---

sichtspunkte hat neuerdings F. Penzoldt (Handbuch der spec. Therapie der inneren Krankheiten, 4. Band VI. a. S. 507) klar dargelegt.

Es gehört mit zu den grossen Verdiensten, die sich Virchow um die Pathologie erworben hat, auf die Wichtigkeit der chronisch-entzündlichen Prozesse im Becken als Grundlage vielfacher Leiden aufmerksam gemacht zu haben. Ich hebe aus seiner grossen Arbeit „Historisches, Kritisches und Positives zur Lehre der Unterleibsaffektionen" (Archiv V. Band, No. 15, S. 281) folgende Sätze hervor: „Die chronische partielle Peritonitis halte ich für eine der wichtigsten Krankheiten und kann sie nicht genug der Aufmerksamkeit der Ärzte empfehlen; — — ihr Vorkommen und ihre Bedeutung an der Oberfläche des weiblichen Geschlechtsapparates (Perimetritis chronica) habe ich schon bei andern Gelegenheiten besprochen (Verh. der Ges. für Geb. Berlin, Band IV, S. 85 und Verh. der phys. med. Ges. zu Würzburg, Bd. I, S. 302)."

Auf Seite 342 beschreibt Virchow als pathologisch-anatomisches Substrat der Colica scortorum, die keine grosse Gefährlichkeit, aber um so grössere Recidivfähigkeit zeigt und die aus partiellen Bauchfellentzündungen hervorgeht, als zahlreiche von langen roten Gefässstämmen durchzogene Adhäsionen zwischen der hinteren Wand der Gebärmutter und der vorderen des Mastdarmes; die Tuben sind mit den Eierstöcken und den breiten Mutterbändern; diese wieder mit dem Netz, dem Grimmdarm oder der Flexura sigmoidea verwachsen. — In seiner Notiz, die er zu der Abhandlung über Knickung der Gebärmutter giebt (Gesammelte Abhandlungen, S. 826), wird ein sehr bezeichnender Sektionsbefund in der Leiche eines 13jährigen Mädchens mitgeteilt.

Neuerdings hat R. Gersuny in einem sehr gediegenen Artikel (Peritoneale Adhäsionen und ihre Beziehungen zu den weiblichen Genitalien, Wiener klin. Wochenschr. 1899, 22) auf die chirurgische Wichtigkeit dieser Verhältnisse hingewiesen.

Digitized by Google

Dass die chronischen Infektionen, welche nachgewiesenermassen ebenfalls vom Darme aus die Genitalien ergreifen können,[1]) vor allem die Tuberkulose unter der Herrschaft des Infantilismus dieselbe hohe Wichtigkeit erlangen, habe ich in jener Arbeit ebenfalls nachgewiesen. Ich füge hinzu, dass bei gewisser Disposition auch Karcinom vom Darme aus das Paraproktium, die Douglas-Tasche und die Genitalien ergreifen kann. Ein sehr prägnantes Beispiel habe ich in meiner Arbeit „über Ausgangspunkte und Verbreitungswege des Karcinoms im weiblichen Becken" in Virchows Archiv f. prakt. Anat. 64. Bd. beschrieben; — ja möglicherweise erklärt der Nachweis vom Cölomepithel in der Douglas-Tasche das primäre Auftreten von Karcinom an dieser Stelle. Ich habe zwei derartige Fälle gesehen, in welchen kein Organ dieser Region als primärer Karcinomherd mit Sicherheit nachgewiesen werden konnte. Dies gilt auch von dem Falle, den ich im ersten Hefte dieser Beiträge („Beitrag zur Behandlung der aus spontan perforierten vereiterten weiblichen Beckenorgane entstandenen Fisteln," Bd. I, H. 1, S. 31) wegen des Versuches eines den Umständen angepassten neuen operativen Vorgehens kurz beschrieben habe. Da nach meiner Ansicht[2]) die Anlage zum Karcinom, oder besser, die erste anatomische Grundlage desselben ungemein häufig ist, der Ausbruch der Krebserkrankung aber selten, nur durch ein Zusammenwirken verschiedener reizender Momente bewirkt wird, so dass wie ich glaube, die Mehrzahl der über 50 Jahre alten Menschen Karcinomanlage herumtragen, von denen die meisten früher oder später sterben, ohne an Krebs gelitten zu haben, so könnte wohl der hier besprochene Zustand, welcher eine Summe von Reizwirkung bedingt, zu dem Ausbruche der Krebskrankheit disponieren. —

---

[1]) Vgl. A. Hegar's grundlegende Arbeit: „Die Entstehung, Diagnose und chirurgische Behandlung der Genitaltuberkulose des Weibes". 1886, S. 10 flg. — und desselben Autors Publikationen:

„Tuberkulose der Tuben und des Beckenbauchfells." Deutsche med. Woch. 1897, 45.

„Tuberkulose und Bildungsfehler." Münch. med. Wochenschr. 1899, 38. — Ferner die Arbeit seines Schülers:

E. Alterthum, „Tuberkulose der Tuben und des Beckenbauchfells." Hegar's Beiträge 1898, I. Heft, S. 42.

[2]) „Über die Methoden und Indikationen der Totalexstirpation des Uterus, speciell in Bezug auf die Behandlung des Uteruskarcinoms." — Diese Beiträge, S. 876, und A. M. Sheilt, A clinical treatise on diseases of the Breast London 1888, S. 295.

Digitized by Google

Durchaus klar ist das Zustandekommen wahrer Hernien der Douglas-Tasche mit Ausbildung kolossaler Prolapse bei mit Infantilismus behafteten Personen, selbst bei Virgines und Kindern. In die tiefe, gerad abwärts führende Douglas-Tasche drängen sich unter günstigen Umständen (alle Arten Anstrengung der Bauchpresse) Darmpartien, welche die Tasche bruchsackartig immer weiter ausdehnen, bis dieselbe als Perinealhernie oder als kolossaler Prolaps aus der Vulva hervortritt. Die Hauptmomente meines in Heidelberg erzählten Falles sind folgende: Er betraf eine Virgo mit ausserordentlich grosser Douglas-Hernie, die zu einem mächtigen Vorfalle der Vagina und zu vollständiger Eventration des Uterus geführt hatte. Die Operation bestand in folgenden Akten: Nach Eröffnung des Laquear vaginae posterius, Reposition der den Bruchinhalt bildenden Dünndarmschlingen und Flexura iliaca, Anheftung des Cervix uteri neben dem Rektum etwas unterhalb des Promontoriums, Vernähung des Bruchsackhalses unterhalb dieser Stelle und Verödung der unteren Partie des weit eröffneten Bruchsackes mittelst Ausstopfung, — eine Operation nach den Grundsätzen, welche die moderne Chirurgie für die Radikaloperation der Hernien überhaupt aufgestellt hat. In unseren Fällen wird, wegen der sekundären Erweiterung und Erschlaffung des Beckenbodens immer noch die plastische Verengerung und Verstärkung desselben mitsamt der Scheide erforderlich sein. — Dass zur Heilung solcher Prolapse diejenigen Operationen, welche den Fundus uteri eleviert und antevertiert halten sollen, Kolporrhaphien, Dammplastiken, Uterusexstirpation allein nicht ausreichen können, ist klar. Nach Prüfung der neuerdings publizierten Krankengeschichten von grossen Prolapsen bei Kindern und Virgines muss ich den infantilen Zustand der Douglas-Tasche mit schwach geneigtem Becken für die wahre Ursache dieser anfänglich stets als Douglas-Hernie auftretenden Anomalie halten, wie dies auch von Ebener, Zuckerkandl, Traeger, Saniter und Sellheim betont wird.

Wenn bisher von der Pathologie der Douglas-Tasche gehandelt worden ist, so hatte ich nur diejenigen Fälle im Auge, in welchen dieselbe ätiologisch anfänglich eine aktive Rolle spielt, d. i. bei ihrem infantilen Zustande im Verein mit Infantilismus der übrigen Beckenorgane. Passiv ist die Tasche mehr oder weniger bei allen Erkrankungen der Beckenorgane beteiligt, vor allem bei der Retroflexio uteri, welche den Fundus der Tasche zuerst abflacht, dann mit Erschlaffung der gedehnten Retraktoren ausweitet, vertieft, die

Digitized by Google

darüberliegenden Eingeweide zur Senkung bringt, die Mesenterien verlängert, verzerrt, die Blutgefässe derselben dehnt, verengt, abbiegt und die Venen damit zur Varikosität führt; — ferner bei Ovarialtumoren, Myomen vor ihrer Aufwärtswanderung aus dem kleinen in das grosse Becken, Tubengeschwülsten die beim Infantilismus in der tiefen Douglas-Tasche von vornherein tiefer im kleinen Becken liegen und durch die mehr vertikale Achse desselben, das wenig vorspringende Promontorium, die geringe Beckenneigung, die straffen Bauchdecken an dem normalen Wandermechanismus, der dieselben nach der vorderen Bauchwand führen soll, behindert werden, wie dies H. W. Freund genauer beschrieben hat.

Ich schliesse hier einige therapeutische Bemerkungen an. Auf meine in Düsseldorf vorgetragenen Prinzipien der Behandlung der entzündlichen Beckenorgankrankheiten kann ich mich nur zum Teil beziehen, weil es sich hier fast ausschliesslich um chronisch-entzündliche Narbenprozesse handelt. Ist es im Verlaufe der Jahre und bei unpassendem diätetischen und therapeutischen Verfahren zu Eiterung und zu Durchbrüchen gekommen, so kann ich auf die bereits erwähnte in diesen Beiträgen [1]) veröffentlichte Arbeit verweisen. Besteht aber die chronische Douglasitis mit dem oben dargestellten Symptomenkomplexe, so habe ich von der Anwendung von Soolbädern, Leberthranklystieren, welche die Nacht über zurückzuhalten sind, weiterhin von der Applikation des Schrotbeutels, sachverständiger Massage, welche natürlich die Narbenstränge nicht beseitigen kann, aber deren Folgen durch Verschiebung der angrenzenden normalen Peritonealpartien bis zu einem gewissen Grade aufzuheben vermag, gute Erfolge gesehen. Bei hochgradiger Anteflexio congenita kann die keilförmige Excision der hinteren Cervixwand notwendig werden. Bei bedeutenden bis zu Lebensgefahr gesteigerten Beschwerden, welche durch die oben erwähnte Behandlung nicht gebessert werden können, ist die operative Lösung der Adhäsionen nach Laparotomie indiciert. Die bimanuell intendierte Zerreissung führt in solchen Fällen nicht zum Ziele und ist nicht ohne Bedenken. Man hat bei Operationen solcher Fälle (Laparotomie) vortrefflich Gelegenheit vor der Lösung der Adhäsionen, sich von dem Verluste der gesonderten Beweglichkeit des Uterus und des Rektums experimentell zu überzeugen; die mitein-

[1]) Bd. I, 1. Heft, S. 31.

Digitized by Google

ander verwachsenen Organe bewegen sich durchaus in gleicher Richtung.

Sehr hochgradige Fälle dieser Art können der Diagnose grosse Schwierigkeiten entgegenstellen und imponieren, wie oben gesagt, nicht selten als Fälle tuberkulöser oder karcinomatöser Natur. Wirkt unter solchen Umständen der Schrotbeutel durch vermehrte Schmerzhaftigkeit, Schwellung der Umgebung ungünstig, so ist der eben bezeichnete Verdacht meistens berechtigt. Dasselbe gilt für etwa vorhandene Eiterung. Umgekehrt wird durch den günstigen Erfolg des Schrotbeutels der Verdacht zerstreut.

Zum Schlusse einige Bemerkungen zur Abschätzung der Bedeutung des Studiums des Infantilismus für die gynaekologische Pathologie. Wenn die Fruchtbarkeit eines Arbeitsfeldes sich damit dokumentiert, dass jeder Fortschritt in seiner Bearbeitung neue, scharf formulierte und darum beantwortungsfähige Fragen eröffnet, so stellt der Infantilismus eines der fruchtbarsten dar. Der weibliche Infantilismus besteht in der fötalen und postfötalen Entwickelungshemmung, vermöge deren das im weitesten Sinne unreife Mädchen nicht zur reifen Jungfrau werden kann. Da die Entwickelung zur Pubertät sich normalerweise vorzüglich an den Genitalien offenbart, so ist auch die Anomalie vorzugsweise an dieses System gebunden. Da die Pubertätsentwickelung nicht nur ein Grössenwachstum, sondern auch eine Veränderung im groben und feinen Bau darstellt, da diese beiden Entwickelungsrichtungen durchaus nicht notwendig in stetig gleichem Grade nebeneinander sich vollziehen, da mit der Entwickelung der Genitalien eine grosse Reihe von Veränderungen im ganzen Organismus mit vorwiegender Beteiligung gewisser Organe in sehr labilem Masse Hand in Hand gehen (worauf das individuelle konstitutionelle Gepräge der Person in der eigentümlichen Mischung der sekundären Geschlechtscharaktere beruht), da die Entwickelung auf jeder Station ihres Ganges aufgehalten werden, die Hemmung bald durchgreifend den ganzen Organismus, bald nur einzelne Organe oder Organteile, ja gar nur die eine Hälfte eines paarigen Organes betreffen kann, so muss diese ganze Anomalie eine ungemein grosse Mannigfaltigkeit von individuellen Konstitutionsbildern erzeugen, von welchen die nur schwach umschriebenen und matt gefärbten nur dem Kenner auffallen. Von den sekundären Entwickelungshemmungen sind die des Gefässsystems von Rokitansky und Virchow längst klassisch beschrieben. Virchow zieht mit seinem grossen Blicke für biologische Vorgänge aus seinen patho-

Digitized by Google

logisch-anatomischen Erfahrungen schon die richtige klinische Konsequenz von der Bedeutsamkeit dieser Zustände für die Ätiologie schwerer Chlorosen und Puerperalerkrankung.

Da die normale Funktion der Genitalien naturgemäss an ihre normale Entwickelung gebunden ist, so werden die Menstruation, der Coitus, Gravidität, Geburt, Wochenbett und Laktation sich bei Infantilismus nicht in normaler Weise abspielen können. Da unentwickelte Organe gegen andringende Schädlichkeiten Loci minoris resistentiae darstellen, so werden Traumen und Infektionen an denselben extensiv und intensiv energischere Schäden hervorrufen, als an normal entwickelten; da sehr oft auch andere wichtige Organe (Herz und Nieren) dabei im Rückstande geblieben sind, so werden jene pathologischen Vorgänge oft einen ernsten, lebensgefährlichen Charakter annehmen. Aus alledem erwächst uns die Aufgabe, die physiologischen und pathologischen Vorgänge an unentwickelten und an gut entwickelten Individuen gesondert und vergleichend zu studieren. Da einige Erfahrungen darauf deuten, dass auch die Keimorgane und die Keime bei Infantilismus Besonderheiten haben (kleine, schmale, zu kleincystöser Degeneration neigende Ovarien, Dermoidbildung), so könnten hier gewisse physiologische Fragen, z. B. die der Heredität aufgeworfen werden.

Mich hat dieser Gegenstand das ganze Arbeitsleben hindurch in immer gleich intensiver Weise festgehalten und beschäftigt. Im Beginn meiner Laufbahn der inneren Medizin attachiert habe ich die Entwickelungshemmungen des Thorax studiert, habe dabei die auf Wachstumshemmung des ersten Rippenknorpels beruhende Stenose der oberen Brustapertur als Infantilismus erkannt und auf die Wichtigkeit des Befundes für die Physiologie und Pathologie der Lungen hingewiesen; — meine Arbeiten über die Hufeisenniere, den doppelten Genitalschlauch, die Akromegalie, die Mechanik und Statik der Wirbelsäule und des Beckens, das kyphotische Becken, die Tubenkrankheiten, das klinische Bild der Adenomyome, endlich diese Arbeit über die Douglas-Tasche sind alle insgesamt auf diesem Felde ausgeführt — ein wahrhaft jungfräulicher Boden, der einer weiteren fleissigen Bearbeitung die besten Früchte verspricht. Für den Kliniker insbesondere in seiner forschenden und lehrenden Arbeit ist dieses Thema ebenso fruchtbar, wie interessant. — Wenn dies thatsächlich sich so verhält, wie steht der Infantilismus zu der den Tag und den Markt der Medizin beherrschenden und alle Disciplinen derselben befruchtenden, fördernden Bakteriologie?

Digitized by Google

Die Erfahrung der zwei jüngsten Jahrzehnte hat gezeigt, dass aus der gemeinschaftlichen Arbeit des beobachtenden Klinikers und des experimentierenden Bakteriologen die gediegensten Fortschritte in der Erkenntnis des jeweilig behandelten Gegenstandes erwachsen sind. Die Frage der Befähigung eines Einzelnen zur gleichwertigen Thätigkeit in beiden Forschungsrichtungen ist eine persönliche und darum müssige. — Prinzipiell wichtig aber ist die Beantwortung der Frage nach der Linie der Arbeitsteilung an der zu lösenden Aufgabe. Handelt es sich hierbei in erster Linie um wissenschaftliche Erkenntnis der Pathogenese eines Prozesses, so liegt die erste Arbeitsleistung dem Kliniker ob in der streng induktiven Herausarbeitung sicherer, mit scharfen Linien umzogenen Krankheitsbilder. An diesen setzt dann die mit Aufstellung wohlformulierter Fragen experimentell arbeitende bakteriologische Forschung ein, schenkt dem Kliniker in dem Nachweis eines specifischen Krankheitserregers eine verlassbare Handhabe für die Diagnose, Prognose und in gewissen Fällen für Prophylaxe und Therapie und eröffnet — der beste Beweis für die Gesundheit des eingeschlagenen Forschungsweges — ein neues fruchtbares Arbeitsfeld in der neuen wohlumgrenzten Aufgabe für das klinische Studium der verschiedenen Infektwirkungen des specifischen Krankheitserregers auf die Gewebe der nach Alter, Geschlecht, Konstitution verschiedenen d. i. der disponierten oder nichtdisponierten Individuen.[1])

Prüfen wir diese wohl nicht strittigen Sätze an der Gynaekologie. Wie steht es mit ihren klinischen Krankheitsbildern? Ich habe es in der Vorrede zur „Gynaekologischen Klinik" ausgesprochen, dass in keiner andern medizinischen Disciplin in solchem Umfange mit losen Symptomenkomplexen an Stelle fester Krankheitsbilder hantiert wird. Ich erinnere nur an „Hysterie", Puerperalfieber", „Eklampsie". Hier mangelt es schon an der genügenden Lösung der oben als

[1]) Man lese hierzu die klaren Sätze, welche R. Koch in seiner Arbeit: „Die Ätiologie der Tuberkulose" in den Mitteilungen aus dem Kaiserlichen Gesundheitsamte, II. Band, Berlin 1884, S. 85 aufgestellt hat.

Will man einen kurzen prägnanten Ausdruck für die beiden klinischen Arbeitsrichtungen, so mag die erste als diejenige des Genies in einer Art künstlerischen Schauens und Schaffens, die zweite als diejenige des Talentes in streng wissenschaftlicher Forschung in scharf formulierten Aufgaben bezeichnet werden. Bis auf Vesal, Morgagni, Boerhaave musste sich die medizinische Arbeit notwendigerweise in der ersten Richtung bewegen. Zu wie sicheren Thatsachen das grosse Genie auf diesem natürlich irrmöglichen Wege gelangen kann, beweist das einzige Beispiel des Hippokrates sattsam.

Digitized by Google

erste aufgestellten Aufgabe des Klinikers. Die Unsicherheit der Kenntnis dieser Prozesse, welche nicht einmal eine irgend brauchbare Definition (man denke an die neuerlichen Diskussionen über Anzeigepflicht bei „Puerperalfieber"), zulässt, führt zur Stellung falscher Fragen und zu vergeblicher, zerstreuender Sucherei nach specifischen Mikroben z. B. bei der „Eklampsie". — War aber das Krankheitsbild (freilich dann meist aus der allgemeinen Pathologie herübergenommen) hinreichend fest umschrieben und von der bakteriologischen Forschung als von einem specifischen Mikrob hervorgerufen erkannt, dann haben wir es an der Lösung der zweiten klinischen Aufgabe vielfach fehlen lassen. — Das aktuelle Beispiel der „Gonorrhoe" legt dies offen zu Tage. Glaubte man mit dem Nachweis des Gonococcus das klinische Bild hinreichend charakterisiert, so zeigte die tägliche Erfahrung (ganz abgesehen von dem Bestehen ansteckungsfähiger Gonorrhoe bei nicht nachweisbarem Gonococcus und von Abwesenheit ausgesprochener klinischer Symptome bei nachgewiesenem Gonococcus) eine ungemein grosse Mannigfaltigkeit des klinischen Bildes der Gonorrhoe von der einfachen, radikal ausheilenden Urethritis an bis zu den unheilbaren schweren Formen allgemeiner Infektion mit Endokarditis und ähnlichen Affektionen verschiedener Organe.[1]) Ich habe in meiner Tubenarbeit folgende Beobachtung mitgeteilt:

Eine infuntil entwickelte Frau stirbt nach langem Siechtum an akuter Peritonitis, nachdem sie 3 Jahre vorher von ihrem mit chronischer Gonorrhoe und Striktur behafteten Ehemanne inficiert worden war. Die zweite wohlentwickelte Frau desselben Mannes ist nach zweijähriger Ehe mit Ausnahme eines leichten Cervixkatarrhs genital gesund. Inzwischen ist mir mitgeteilt worden, dass diese Frau eine normale Geburt durchgemacht hat, bei welcher ihr Kind mit echter

---

[1]) Von der Überzeugung der Wichtigkeit der hier betonten Gesichtspunkte zeugen die vortrefflichen Arbeiten von

Bumm von seiner ersten Publikation „Die Mikroorganismen der gonorrhoischen Schleimhauterkrankungen", Wiesbaden 1885, an bis zu den Neuesten über Infektionen im Puerperio;

Wertheim. „Die ascendierende Gonorrhoe beim Weibe" u. s. w. Archiv für Gynaek. 1892.

Neumann. „Über puerperale Uterusgonorrhoe". Monatsschr. für Geb. u. Gyn. 1897, Band 5 und ganz neuerdings

Schleich in der bedeutenden Schrift: „Neue Methoden der Wundheilung". Breslau 1899.

Digitized by Google

Konjunktivitis erkrankt ist. Die Frau selber leidet an chronischer Cervikalgonorrhoe ohne davon weiter in ihrer allgemeinen Gesundheit belästigt zu werden.

Dieser Fall kann als Paradigma gelten dafür, zu welche verschiedenen klinischen Bildern eine specische, unter gleichen äusseren Umständen an verschieden konstituierten (disponierten oder nichtdisponierten) Individuen erfolgte Infektion führen kann.

Dass wir Gynaekologen auf der anderen Seite mit der sehr breiten Annahme gonorrhoischer Natur der Entzündungen der Beckenorgane zu freigebig verfahren sind, giebt heute wohl jedermann zu. Ziegenspeck[1]) sagt bei der Besprechung der Fälle von pelvi-peritonitis chronica mit „unverletztem Hymen" ganz richtig, dass man dieselben nicht leicht erklären könne. „War nur der Uterus jungfräulich, da half man sich mit der freigebigen Annahme einer gonorrhoischen Infektion". — Der wissenschaftlichen wie der praktischen Gynaekologie hat die übertriebene Schätzung der gonorrhoischen Gefahr zum Schaden gereicht. Eine ganze Reihe von Fällen auf der einen Seite musste ätiologisch unerklärt bleiben; eine Menge falscher Beschuldigungen, Beängstigungen, endlich nicht indizierte schwere operative, zum Teil verstümmelnde Eingriffe sind aus dieser Quelle geflossen. —

Diese Arbeit soll das wohlcharakterisierte klinische Bild der Douglasitis chronica der Infantilen aus der Reihe der Pelviperitonitiden als besondere Form herausheben. Die Sehnsucht nach womöglich einem einzigen specifischen Merkmale eines Krankheitsbildes ist sehr erklärlich; es würde die Diagnostik sehr erleichtern. Wie sehr man sich an diese Art zu denken gewöhnt hat, zeigt mir die Kritik über das von mir aufgestellte klinische Bild der Adenomyome. Man findet nichts specifisch Unterscheidendes in demselben von der gewöhnlichen Myomkrankheit. Ich kann darauf nur erwidern, dass, wie ich in dem klinischen Anhange zu der von Recklinghausenschen Arbeit (S. 220) geschrieben habe, mir die betreffenden Fälle durch eine Reihe von Zeichen so aufgefallen waren, dass dieselben diagnostizierbar aus der Reihe der gewöhnlichen Myome herausgehoben zu werden verdienten. Man sehe sich nur eine gehörig grosse Anzahl solcher Fälle recht genau an; nicht jeder einzelne freilich wird alle Zeichen und nicht jeder das einzelne Zeichen scharf ausgeprägt zeigen. Hier gilt der Hippo-

[1]) a. a. O. S. 37.

Digitized by Google

kratische Ausspruch: „Du sollst nicht einem einzigen Zeichen vertrauen, sondern das Ganze ins Auge fassen.“

Die oben aufgestellte Aufgabe des Nachweises der verschiedenen Einwirkung ein und derselben Schädlichkeit auf disponierte und nichtdisponierte Individuen ist wissenschaftlich und praktisch von dem höchsten Interesse; sie ist einzig und allein von dem Kliniker zu lösen.

Und hier wird der Infantilismus eine hervorragende Rolle spielen; es wird sich zeigen, dass er die mit ihm behafteten Individuen für die Einwirkung von allerlei Schädlichkeiten, vor allem specifisch pathogener Mikroben in hervorragendem Grade disponiert und dass er die auf solchem Boden entstandenen Krankheiten in ganz eigentümlicher Weise in den meisten Fällen erschwerend zu gestalten vermag. —

An Figur 2 sieht man an der vorderen und an der hinteren Fläche des Corp. uteri die Ausbreitung des Cölomepithels (5. Monat-Vergrösserung 10 f.).

an Figur 3 an der hinteren Fläche die Wucherung und beginnende Einsenkung in das Myometrium (6. Monat-Vergrösserung 40 f.).

an den Figuren 4, 5, 6, 7 das Tieferdringen des Epithels bis zur Entstehung drüsenähnlicher Gebilde (Vergrösserung 40 f.).

Digitized by Google

Digitized by Google

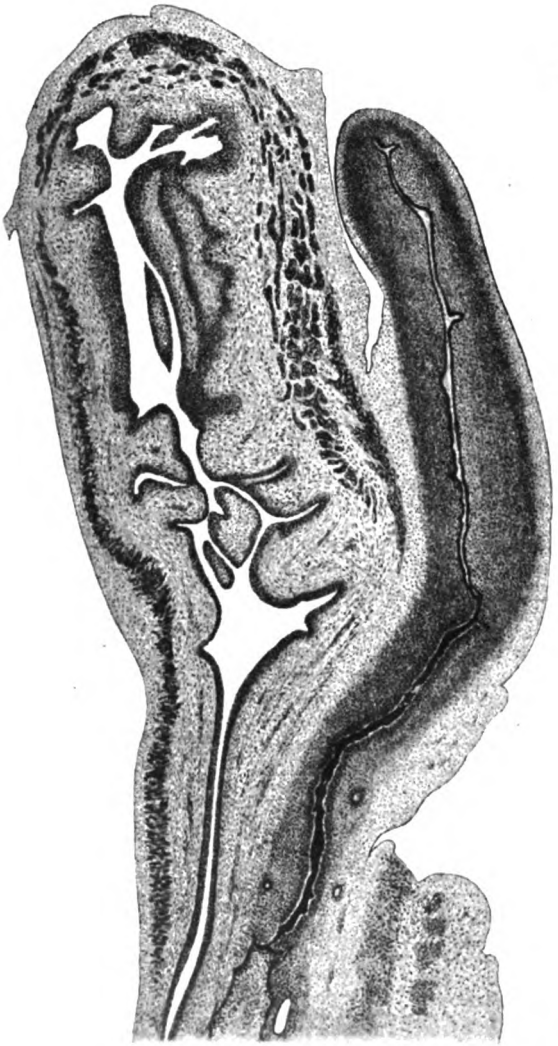

Fig. 2.

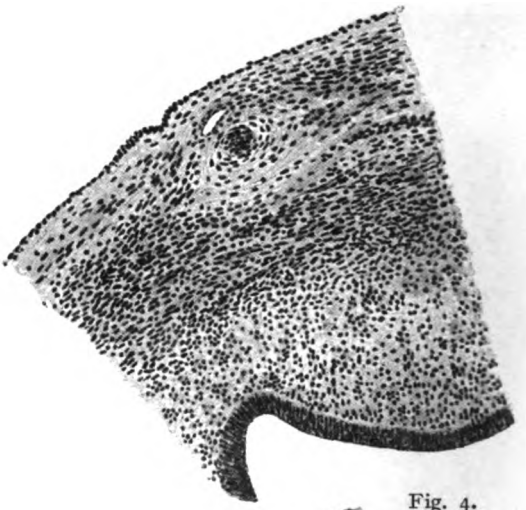

Fig. 4.

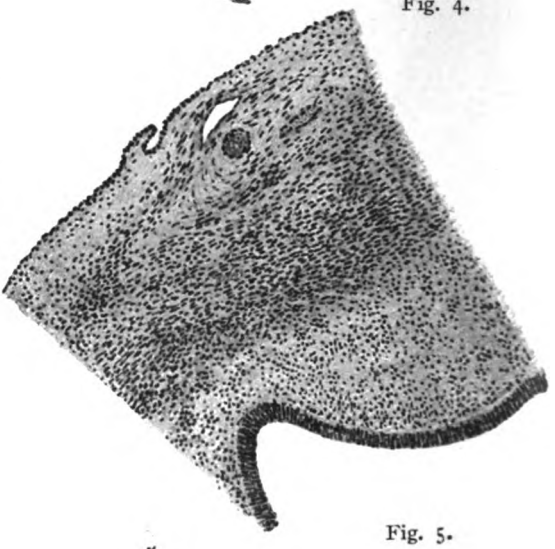

Fig. 5.



E. Kretz del.

Fig. 7.

Digitized by Google

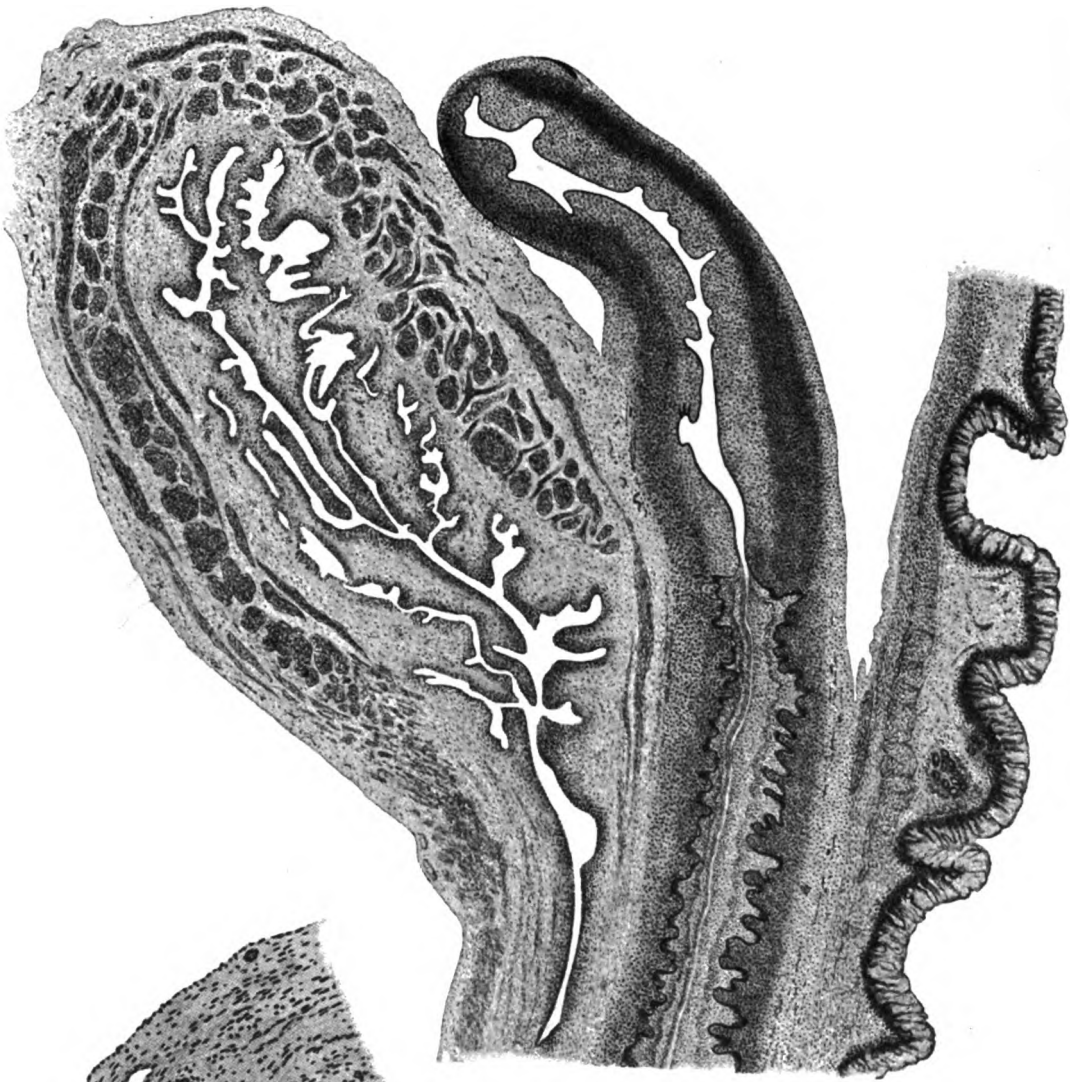

Fig. 3.

Fig. 6.

Verlag von Arthur Georgi in Leipzig.

Digitized by Google

Digitized by Google

Aus der Frauenklinik der Universität München.

Drüsenkrebse des Uterus.

Von

Dr. Eugen Fränkel unter Mitwirkung von **Dr. Gustav Wiener.**

Assistenten der Klinik.

Mit Tafel IX—XI.

A) Drüsenkarcinome des Corpus uteri.

Unsere Kenntnisse über die Corpuskarcinome datieren bekanntlich von den grundlegenden Arbeiten von Ruge und Veit.[1]) Damals galt es, die Lehre vom Corpuskarcinom, über das noch sehr unklare Vorstellungen herrschten, scharf zu umgrenzen und sicher zu fundieren. Es ist klar, dass bei einer derartigen grundlegenden Arbeit die Details der histologischen Struktur erst in zweiter Linie beachtet werden konnten, und so finden wir die histologischen Eigentümlichkeiten der einzelnen Fälle nur in Kürze skizziert. Ebenso ging auch Williams in seiner Monographie über das Karcinom vor und die nachfolgenden Untersucher, mit Ausnahme derer, die einzelne Fälle bearbeiteten, welche sich nach ihrer Meinung vom Typus unterschieden. So kommt es, dass die feineren histologischen Unterschiede, besonders die Differenzen, die sich in lange bestehenden Karcinomen durch die metaplastischen Veränderungen der Zellen entwickeln, in der einschlägigen Litteratur nur sporadisch eine kurze Berücksichtigung finden. Im allgemeinen wurde bei der Beschreibung der Körperkrebse bisher das Hauptgewicht auf den drüsigen oder alveolären Aufbau der Neubildung gelegt, während die Zellform als solche weniger Beachtung fand. Und doch findet man, von diesem Gesichtspunkte ausgehend, eine Menge von Einzelbefunden, mit Hilfe deren man imstande ist, Übergänge von den häufigen Erscheinungsformen zu den als selten in der Litteratur beschriebenen zu finden.

[1]) Zeitschrift Bd. 6 u. 7.

Digitized by Google

Von diesem Gesichtspunkte ausgehend untersuchten wir das Material der hiesigen Klinik, welches im Laufe der letzten Jahre gewonnen wurde. Durch die interessanten Befunde, die wir an demselben erheben konnten, hielten wir uns verpflichtet, die Fälle im einzelnen genauer zu beschreiben.

Fall I.

Frau H., 56 J. alt, Mutter an Magenkrebs gestorben. Menses seit dem 13. Jahre, alle 4 Wochen, 3—4 Tage dauernd. Seit 6 Jahren Menopause. Während derselben unregelmässige, alle paar Monate auftretende, ca. 2 Tage anhaltende Blutungen, nicht sehr stark und ohne Schmerzen. 2 normale Geburten, ohne Kunsthilfe, Wochenbetten ohne Komplikationen. Patientin klagt über Schmerzen im Unterleib, Kreuz und im linken Fuss.

Genitalbefund: Portio in der Spinallinie nach unten und links. Man kann mit dem Finger zwischen die Lippen eindringen. Uteruskörper liegt auf dem vordern Vaginalgewölbe und ist im ganzen vergrössert.

Diagnostisches Curettement: Am 14. Dez. 93. Es wurden dabei reichliche, blasse Schleimhautbrocken entfernt. Die Untersuchung ergab das Vorhandensein eines malignen Adenoms der Uterusschleimhaut. Da aber Patientin in eine Operation nicht einwilligte, wurde sie mit der Weisung entlassen, beim Wiederauftreten von Blutungen sich wieder vorzustellen.

Am 18. Februar 1894 traf Patientin wieder ein, da wiederum etwas Blutabgang aufgetreten war. Der innere Befund war unverändert.

Curettement am 19. Febr. 1894. Abermalige Entleerung von einer Menge von Schleimhautfetzen, die deutliche Adenokarcinomstruktur aufwiesen. Deshalb wurde am 28. Febr. die Totalexstirpation des Uterus ausgeführt (Operateur Herr Geheimrat von Winckel).

Die Auslösung des Uterus von unten gelang wegen abnorm fester Verwachsungen des Fundus nicht, weshalb die Laparotomie angeschlossen wurde, Es zeigte sich dabei, dass der Fundus uteri ganz breit und fest mit einer Darmschlinge verwachsen war. Nach Lösung dieser Adhäsionen und Abklemmung der Ligamente gelang die Entfernung des Uterus ohne Schwierigkeiten.

Rekonvalescenz gut, geheilt entlassen.

Der entfernte Uterus hat eine Länge von 11 cm, eine Fundusbreite von 8 cm. Die Länge des Cervikalkanals beträgt 4 cm. Die Uteruswand ist, die Neubildung eingeschlossen, an der dicksten Stelle 4,7 cm dick, an einer andern etwas dünneren Stelle 3,5 cm. Die Dicke des Neoplasmas, soweit es sich makroskopisch gegen die Muskulatur abgrenzen lässt, schwankt zwischen 0,6 bis 1,3 cm. Die Uterushöhle selbst ist ziemlich eng. Beide Uteruswände sind bis etwa 0,6 cm vom innern Muttermunde entfernt von einer, über die ganze Innenfläche ausgebreiteten, von der Oberfläche ausgehenden neoplastischen Wucherung bedeckt. Im obern Teil des Uterus ist die Oberfläche der Neubildung ziemlich flach höckerig; etwa in der Mitte der Uterushöhle befindet sich ein durch die Excochleation bewirkter Krater. Nach unten schliesst der Tumor mit warzigen Prominenzen ab. Der geringe Rest der Uteruswand ist von einer dünnen, etwas unebenen Schleimhaut bedeckt. Der Cervikalkanal bietet keine Besonderheiten. An der Uterusaussenfläche sieht man eine Masse zer-

Digitized by Google

rissener Adhäsionen. Eine besonders starke, fast kleinfingerdicke, befindet sich nach links und hinten.

Mikroskopischer Befund: Die ausgeschabten Partien zeigen sehr verschiedenartige Struktur. Überall erhält man noch den Eindruck eines typischen Drüsenkarcinoms, in dem die Zwischensubstanz in verschiedenem Masse entwickelt ist. Das Drüsenepithel hat noch stellenweise seine Einschichtigkeit bewahrt, meist ist es aber mehrzeilig oder mehrschichtig und bildet büschel- und zungenförmige Ausläufer in das Drüsenlumen. Es lässt noch an den meisten Stellen den Charakter der Cylinderepithelzelle deutlich erkennen. Ausserdem ragen auch noch papilläre Wucherungen, d. h. solche mit bindegewebiger Stützsubstanz in die stark erweiterten und unregelmässig begrenzten Drüsenräume hinein. Man findet auch guirlandenartige, dicke Epithelwucherungen, die das Drüsenlumen in eine Anzahl von Unterabteilungen teilen. Das Bindegewebe hat den Charakter eines zellreichen Granulationsgewebes und ist vielfach so spärlich entwickelt, dass nur eine Lage von Kernen zwischen den Drüsen zu sehen ist. An einer Partie des Neoplasmas tritt das Bindegewebe so stark zurück, dass man nur mit Mühe die von ihm gebildeten Septa nachweisen kann. Der Tumor wird an dieser Stelle durch eine Menge Hohlräume von verschiedener Grösse von drüsigem Charakter gebildet, die regellos in das kolossal gewucherte Epithel eingestreut sind. Diese Stellen des Neoplasmas sind aufzufassen als gebildet durch enorm erweiterte Drüsenräume. Die Grenzen derselben kennzeichnen sich durch etwas reichere Bindegewebsentwickelung. Das Epithel ist ganz regellos in Papillen und Zungen ins Innere vorgewuchert, vielseitig untereinander verschmolzen, wodurch sich dieses unregelmässige System von Drüsenräumen entwickelte. Auch vollständig solide Partien, sowie solche, bei denen man nur noch im Innern der Alveolen spaltförmige, von cylindrischen Epithelien ausgekleidete Drüsenöffnungen erkennen kann, sind, wenn auch vereinzelt, im Präparate vorhanden. Die Zellen in diesen Partien sind klein; der Kern nimmt mindestens die Hälfte der Zelle ein, ist chromatinreich. Mitosen sind ausserordentlich zahlreich. An einer Stelle des Präparates sieht man von einer Drüsenwand ausgehend eine Wucherung ziemlich grosser blasser Epithelzellen mit hellem Protoplasma und etwas gequollenen Kernen, die im Durchschnitt doppelt so gross sind als die der oben beschriebenen mehr soliden Wucherungen. Man findet in dem Zellkern ein bis zwei grosse runde bis ovale Kernkörperchen, während der übrige Teil des Kerns im Verhältnis zu dem Chromatinreichtum der übrigen Zellen chromatinarm ist. Dazwischen finden sich grosse Zellen mit 2 bis 6 Kernen, ausserdem grosse, wie hydropisch gequollene Zellen und Zellkerne. An einer Stelle hat die Wucherung fast den Charakter eines Plattenepithels angenommen. An Cylinderepithel erinnern nur noch die eben beschriebenen eigentümlichen Zellen, die nur bei alten Cylinderepithelkrebsen durch metaplastische Veränderungen auftreten.

Mikroskopischer Befund der II. Ausschabung.

An den ausgeschabten Stücken ist die karcinomatöse Umwandlung noch weiter fortgeschritten. Man sieht neben von mehrschichtigen Epithelien ausgekleideten Räumen massenhaft auch fast solide Stränge, an denen man noch Andeutungen von Drüsenöffnungen erkennt. Die Zellformen entsprechen dem oben gesagten, nur haben sie im allgemeinen den Charakter der Cylinderepi-

Digitized by Google

thelien mehr verloren und sind indifferenter geworden. Zu bemerken ist, dass an den Partien, die in die Muskulatur eingewuchert sind, das Zwischengewebe reichlicher ist, die Form und Verzweigung der Drüsenräume ist eine regelmässigere, indem die Konturen nach aussen fester begrenzt sind. Auch hier sind solide Partien, die sich anscheinend direkt unter der Oberfläche befinden, vorhanden. Im grossen und ganzen zeigen dieselben die bereits oben beschriebenen Typen.

Die vom total exstirpierten Uterus untersuchten Stücke zeigen, dass die Neubildung schon tief in die Muskulatur eingedrungen ist. Sie trägt hier einen mehr drüsigen Bau. Ein eigentlicher Wall von kleinzelliger Infiltration ist nicht vorhanden, nur hin und wieder sieht man zwischen den Muskelfasern kleinzellige Infiltration, die sich an Schnitten durch die ganze Uteruswand in der Umgebung der Gefässe fast bis zur Serosa verfolgen lässt. Die Abgrenzung des Neoplasmas, das etwa ein Drittel der Dicke der Uteruswand einnimmt, ist nach unten eine ziemlich scharfe. Die Anordnung der Neubildung an den in situ befindlichen Stücken unterscheidet sich insofern von den ausgeschalten Stücken, als das Zwischengewebe wesentlich reichlicher entwickelt ist, die Drüsenräume nicht so weit sind und auch die Epithelproliferation, was Papillenbildung und Mehrschichtigkeit betrifft, nicht so excessiv ist wie dort.

Es handelt sich hier um ein typisches Adenokarcinom, bei dem zwar die neugebildeten Drüsen noch vorwiegen, jedoch schon Zellmetaplasien in grosser Zahl vorhanden sind. Dieselben bestehen aus blassen, polygonalen plattenepithelähnlichen Elementen und wuchern selbständig in Gestalt schmaler Züge ins Stroma ein.

Fall II.

Frau R., 49 Jahre alt, XI Geburten ohne ärztliche Hilfe. Wochenbetten ohne Komplikationen. Letzte Geburt vor 11 Jahren. Erste Menses mit 17 Jahren, regelmässig alle 4 Wochen 2—3 Tage dauernd bis Anfang Oktober 1895. Von da ab blieb die Periode bis Weihnachten aus. Seit dieser Zeit verliert Patientin stets Blut. Pfingsten 1896 wurde ein Arzt konsultiert, der ihr Tropfen aufschrieb, worauf Besserung eintrat.

Befund: Fundus uteri 4 Querfinger breit über der Symphyse. Beim Eindringen in die Vagina kommt man auf eine höckerige Prominenz, die man deutlich bis in den Cervikalkanal verfolgen kann. Die Geschwulst ist hühnereigross, an einzelnen Partien derb und scheint von der Gegend des inneren Muttermundes auszugehen. Am 15. Juli 1896 Abtragung des Polypen. Sein Stiel ist reichlich 2 cm dick. An den Muttermundslippen und in der Gegend des inneren Muttermundes zeigen sich bis über erbsengrosse Cystchen. Schon beim Fassen mit der Kornzange riss der Polyp von seiner Basis ab. Dieselbe wurde dann ausgeschabt, ebenso das Cavum uteri, aus dem sich eine grosse Menge weicher Massen entleerte, Kauterisation der Basis des Polypen und der Muttermundslippen. Untersuchung in Narkose am 21. Juli: Muttermund klafft, vordere Lippe dicker als die hintere. Uteruskörper auf dem vorderen Vaginalgewölbe orangengross, leicht beweglich. Parametrien frei.

Am 27. Totalexstirpation des Uterus (Operateur: Herr Geheimrat v. Winckel), wobei zur leichteren Durchleitung des Uterus Stücke aus der vorderen Wand ex-

Digitized by Google

cidiert wurden, ausserdem machten an der Hinterwand befindliche Verwachsungen ziemliche Schwierigkeiten. Rekonvalescenz ohne Störung. Geheilt entlassen. Keine Metastasen oder Recidive.

Beschreibung des Präparates:

Der entfernte Cervikalpolyp ist etwa hühnereigross, seine Oberfläche ist zerklüftet. Auf dem Durchschnitt hat er ein markiges Aussehen. Bei genauerer Betrachtung sieht man schon mit blossem Auge feine Drüsenöffnungen. Der Uterus ist stark vergrössert und hat eine Länge von 12 cm. Die Uteruswand ist 4 cm dick, an der hinteren Wand sogar $4^1/_2$ cm. Der Cervikalkanal ist 3,5 cm lang und infolge der Ausschabung ganz glatt. Das Uteruscavum ist eng und spaltförmig, es ist ausgefüllt von höckerigen Wucherungen von Hirsekorn- bis Kirschgrösse, die warzig in das Innere vorspringen und eine Dicke von etwa 1,2 cm erreichen. Auf dem Durchschnitt sieht man in diesen Protuberanzen eine Menge von feinsten Drüsenräumen. Die Aussenfläche des Uterus ist von fetzigen Auflagerungen bedeckt, die besonders am oberen Teil der hinteren Uteruswand massig entwickelt sind. Ovarium und Tube der rechten Seite sind ebenfalls von Adhäsionen bedeckt. Das Fimbrienende der Tube ist frei, das Ovarium ist grösstenteils von einer kirschgrossen Cyste eingenommen.

Mikroskopischer Befund: Die Aussenfläche des Schnittes durch den Cervixpolypen zeigt papilläre Zerklüftungen. Der Durchschnitt besteht der Hauptmasse nach, besonders an den peripheren Teilen des Polypen aus karcinomatösen Drüsen. Nur gegen die Basis des Polypen zu überwiegt das Bindegewebe. Seine Oberfläche wird von einem grösstenteils des epithelialen Überzuges entbehrenden Granulationsgewebe gebildet, in dem vielfach Karcinomherde eingelagert sind. Das bindegewebige Gerüst ist ein entzündlich infiltriertes, faserreiches, an einzelnen Stellen auch Muskelfasern führendes Granulationsgewebe, das stellenweise stark von Leukocyten durchsetzt ist. Die Drüsenräume sind in ihren Konturen sehr unregelmässig, es gehen von ihnen häufig gegen das Bindegewebe sternförmig angeordnete sekundäre Sprossen ab. Ausserdem sind die erweiterten Drüsenlumina von papillären Wucherungen und guirlandenförmig angeordneten Epithelmassen angefüllt, die aus dem Hauptlumen eine Menge kleinerer Hohlräume abgrenzen. Eine grosse Rolle spielen in vorliegendem Präparate die verhornten blassen, unregelmässig gestalteten Zellen, die zuerst an der Spitze von papillären Wucherungen anscheinend ganz unvermittelt auftreten und auch einzeln zwischen den gewucherten Cylinderepithelien häufig zu finden sind. Ausser den beschriebenen Drüsenräumen, die meist von einer dicken, von Drüsenöffnungen durchsetzten Epithelschicht begrenzt sind, findet man auch solide Partien, die vorwiegend aus blassen verhornten Zellen bestehen. Auch hier findet man noch ab und zu Reste von Drüsenöffnungen. Übergänge zu diesen Stellen bilden Partien, in denen an Stelle der gewöhnlichen Cylinderzellen die Drüsenwand von einer mehrfachen Schicht verhornter Zellen ausgekleidet ist; von hier aus scheinen diese in soliden Zapfen ins Gewebe einzuwuchern. Ausserdem sieht man noch Karcinomstränge, die aus gewuchertem Cylinderepithel bestehen und deren direkten Zusammenhang mit den gewucherten Drüsenepithelien man leicht wahrnehmen kann. Schliesslich sieht man auch im Centrum der eben erwähnten Karcinomnester die oben beschriebenen verhornten Zellen. Die Beschaffenheit der gewucherten

Digitized by Google

Epithelien lässt auch da, wo sie noch sehr indifferent erscheinen, keinen sicheren Schluss zu, ob es sich um eine Wucherung der Corpus- oder Cervixepithelien handelt. Doch spricht die Wahrscheinlichkeit und die Beschaffenheit des Sekretes, das stark leukocytenhaltig ist und keinen Schleim enthält, dafür, dass es sich um eine Metastase aus der Körperhöhle handelt.

Die aus der Körperhöhle ausgeschabten Stücke geben im allgemeinen ganz ähnliche Bilder. Die Entwickelung des Epithels gegenüber dem Bindegewebe ist eine viel massigere. Die Drüsenräume treten stark zurück gegen mehr adenocarcinomatöse Wucherungen, in die kleine Drüsenspalten eingelagert sind. Nur an einer Stelle des Präparates findet man noch eine kleine Partie, die deutlich rein drüsigen Bau zeigt. Übergänge in die schon erwähnten verhornten Zellen sind sehr häufig wahrzunehmen, wenn auch nicht in der Ausdehnung, wie es bei dem Polypen möglich war.

In der Cervix findet man infolge der Ausschabung kein Karcinom mehr, sondern nur einige nicht besonders veränderte Cervikaldrüsen.

Hier ist bemerkenswert, dass die ganze Innenfläche des Uterus bis zum äussern Muttermund von karcinomatösen Polypen überzogen war. Bei dem diagnostischen Curettement wurden nur die in der Cervix befindlichen entfernt und zwar so vollständig, dass an ihrer Basis im Cervikalkanal auf Schnitten nichts mehr von der Neubildung zu finden war. Als primärer Sitz der Erkrankung muss wohl die Körperhöhle betrachtet werden, wenn auch der eine Cervikalpolyp, der entfernt wurde, weitaus die Wucherungen im Corpus an Masse übertraf.

Für diese Anschauung spricht zunächst die mikroskopische Struktur des Polypen, der sich in nichts von den im Körper befindlichen Wucherungen unterscheidet, sodann die hochgradige Verdickung der Uteruswand, die ebenfalls für ein längeres Bestehen des Neubildungsprozesses im Uteruscavum zu verwerten ist. Die Grösse des Polypen lässt sich leicht dadurch erklären, dass wegen seiner grossen freien Oberfläche ein ungehindertes Wachstum der Drüsen nach allen Richtungen möglich war. Ob primär ein gutartiger Polyp vorhanden war, der erst nachträglich von oben her karcinomatös entartete, lässt sich jetzt, nachdem er vollständig maligne geworden war, nicht mehr entscheiden.

Mikroskopisch handelt es sich wieder um ein typisches Adenokarcinom, in dem die Zellmetaplasien schon eine sehr grosse Ausdehnung angenommen haben. Sie treten hier in der für die Drüsenkarcinome des Uterus charakteristischen Weise auf. An der Spitze von zungenförmigen Wucherungen und an den Wandpartien von Drüsen, die mit mehrschichtigem Epithel ausgekleidet sind, sieht man blasse, polygonale, wie verhornt aussehende Zellen, die auch

Digitized by Google

selbständig in schmalen Zapfen ins Stroma einwuchern. Ausserdem sind natürlich auch noch solide Stränge vorhanden, die aus relativ wenig veränderten Cylinderepithelien zusammengesetzt sind. Auch hier findet man im Centrum der Zellnester den Übergang der Krebszellen in die oben beschriebenen blassen Elemente, die auch von hier aus selbständig ins Stroma weiterwuchern.

Fall III.

Frau K., 57 Jahre alt, hat einmal geboren, spontan. Wochenbett ohne Komplikationen. Als Kind Halsentzündung, sonst will Patientin nie krank gewesen sein. Menses zuerst mit 14 Jahren, ohne Schmerzen, immer regelmässig. Menopause seit 7 Jahren. Vor 5 Jahren Darmblutungen, Anschwellung der äusseren Genitalien und Schmerzen im linken Bein. Nach $^1/_4$ Jahr verlor sich diese Anschwellung wieder. Im Dezember 1891 Blutung aus den Genitalien. Blutspuren bis heute. Im Oktober 1892 zeitweise Schmerzen im Abdomen, die vom März 1893 an fast täglich auftraten. Ihr Hausarzt behandelte sie mit Jodpinselung, scheinbare Besserung, später traten wieder heftigere Schmerzen auf. Curettement, Eisenchloridauswischung des Uterus. Da keine Besserung eintrat, wurde Patientin der Klinik überwiesen.

Am 17. November 1894. Diagnostisches Curettement. (Malignes Adenom des Corpus uteri.)

Am 28. November 1894. Totalexstirpation (Operateur Herr Geheimrat v. Winckel). Rekonvalescenz tadellos. Geheilt entlassen.

Makroskopische Beschreibung: Uteruskörper etwa auf das doppelte des Normalen vergrössert. In der Gegend des inneren Muttermundes ist er stumpfwinklig abgeknickt. Im Knickungswinkel nach rechts findet sich ein $4^1/_2$ cm im Durchmesser messendes subseröses Myom. Cervikalkanal ist infolge der Ausschabung glatt und hat eine Länge von $3^1/_2$ cm, direkt über dem inneren Muttermund beginnt eine, an der vorderen Wand besonders ausgebildete, in flachen Höckern gegen das Uterusinnere vorspringende Neubildung. An der hinteren Wand befindet sich eine vom Fundus ausgehende an der Oberfläche durch das Curettement zerklüftete dreieckige Wucherung, die am Fundus 5 cm breit ist und sich nach dem inneren Muttermunde zu in Gestalt eines gleichschenkligen Dreiecks zuspitzt. Die Höhe dieses Dreiecks beträgt 3 cm. Unterhalb desselben befindet sich eine $1^1/_2$ cm im Durchmesser haltende, mehr flache, nur an der Oberfläche etwas granulierte Prominenz, die von der grösseren durch eine tiefe Furche abgesetzt ist. An der linken Hälfte der vorderen Wand befindet sich eine ebenfalls durch eine Furche abgesetzte flache Hervorragung. Die Oberfläche aller dieser Neubildungsknoten ist eine flach warzige. Auf dem Durchschnitt sieht man schon mit blossem Auge feine Öffnungen.

Mikroskopischer Befund: Die ausgeschabten Bröckel bestehen ausschliesslich aus unregelmässig begrenzten, verschieden stark erweiterten Drüsenräumen, in deren Inneres Leisten und Papillen vorspringen. Die Epithelien, die diese Räume begrenzen, verhalten sich sehr verschiedenartig. Ab und zu findet man noch Drüsenräume mit einschichtigem, deutlich die Eigentümlichkeiten des Epithels der Körperschleimhaut tragendem Cylinderepithel. In der Mehrzahl der Fälle sind die Wandepithelien stark verdickt, mehrschichtig und mehrzeilig.

Digitized by Google

Die Zellen sind ziemlich in die Länge gezogen. Die Kerne gross, chromatinhaltig, Mitosen sind ausserordentlich häufig. Neben diesen Drüsenräumen finden sich solche, in denen die Epithelien an der Spitze von Epithelmassen, die zungenförmig in das Lumen hineinragen, eine rundliche, mehr bläschenförmige Gestalt angenommen haben und wie aufgequollen erscheinen. Ihre Kerne sind rund, chromatinarm. Daneben findet man wieder drüsige Partien, in denen die Wandzellen selbst, trotzdem sie noch als grosse cylindrische Zellen erscheinen, diesen durchscheinenden, homogenen Charakter angenommen haben. Wieder an anderen Stellen hat die Wandbekleidung die typische Gestalt verloren und überzieht als eine Schicht von 2 bis 3 vielgestaltigen Hornzellen die Wände der Bindegewebslücken. Von hier aus wuchern diese Zellen, die man vielfach nachweisen kann, als solide Stränge ins Bindegewebe ein. Daneben findet man noch eine Menge fast solider, von den nicht metaplastisch veränderten Drüsenzellen abstammende Alveolen, die in ihrem Inneren noch runde und ovale, von nach Art der Cylinderepithelien angeordneten Zellen begrenzte Lücken zeigen.

Die Neubildung ist schon eine Strecke weit, wie die aus dem exstirpierten Uterus stammenden Schnitte zeigen, ziemlich tief in die Muskulatur eingewuchert und gegen den Rest derselben in einer bogenförmigen Linie scharf abgegrenzt. Die in die Muskulatur eingedrungenen Nester sind in ihrer Gestalt viel einfacher zusammengesetzt. Man findet an ihnen das Epithel teilweise schon in stark regressiver Metamorphose begriffen, so dass es an einzelnen Stellen der Wand vollkommen fehlt.

Der Uterus ist hier durch ein Myom winkelig abgeknickt. Bei der Ausschabung gelangte deswegen die Curette nicht in die Körperhöhle. Es wurden durch die Ausschabung nur metastatische Massen, die sich im Cervikalkanal fanden, entfernt. Auch hier finden sich neben typischem Adenokarcinom die schon in den beiden ersten Fällen beschriebenen Veränderungen der Zellen in besonderer Deutlichkeit. Dieselben wuchern auch selbständig ins Zwischengewebe ein.

Fall IV.

Frau D., 51 Jahre alt, hat 3 normale Geburten und Wochenbetten durchgemacht. Menses zuerst mit 15 Jahren, ohne Schmerzen mit geringem Blutverlust, alle 4 Wochen wiederkehrend. Seit $7^1/_2$ Jahren Menopause. Seit $1^1/_2$ Jahren hat Patientin rötlichen Ausfluss in geringer Menge. Vor 4 Monaten starker blutiger Ausfluss, auf einmal eine stärkere Blutung. Ausserdem hat Patientin wehenartige Schmerzen im Leib und Kreuz zur Zeit des Blutabganges.

Innerer Befund: Uterus 2. Grades retroflektiert, beweglich, Parametrien frei. Am 15. Mai 1894 wurde in Narkose untersucht und ausgeschabt. Sondenlänge 8 cm, Körper frei beweglich, lässt sich bis in die Vulva herabziehen.

Diagnose: Malignes Adenom.

Vaginale Totalexstirpation am 22. Mai 1894 (Operateur Herr Geheimrat v. Winckel) Reaktionslose Heilung.

Makroskopischer Befund: Kleiner Uterus von vorne eröffnet. Länge 8 cm, Wanddicke hinten 2,5 cm, 1,7 cm vorne. Neubildung sitzt an der hinteren

Digitized by Google

Wand in Gestalt einer Dreimarkstück grossen aus kleinen papillären Wucherungen zusammengesetzten Prominenz. Die Schleimhaut an den übrigen Wandpartien ist glatt und zeigt keine Besonderheiten. Nur rechts hinten ist die Neubildung auf einer etwa Pfennigstück grossen Stelle auf die vordere Wand übergegangen.

Mikroskopischer Befund: Die Neubildung ist etwa $1^1/_2$ cm in die Muskulatur eingewuchert. Sie besteht ausschliesslich an den aus dem exstirpierten Uterus stammenden Stücken aus dicht gedrängten durch schmale bindegewebige Septa getrennten Drüsenkarcinomnestern. Die Bindegewebsbalken sind zellreich, an den Knotenpunkten findet man in ihnen häufig unveränderte Drüsen, deren Epithel abgeflacht ist und die durch den Druck der Neubildung wie zusammengepresst erscheinen. Die Karcinomnester erscheinen als durch excessive Wucherung der Wandepithelien mit Faltenbildung derselben eingeengte, im ganzen aber vergrösserte Drüsenräume, deren Lumen sehr häufig bis auf einen ganz geringen Rest von der Epithelneubildung eingenommen ist. Die Epithelzellen sind sehr vielgestaltig und lassen nur noch an den dem Lumen zunächst gelegenen Exemplaren die typische Cylinderepithelgestalt erkennen. Die mehr basal liegenden Zellen der Wucherung haben einen indifferenten Charakter angenommen. Es sind kleine Zellen mit ovalem chromatinreichen Kern.

Auch in diesem Präparate findet man die schon vorher erwähnten Übergänge von den Cylinderzellen zu verhornten plattenepithelähnlichen Bildungen. Die Anordnung derselben ist so ziemlich dieselbe wie in den vorhergehenden Präparaten, nur sieht man auch Stellen, die dafür zu sprechen scheinen, dass diese Bildungen auch selbständig ins Gewebe einzudringen vermögen. Ausserdem unterscheiden sich diese Elemente von den bei den früheren Präparaten erwähnten Zellen durch ihre excessive Grösse.

An den ausgeschabten Stücken sind diese Zellnester, sowie der rein karcinomatöse Charakter der Neubildung viel ausgeprägter. Fast vollständig reine Wucherungen der verhornten Zellen zeigt ein tief in der Muskulatur, ohne nachweisbaren direkten Zusammenhang mit der oberflächlichen Neubildung gelegener Knoten. In demselben kann man sehr schön die Beziehungen der Karcinomstränge zu den Lymph- und Blutgefässen studieren, indem man hier vielfach in der Peripherie der Zapfen noch gut erhaltene Endothelien sieht. Vergl. Fig. 1.

Die nicht karcinomatös veränderte Schleimhaut zeigt eine ziemlich starke Wucherung der interstitiellen Elemente. Das Oberflächenepithel ist erhalten, einschichtig, z. T. kubisch, z. T. niedrig cylindrisch. Am Übergang von der Neubildung zur intakten Schleimhaut sieht man sehr deutlich, dass sich die Drüsen hier viel mehr passiv verhalten und dass die Neubildung aktiv gegen die Schleimhaut vordringt. Man sieht sowohl zwischen, als auch häufig unter den Neubildungsschläuchen nur unveränderte Uterusdrüsen. Die Neubildung selbst hat auch an diesen Stellen schon mehrschichtige Epithelien als Auskleidung der karcinomatösen Drüsen.

Zwischen den neugebildeten, adenokarcinomatös veränderten Drüsen finden sich ins bindegewebige Stroma eingelagert noch unveränderte Körperdrüsen. Bemerkenswert sind hier solide Nester, die aus grossen blassen, verhornten Zellen mit grossen ziemlich chro-

Digitized by Google

matinreichen Kernen zusammengesetzt sind, und deren Ausgang von den Cylinderzellen leicht zu konstatieren ist. Ein tief in die Muskulatur eingelagerter Knoten besteht ausschliesslich aus grossen, aus den veränderten Zellen zusammengesetzten Alveolen. Sehr deutlich sieht man hier das Fortschreiten der Neubildung in den Lymphbahnen, deren Endothelien noch vielfach deutlich zu erkennen sind. Die Schleimhaut an dem Übergang ins gesunde Gewebe verhält sich rein passiv und wird nur mechanisch durch das Neoplasma verdrängt.

Fall V.

Frau H.

Makroskopischer Befund: Uteruskörper ist kugelig aufgetrieben durch eine die ganze Körperhöhle einnehmende, von beiden Wänden ausgehende Wucherung. Dieselbe misst mit dem Rest der Muskulatur zusammen 4 cm. Von der Muscularis ist nur noch ein schmaler Saum von 4 mm erhalten. An beiden Seitenkanten des Uterus sind die Wucherungen durch Furchen voneinander getrennt. Der Cervikalkanal ist glatt, zeigt deutlich den Arbor vitae.

Mikroskopischer Befund: Am Durchschnitt durch die ganze Uteruswand des Karcinoms sieht man, dass im Centrum der Neubildung eine grosse Anzahl nekrotischer Herde sitzt. Am frischesten sehen die nach dem Lumen und der Muscularis zugewendeten Wucherungen aus. Die nach dem Uteruscavum zugekehrten Stellen zeigen den drüsigen Bau am deutlichsten.

Man sieht hier noch Drüsen mit einschichtigem Epithel, die sich vielfach verästeln und regenwurmartig durcheinanderschlingen, neben Drüsenräumen, die von mehrschichtigem Epithel ausgekleidet sind. Daneben findet man verhornte Zellen, die im Gegensatz zu den bisher beschriebenen am Rande der Karcinomnester auftreten. Daneben sind kleinalveoläre Wucherungen verhornter Zellen, dann grössere Alveolen bildende Wucherungen gequollener blasser polygonaler Zellen, die jedoch nicht verhornt sind und zwischen denen ab und zu noch Reste von Drüsenluminis zu sehen sind. Das Bindegewebe ist ausserordentlich spärlich entwickelt. Es erreicht höchstens die Dicke von 4 bis 5 abgeflachten Zelllagen. Nach der Muskulatur zu fehlen die Hornzellen fast völlig. Die drüsigen Wucherungen treten an Masse gegenüber den soliden aus polygonalen blassen Zellen bestehenden Strängen zurück. Ab und zu findet man noch stark erweiterte, mit papillären Wucherungen besetzte Drüsenräume dazwischen.

Beide Uteruswände sind hier zum grössten Teil schon von der Neubildung durchsetzt. Im Innern zeigt das Karcinom regressive Veränderungen. Der mikroskopische Aufbau zeigt kleine Abweichungen vom gewöhnlichen Adenokarcinom, da sämtliche zellige Elemente stark gequollen und blass erscheinen. Die blassen, verhornten Zellen, die bei den früheren Fällen beschrieben wurden, fehlen auch hier nicht vollständig.

Fall VI.

Frau N., 69 Jahre alt, 3 normale Geburten. Machte in ihrer Jugend Typhus und Blattern durch. Erste Menses mit 17 Jahren, traten alle 4 Wochen

Digitized by Google

auf, 3—4 Tage dauernd, ohne besondere Schmerzen. Seit Pfingsten Schmerzen im Unterleib, seit $^3/_4$ Jahren unregelmässige Blutungen. Am 3. Juli 1895 Ausschabung. Die gleichzeitig vorgenommene Untersuchung in Narkose ergab, dass der Uterus nach beiden Seiten schon fixiert war und dass die iliakalen Drüsen stark geschwollen waren, weshalb von einer radikalen Operation Abstand genommen und die Exkochleation sofort angeschlossen wurde.

Mikroskopischer Befund: Es handelt sich um ein medulläres Karcinom, dessen Bindegewebe sehr spärlich entwickelt ist. Die Zellen, aus denen sich die Stränge zusammensetzen, haben eine sehr verschiedene Grösse. Sie lassen in ihrer Anordnung und dem Chromatinreichtum ihrer Kerne noch deutlich ihre Abkunft vom Cylinderepithel erkennen. Das Protoplasma ist blass und an Masse sehr gering entwickelt. Daneben finden sich vereinzelte Gruppen von Zellen mit grossen chromatinreichen Kernen oder auch Zellen von gleicher Grösse mit einer grösseren Anzahl von ovalen Kernen. Mitosen sind massenhaft vorhanden, u. z. multipolare bis zu 6facher Zahl in einem Kern.

Das bindegewebige Stroma erscheint in Form kleiner Inseln. Es besteht aus einem zellreichen Granulationsgewebe, in dem vereinzelt grosse epitheliale Elemente vom Typus der oben beschriebenen zu finden sind. Vielfach ist das Bindegewebe so stark von Rundzellen durchsetzt, dass man von den Bindegewebszellen selbst nichts mehr sieht.

An einzelnen Stellen des Präparates erkennt man deutlich eine Umbildung der Zellen in blasse, polygonale, von ihrer Umgebung scharf abgegrenzte Elemente, die entschieden den Eindruck von Plattenepithelien machen; besonders auch im Centrum der Zellzüge sieht man diese Umbildung verschieden deutlich ausgeprägt.

Vorliegender Fall repräsentiert den Typus des soliden Cylinderzellenkarcinoms. Charakteristisch sind grosse, dunkelgefärbte Zellen mit einem kolossalen oder mehreren kleinen Kernen, die neben den blassen, im vorausgehenden schon öfter beschriebenen Zellen in grosser Anzahl auftreten.

Fall VII.

Frau B., 40 Jahre alt. Hatte nur Masern im Kindesalter. Erste Menses mit 16 Jahren, alle 3 Wochen regelmässig. Letzte Periode vor 1 Jahre. In der Zwischenzeit übelriechender Ausfluss, sowie zeitweise Abgang von geronnenem Blute. Seit Herbst verspürt Patientin Schmerzen im Unterleib, die nach dem Kreuze hinziehen. Sie fühlt sich seitdem schwächer.

Befund: Aus dem kleinen Becken ragt ein handbreit über die Symphyse emporsteigender Tumor, der aus derben höckerigen Knollen zusammengesetzt ist. In der Vagina eine schmerzhafte, zerklüftete Partie. Nach oben verengert sich die Scheide. Muttermund für die Fingerkuppe durchgängig. Er stellt einen scharfrandigen Saum dar. Die Portio hat die Gestalt einer Halbkugel, von der Grösse einer Billardkugel. Bei Druck auf den oben erwähnten Tumor bewegt sich die Portio mit.

Am 1. Februar 1896: Exkochleation.

Mikroskopischer Befund: Die ausgeschabten Bröckel bestehen aus einem sehr derben, massig entwickelten Bindegewebe, in das die Drüsenimitationen,

Digitized by Google

die das Karcinom bilden, eingelagert sind. Stellenweise zeigen sie noch sehr deutlich den drüsigen Bau, d. h. scharf von der Umgebung abgegrenzte von einem mehrzeiligen aber meist mehrschichtigen Epithel umgrenzte Hohlräume. Die innerste Epithelschicht derselben zeigt noch deutlich sekretorische Eigenschaften und besteht aus scharf abgegrenzten Cylinderzellen. Der Hauptsache nach besteht die Neubildung aus einem Gemisch von soliden, aus ziemlich kleinen, aus dicht gedrängt liegenden Zellen bestehenden Strängen und drüsigen Räumen, von denen eine Wand noch deutlich aus geschichteten Drüsenepithelien zusammengesetzt ist, während die andere Wand in solide Stränge übergeht, die von da aus ins Bindegewebe einwuchern. Ausserdem finden sich Karcinomnester, in die scheinbar ganz regellos von cylindrischen Epithelien ausgekleidete Drüsenlumina eingebettet sind. Von den Drüsenimitationen aus sieht man ganz dünne, feine, solide Karcinomstränge, die aus 3—6 Zellen auf dem Querschnitt sich zusammensetzen, sich ins Bindegewebe erstrecken. Eine eigentümliche Veränderung der Zellen findet man häufig im Centrum grösserer solider Nester und auch an der Peripherie derselben gegen das Bindegewebe zu. Die Zellen werden blasser, die Kerne klein, blass. Die Zellen verlieren ihre charakteristische Gestalt und nehmen wahrscheinlich durch die Absonderung von Degenerationsprodukten in ihrem Inneren eine vakuolierte Form an, so dass sie eine entfernte Ähnlichkeit mit retikuliertem Bindegewebe erhalten. Derartige Partien findet man auch isoliert und im Zusammenhang mit unveränderten Karcinomnestern im Bindegewebe, so dass es an Stellen, wo derartige Wucherungen überwiegen, überhaupt schwer ist, auf den ersten Blick die karcinomatöse Natur des Neoplasmas zu erkennen. Nur durch die intensivere Tinktionsfähigkeit der Kerne ist eine annähernd sichere Unterscheidung möglich. An einer anscheinend alten Partie der Geschwulst, in der das Bindegewebe stark aufgequollen und wie schleimig durchtränkt erscheint, findet man hauptsächlich solide Zellstränge, in die aber hin und wieder von deutlich cylindrischen Epithelien begrenzte Drüsen eingelagert sind. Die Zellen haben in den soliden Partien jedes Merkmal, das an ihre Herkunft von Cylinderzellen erinnern könnte, aufgegeben und erscheinen als stark aufgequollene, polygonale und sehr protoplasmareiche Zellen, in welchen der Kern etwa ein Viertel des Durchschnittes der Zellen einnimmt. Man findet auch hier und da grössere Elemente zwischen ihnen, die 6—8 Kerne enthalten.

Dieser Fall zeigt neben ausgedehnten soliden auch noch drüsige Partien. Bemerkenswert ist er durch einen Befund, der geeignet ist, gewisse als sarkomähnlich imponierende Veränderungen, wie sie bei alten Karcinomen nicht selten auftreten, zu erklären. Es wird nämlich durch regressive Prozesse, die sich im Protoplasma der Krebszellen abspielen, dasselbe soweit konsumiert, dass nur noch geringe Reste um den Kern und an der Peripherie der Zellen übrig bleiben. Das ganze Nest, an dem sich nur noch die Kerne durch ihre dunklere Färbung von denen des Bindegewebes unterscheiden, bekommt dann eine gewisse Ähnlichkeit mit retikulärem Bindegewebe. Geht die regressive Metamorphose weiter, so dass auch die Kerne

Digitized by Google

von ihrer Tinktionsfähigkeit etwas eingebüsst haben, so wird die Sarkomähnlichkeit noch grösser. Auf diese Weise lässt es sich leicht begreifen, dass alte inoperable Corpuskarcinome, bei denen nur derartig veränderte Stellen zur Untersuchung gelangen, leicht als Körpersarkome aufgefasst werden können.

Es gelingt aber bei Untersuchung grösserer Mengen von ausgeschabten Stücken leicht noch relativ intakte Partien zu finden, in denen man entweder die Abkunft der in Frage stehenden Elemente von Cylinderzellen erkennen oder noch Andeutungen von Drüsen finden kann.

Fall VIII.

Frau J., 56 Jahre alt, seit 25 Jahren verheiratet. Im Jahre 1870, also vor 24 Jahren, Abort im 3. Monat. Erste Menses mit 16 Jahren, alle 4 Wochen, regelmässig 4—5 Tage dauernd, letzte im Herbst 1893. Seit dieser Zeit hat Patientin Schmerzen im Kreuz, die nach den Schenkeln zu ausstrahlen, sowie Blutungen. Eintritt in die Klinik Juli 1894.

Es fand sich ein Tumor, der bis zur Nabelhöhe reichte, vollständig unbeweglich war und keinerlei Schmerzen verursachte. Der Muttermund oberhalb der Spinallinie. Vorderes Vaginalgewölbe kurz, Muttermund sieht nach vorn. Uteruskörper nach oben verlagert. Sondenlänge 14 cm. Am 4. Juli 1894 Exkochleation.

Die Untersuchung der ausgeschabten Massen ergab Adenokarcinom des Uteruskörpers. Am 11. Juli wurden durch die Laparotomie zwei stark verwachsene maligne Ovarialtumoren exstirpiert. Am 2. August Exitus.

Sektionsprotokoll: Am 3. August wurde die Sektion von Herrn Privatdocent Dr. Schmauss gemacht. Die Diagnose lautete: Eiterige Peritonitis post laparotomiam. Entfernung der Ovarien. Myome des Uterus. Nebenbefunde: Embolischer Abscess in der linken Lunge, eiterige Pneumonie, hämorrhagische Pleuritis. Atrophie des Herzens, sekundäre Oophoritis und Endometritis. Parenchymatöse Nephritis.

Da nur der Genitalbefund hier von Interesse ist, so lassen wir nur diesen folgen: Uterus vergrössert. In der Portio ein Schleimpfropf. Im Innern findet sich eine breiig erweichte Gewebsmasse. Schleimhaut im oberen Teil an der Rückfläche in ähnlich erweichte Massen umgewandelt. Höhle erweitert. Wand derb. Cervix wenig scharf abgesetzt. An der linken vorderen Ecke des Körpers ein haselnussgrosses Myom. In der linken Tube etwas eiterige Flüssigkeit. Links vom Uterus zwischen den Blättern des Ligamentum latum ein apfelgrosser harter Tumor, der sich der Wand des Uterus entlang fast bis zur Cervix fortsetzt und einem verkalkten derben Tumor entspricht. Vom linken Ovarium nichts mehr nachzuweisen.

Rechterseits zwischen der hinteren Beckenwand und dem Uterus resp. dem erwähnten Myom eine Masse stark zerfallenen Gewebes. Das Ligamentum latum und Tuben sind in einem mit mehreren Nähten versehenen Stumpf abgetrennt. Vom Ovar kein Rest zu finden. Die im Uterus befindlichen Massen entsprechen zum Teil entfärbten Blutgerinnseln.

Digitized by Google

Mikroskopischer Befund: Es handelt sich um ein typisches Adenokarcinom, das sich zum Teil aus ziemlich vollkommenen Drüsenimitationen mit stark gequollenem portoplasmatischen meist mehrzeiligen Epithel aufbaut. Dasselbe ist an vielen Stellen noch einschichtig, meist aber mehrzeilig und mehrschichtig und bildet papilläre Wucherungen. An den meisten Stellen finden sich aber schon an den Wänden dieser Wucherungen solide Partien, die aus polymorphen kleinen Zellen sich zusammensetzen. Man kann in denselben ab und zu noch Spalträume als Reste der Drüsenöffnungen wahrnehmen. Von hier aus wuchern dann solide Stränge ins Zwischengewebe ein. An einzelnen Stellen sieht man eine Umwandlung der wandständigen Epithelien in mehrgeschichtete, wie Plattenepithelzellen aussehende Elemente, die zungenartig in die erweiterten Drüsenlumina hineinwuchern. Ausserdem sieht man hier und da Stellen, an denen ein selbständiges Einwuchern der metaplasierten Zellen in das Bindegewebsstroma und zwar in schmalen Zügen stattfindet.

Die Stücke von dem ovarialen Tumor unterscheiden sich in ihrer histologischen Zusammensetzung, trotzdem es sich in beiden Fällen um ein typisches Adenokarcinom handelt in ihren histologischen Einzelheiten. Zunächst sieht man die dicke Cystenwandung, die aus derbfaserigem fibrillärem Bindegewebe besteht. Die innerste Schicht wird von gewucherten Drüsen gebildet die erweitert sind und papilläre Wucherungen tragen. Ausserdem sieht man vollständig ausgefüllte Drüsenräume. Die Epithelien unterscheiden sich an den Stellen, wo sie noch keine metaplastischen Veränderungen erlitten haben, wesentlich von denen des uterinen Tumors. Sie sind kleiner, mehr protoplasmatisch, die Kerne sitzen genau in der Mitte der Zellen. In die Wandsubstanz dringen die neugebildeten Drüsen nicht ein. Mehrschichtige Partien, kombiniert mit ausgedehnten Metaplasien sind zahlreich vorhanden. Ausserdem solide Stränge, mit Resten von Luminis.

Der Fall zeichnet sich dadurch aus, dass an 3 verschiedenen Körperstellen, den beiden Ovarien und dem Uterus karcinomatöse Veränderungen vorhanden waren. Dass die Erkrankung im Uterus unabhängig von der das Ovarien sich entwickelt hat, erhellt sich aus der Verschiedenheit der histologischen Zusammensetzung, die schon oben in der Beschreibung ausführlicher erwähnt wurde. Im Übrigen bietet der Fall keine hervorstechenden histologischen Einzelheiten.

Fall IX.

Frau M., 58 Jahre alt, hat 3 normale Geburten durchgemacht, zuletzt im Jahre 1870. Keine wesentlichen Krankheiten. Menses zuerst mit 17 Jahren, immer regelmässig alle 4 Wochen. Seit dem 40. Lebensjahre Menopause. Seit ihrem 50. Lebensjahre leidet Patientin an unregelmässigen Blutungen, die zuerst in grösseren Pausen auftraten und jetzt seit 6 Wochen ununterbrochen bestehen, zugleich mit häufigerem Abgang von Stücken. Seit 4 Jahren zunehmende Hinfälligkeit, schneidende Schmerzen im Leibe, schlechter Geschmack im Munde.

Befund: Derber knolliger Tumor, der bis 2 fingerbreit unterhalb des Nabels reicht. Portio zerklüftet, für einen Finger durchgängig. In der Cervix ein höckeriges, brüchiges Gewebe. Der ganze Uterus ist mit diesen Massen aus-

Digitized by Google

gefüllt. Am 11. Juli 1894 Ausschabung der Uterushöhle, wobei eine Menge bis hühnereigrosse Partien entfernt wurden. Die entfernten Partien machten das Volumen eines Kindskopfes aus. Entlassung am 29. Juli, Uterus ins kleine Becken herabgetreten, verkleinert.

Mikroskopischer Befund: Die ausgeschabten Partikel bestehen der überwiegenden Menge nach aus nekrotischen Gewebsstücken und alten Blutgerinnseln. An den Stellen, an denen die Struktur noch deutlich erkennbar ist, finden sich in die Züge des ziemlich derben Bindegewebes eingebettet, Stränge ziemlich kleiner Zellen, deren ovale Kerne sehr chromatinreich sind und ein bis zwei Kernkörperchen leicht erkennen lassen. Das Bindegewebe ist ein feinfaseriges Granulationsgewebe, von mittlerem Kerngehalt. An einzelnen Stellen ist es deutlich hyalin entartet. Die Karcinomnester bestehen da, wo ihr Ernährungszustand ein guter ist, aus polymorphen, durch gegenseitigen Druck in ihrer Gestalt beeinflussten Zellen, deren helles Protoplasma von der durch Eosin sehr stark gefärbten Kittsubstanz deutlich absticht. Zwischen ihnen finden sich in wechselnder Zahl spindelige und sternförmige Zellen mit abgeplatteten, stark chromatinhaltigen Kernen eingelagert. Vielfach erkennt man im Innern der Zellstränge mehr oder weniger scharf abgegrenzte Hohlräume, die man wohl als Reste von Drüsenöffnungen ansprechen darf, um so mehr, als man derartige Räume an 2 Stellen von deutlichen Cylinderepithelien begrenzt findet. Auch die basalen, ans Bindegewebe angrenzenden Zellen haben vielfach ihre cylindrische Gestalt noch deutlich beibehalten. Durch regressive Metamorphose, Vakuolenbildung in den Zellen kommt an vielen Partien eine netzartige Struktur der Karcinomalveolen zu Stande, indem dann die Zwischensubstanz deutlicher hervortritt und im Verein mit den mehr oder weniger deutlich erhaltenen Kernen sarkomähnliche Bilder vorgetäuscht werden. Vergleiche Fig. 2.

Dieser Fall wurde zuerst klinisch und histologisch für ein Uterussarkom gehalten, da durch regressive Veränderungen sowohl im Stroma, als auch in den Alveolen die typische Struktur an den meisten Partien verwischt worden war. Die Verhältnisse lagen hier ganz analog, wie in den sarkomähnlichen Partien von Fall 7. Nach langem Suchen gelang es aber endlich den sicheren Nachweis zu führen, dass es sich doch um ein altes Uteruskarcinom handelte, da man an lebensfrischen Nestern deutlich an der Peripherie der Alveolen die Cylinderzellengestalt erkennen konnte und an einzelnen Partien noch Drüsenöffnungen nachweisbar waren.

Fall X.

Frau v. S.

Es wurden zweimal Exkochleationen vorgenommen.

Mikroskopischer Befund, 1. Ausschabung: Die ausgeschabten Bröckel bestehen aus einem straffen, aber immerhin ziemlich feinfaserigen Bindegewebe, dessen Zellreichtum ein sehr variabler ist. Die Gefässe, die dasselbe durchziehen, sind dünnwandig und sehr stark dilatiert. Dieses bindegewebige Stroma ist durchsetzt von einer Menge von schon makroskopisch leicht sichtbaren drüsenähnlichen, jedoch stark erweiterten Hohlräumen. Die Epithelauskleidung

Digitized by Google

dieser neugebildeten Drüsen zeigt die denkbar grösste Mannigfaltigkeit. An einzelnen Stellen, besonders in kleineren Drüsenräumen hat das Epithel noch ziemlich deutlich den Charakter von Cylinderzellen bewahrt. Das Epithel ist meist mehrzeilig an diesen Stellen, die Zellen sind hochcylindrisch, nach dem Drüsenlumen zu ragen sie mit einem gewölbten Buckel vor. Unmittelbar daneben finden sich dann Übergänge zu vollständig metaplasierten Zellen. Das Protoplasma der verhältnismässig unveränderten Zellen färbt sich mit Eosin tiefdunkelrot. In der Mehrzahl der Fälle ist das die Drüsenräume auskleidende Epithel mehrschichtig, es wandelt sich dann in ziemlich kleine polygonale Zellen mit dunkelgefärbten Kernen um, deren Protoplasma Eosin sehr reichlich aufnimmt. Es wuchert in Zungen und Zapfen, die meist eines bindegewebigen Grundstockes entbehren ins Innere des Drüsenraumes hinein. Durch gegenseitige Verschmelzung bildet sich ein vielmaschiges Geflecht dünner epithelialer Stränge. Die Karcinomzellen erleiden eine weitere Veränderung, indem sie gross und blass werden und eine gewisse Ähnlichkeit mit Plattenepithelien gewinnen. Derartige Partien finden sich häufig unvermittelt zwischen Zellen von weniger verändertem Charakter. Von hier aus sieht man deutlich an einzelnen Stellen diese grossen Elemente in soliden Zapfen ins Bindegewebe einwuchern. Eine weitere Art von Zellen wird ersichtlich durch Degeneration der polygonalen Zellen mit dem dunkeln Protoplasma gebildet, indem hier das Protoplasma bis auf ganz feine Fäden, die zum Kern hinführen, durch einen heterogenen Zellinhalt verdrängt erscheint. Ausserdem finden sich noch grosse bis aufs doppelte und dreifache der ursprünglichen Grösse aufgequollenen Elemente.

2. Ausschabung.

Bei diesen Stücken tritt das Epithel an Masse wesentlich gegenüber dem Bindegewebe in den Vordergrund. Bei genauerer Betrachtung sieht man, dass die Lumina der drüsenähnlichen Neubildungsschläuche durch die massigen Epithelwucherungen wie ausgefüllt erscheinen. Die Epithelien sind sehr intensiv färbbar. Regressive Metamorphosen sind nur in ganz geringem Masse nachweisbar. Der Charakter der Zellen selbst ist insofern ein anderer, wie bei der ersten Ausschabung, als sie viel grösser und besser ausgebildet erscheinen. Die noch zahlreich vorhandenen adenomatösen Partien nähern sich hier weit mehr dem Typus, den man bei den Adenokarcinomen des Uteruskörpers regelmässig zu beobachten pflegt. Auch findet man mehr Partien, in denen das Epithel noch cylindrische oder kubische Gestalt bewahrt hat. Die Drüsen selbst sind im Vergleich zum ersten Präparat ziemlich eng und auch die Wucherungen des Epithels ins Drüseninnere sind von kleineren Dimensionen. In den Partien, die fast schon völlig solid erscheinen sieht man noch spaltförmige Drüsenöffnungen als Reste der durch die massenhaften Epithelproliferationen eingeengten drüsigen Räume. Daneben finden sich auch vollständig solide Wucherungen, die aus kleinen vielgestaltigen, mit Eosin ziemlich intensiv färbbaren Zellen bestehen.

Interessant sind hier die hochgradigen Veränderungen, die besonders die erste Ausschabung an den neugebildeten Drüsen und deren Epithelien erkennen lässt. Durch die Weite der drüsigen Räume, die relative Massenhaftigkeit des dazwischenliegenden Binde-

Digitized by Google

gewebes, durch die kolossale Proliferation der Wandepithelien und deren wechselnde, von dem Typus der Cylinderzellen stark abweichende Formen erhält das ganze Bild eine vom typischen Adenokarcinom des Körpers weit abweichende Struktur. Abgesehen von diesen, z. T. auch durch das Auftreten degenerativer Prozesse bedingten Eigentümlichkeiten ist noch besonders das Vorhandensein blasser, plattenepithelähnlicher Zellen zu beachten, die auch bereits selbständig ins Stroma in soliden Zapfen einzuwuchern beginnen. Das überwiegende Vorhandensein solider Karcinommassen bei der zweiten Ausschabung entspricht im allgemeinen den bei alten Cylinderzellenkrebsen gemachten Erfahrungen. Auffallend ist, dass die drüsigen Stellen sich weit mehr dem Typus nähern als bei der ersten Ausschabung.

Fall XI.

Frau L., 55 Jahre alt, will stets gesund gewesen sein. Keine Geburt, kein Abort. Erste Menses mit 13 Jahren, regelmässig alle 4 Wochen, 3 bis 4 Tage dauernd, seit 3 Jahren Menopause. Seit $^3/_4$ Jahren profuse Blutungen in grösseren und kleineren Zwischenräumen; in der Zwischenzeit stark wässeriger oder gelblicher Ausfluss. Patientin ist ausserordentlich anämisch.

Befund: Portio virginell, Muttermund für die Fingerspitze passierbar. Uteruskörper auf dem vorderen Scheidengewölbe, vergrössert. In der Uteruswand bis nussgrosse Myome zu fühlen. Bei der Ausschabung am 30. September 1898 wurden mässige Massen entfernt.

Die Untersuchung derselben ergab neben ziemlich wenig veränderter Uterusschleimhaut das Vorhandensein von unregelmässig durcheinander geflochtenen Drüsenschläuchen, deren Epithelien nur durch dünne bindegewebige Septa voneinander getrennt sind. Dieselben sind wohlausgebildete, hochcylindrische, hie und da einschichtig meist aber mehrschichtig angeordnete Cylinderzellen. An einer Stelle sieht man sogar mehrschichtige Partien, in denen die Zellen ihre typische Gestalt aufgegeben haben und als polygonale blasse Elemente den ursprünglichen Drüsenraum fast vollständig füllen und nur eine kleine Spalte freilassen. Ähnliche Wucherungen findet man auch, allerdings in geringer Zahl, frei im Zwischengewebe liegen. Ausserdem kann man im Zusammenhang mit solchen soliden Wucherungen grosse und vielgestaltige Zellen erkennen, die von derartigen Zellnestern aus auch einzeln in das stark infiltrierte Zwischengewebe einwuchern. Da der Uterus stark fixiert war, so war eine Radikaloperation ausgeschlossen. Die Blutungen standen. Patientin erholte sich sichtlich und kam später erst, als die Blutungen wieder auftraten, nach einem Monat zur abermaligen Ausschabung in die Klinik. Es wurden nun weit reichlichere Massen entfernt als das erste Mal, die in ihrer Struktur den adenomatösen Bröckeln der ersten Exkochleation glichen, nur dass inmitten der rein drüsigen Partien schon solide Stränge auftraten, zwischen denen sich nur ab und zu ein Drüsenraum vorfand. Das Bindegewebe tritt gegenüber dem kolossal gewucherten Epithel in den Hintergrund.

Digitized by Google

Der hervorstechendste Befund an diesem Falle ist das Vorhandensein von grossen blassen plattenepithelähnlichen Zellen, die neben den typischen adenokarcinomatösen Massen als solide Stränge auftreten. Im übrigen sind keine Abweichungen vom Typus vorhanden.

Fall XII.

Frau S. 2 haselnussgrosse Knoten gelbrötlicher Farbe zu beiden Seiten der Harnröhrenmündung. Uterus in Nabelhöhe, Inguinaldrüsen sehr geschwollen und hart.

Mikroskopischer Befund: Der eine Knoten besteht aus einer grossen Menge von stark in die Länge gezogenen, erweiterten und unregelmässig gestalteten Drüsenräumen, die so dicht aneinanderliegen, dass zwischen den Epithelien zweier benachbarter Drüsen nur noch eine Schicht von platten Bindegewebszellen liegt. Ausserdem verlaufen im Bindegewebe zahlreiche an manchen Stellen erweiterte Kapillaren. Im Innern der Drüsen befinden sich neben einer geringen Quantität von Sekret eine ziemlich grosse Menge von roten Blutkörperchen. Das Epithel ist fast überall einschichtig; es besteht aus grossen, stark aufgequollenen kubischen, bis cylindrischen Zellen mit ziemlich grossen, chromatinreichen, ovalen Kernen. Gegen das Lumen der Drüse springt das Protoplasma der Zellen in unregelmässigen Konturen vor, und es hat vielfach den Anschein, als ob in diesem Teil der Zellen lebhafte Sekretionsvorgänge sich abspielten. Mitosen sind nicht besonders häufig zu sehen, die Teilungsachse der Zellen ist die bei Drüsenepithelien gewöhnliche, d. h. sie steht parallel zur Drüsenwand. Das Epithel bildet papilläre Wucherungen ins Drüsenlumen, an einzelnen Stellen ist es mehrzeilig und mehrschichtig, an einzelnen treten etwa auf das Doppelte vergrösserte Zellen auf. An einer Randpartie nimmt das Neoplasma einen mehr soliden Charakter an. Es sind zwar noch Andeutungen von Drüsenspalten da, doch sind Bindegewebe und Epithel so wirr durcheinandergewuchert, dass eine Abgrenzung beider Bestandteile fast unmöglich wird. Direkt unter der vaginalen Oberfläche des Knotens findet sich nekrotisches, stark von Leukocyten infiltriertes Gewebe. Ein darunter liegender Teil der Geschwulst zeigt starke ektatische Kapillaren, sowie massige Hämorrhagien im Drüsengewebe.

Vollständig anders zusammengesetzt erscheint der zweite Knoten. Auch hier ist an der Oberfläche gegen die Vagina zu ein ausgedehnter nekrotischer Schorf vorhanden, unter dem eine Strecke weit noch aufgequollenes Plattenepithel vorhanden ist. Die Geschwulst selbst besteht aus einem sarkomähnlichen Gewebe. In einem Netzwerk, das aus dicht angeordneten retikulären Bindegewebszellen mit ausserordentlich zahlreichen Kapillaren besteht, sind sehr grosse bis 57 μ im Längsdurchmesser und ca. 30 μ im Breitendurchmesser messende Zellen, mit einem mit Eosin leicht färbbaren, deutliche Schaumstruktur zeigenden Protoplasma, von sehr unregelmässigem Kontur eingebettet. Die Kerne sind gross, oval, manchmal etwas zackig und gelappt. Das Chromatinnetz ist deutlich ausgeprägt, man findet entweder mehrere kleine oder ein grosses Kernkörperchen. Ab und zu sieht man auch mehrkernige Zellen. Mitosen sind nicht aufzufinden.

Digitized by Google

Die beiden untersuchten Knoten sind mit einiger Sicherheit als Metastaten eines primären Uteruskarcinoms aufzufassen. Leider steht uns kein Präparat aus dem Uterus zur Verfügung, da eine Exkochleation wegen der weit fortgeschrittenen Kachexie nicht gemacht wurde. Der eine Knoten dient abermals als Beweis, wie sehr alte Karcinome sich den Sarkomen in ihrer Struktur nähern können, während der andere Knoten seine drüsige Herkunft nicht verleugnen kann. Eine weitere Besonderheit besteht in der ausserordentlichen Grösse z. T. auch Polymorphie der Geschwulstelemente, die die normale ums doppelte und dreifache der durchschnittlichen übertrifft.

Fall XIII.

Frau M. 50 Jahre alt. 2 normale Geburten. Machte Lungenentzündung und Gesichtsrose durch. Erste Menses mit 14 Jahren, alle 4 Wochen, 3 Tage dauernd, ohne Besonderheiten. Menopause seit 3 Jahren. Seit $^1/_2$ Jahre Schmerzen im Unterleib, unregelmässige Blutungen.

In der Vagina, auf der rechten Seite bis 2 mm an die Urethra heranreichend eine trichterförmige Öffnung, die in eine mit Granulationen besetzte Höhle führt. Muttermund in der Spinallinie geschlossen, nicht verdickt. Uteruskörper auf dem vorderen Vaginalgewölbe. Lymphdrüsen besonders links stark geschwellt. Excision des Tumors am 3. Juli 1895, mit dem Paquelin und der geschwellten Lymphdrüsen mit dem Skalpell.

Entlassung nach 8 Tagen.

Mikroskopischer Befund: Der vaginale Tumor setzt sich zusammen aus einer grossen Menge von erweiterten Drüsenschläuchen, die die typische Struktur des Adenokarcinoms tragen. Das Epithel ist meist einschichtig, vielfach aber auch mehrzeilig und an einzelnen Stellen mehrschichtig. Ausserdem sind zungenförmige Wucherungen, sowie Metaplasien in blasse plattenepithelähnliche Zellen vorhanden. An der Oberfläche münden die erwähnten Drüsen frei, indem sie das dort ursprünglich vorhandene Plattenepithel wenigstens zum Teil usuriert haben; wo dasselbe fehlt, ist eine Geschwürsfläche.

Die Lymphdrüsenmetastase zeigt nur am Rande noch eine schmale Zone lymphoiden Gewebes. Das Bindegewebe ist hier viel reichlicher, als bei dem vaginalen Tumor.

Die Drüsenimitationen sind hier alle von mehrschichtigem Epithel ausgekleidet. Von diesem aus wuchern dann schmale solide Stränge ins Zwischengewebe hinein.

Wie der vorige Fall so stellt auch der soeben beschriebene eine Metastase eines höher gelegenen Karcinoms am Introitus dar. Leider fehlen über den Uterus genauere Ermittlungen, da zur Zeit die Exstirpation der Metastase der Knoten im Introitus für ein primäres Vulvakarcinom gehalten wurde. Die Stuktur sowohl des Knotens in der Lymphdrüse als auch der Ulcerationen an der Urethra

Digitized by Google

gleicht in so typischer Weise einem Korpuskarcinom, dass man nicht gut an seiner Abstammung von einem solchen zweifeln kann. Eigentümlich ist der Strukturunterschied zwischen den beiden Lokalisationen, der wohl darin begründet ist, dass an der einen Stelle das Karcinom eine freie Oberfläche besass, während an der anderen Stelle die neoplastische Wucherung in einer unter der Haut gelegenen Drüse sich festgesetzt hatte. In letzterem Falle waren entschieden die Wachstumshindernisse grösser, als in ersterem.

Wenden wir uns nun zum Vergleiche unserer Fälle, mit den in der Litteratur beschriebenen, so fällt in erster Linie auf, dass ausführlichere Beschreibungen nur über die Fälle existieren, die sich durch irgend eine Besonderheit auszuzeichnen schienen. So kommt es, dass wir hier nur wenige Arbeiten in extenso citieren können, da bei der überwiegenden Mehrzahl der anderen die histologische Beschreibung etwas kurz ausfiel und deshalb für unsere Zwecke nicht in Betracht kommt. Ausserdem verwerten Winter[1]) und Gebhard[2]) in ihren neuesten vorzüglichen Publikationen die Litteratur in so eingehender Weise, dass es überflüssig erscheint, näher darauf einzugehen.

Gebhard[3]) teilt die Körperkrebse ein in Drüsenkarcinome und in Oberflächenkarcinome. Bei den Drüsenkarcinomen unterscheidet er

1. maligne Adenome
2. Adenokarcinome
3. Carcinoma glandulare.

Als malignes Adenom definiert er eine rein aus Drüsenwucherungen hervorgehende maligne Neubildung, bei der überall die Einschichtigkeit des Epithels erhalten bleiben soll. Dasselbe ist also nach seiner Auffassung eine besondere Karcinomform, die sich dadurch auszeichnet, dass in ihr Drüsenschläuche mit einschichtigem Epithel nach Art eines Karcinoms wuchern und so die ganze Umgebung schliesslich infiltrieren. Gegen die Endometritis glandularis könne man durch eine Definition die drüsige Neubildung nicht abgrenzen. Die Fähigkeit, dies in jedem einzelnen Falle mit Sicherheit bewerkstelligen zu können, lasse sich nur durch Übung erwerben und hänge also gewissermassen von dem Gefühl des Beobachters ab.

[1]) Veit. Handbuch. Bd. 3. 1.
[2]) Patholog. Anatomie d. weiblichen Sexualorgane.
[3]) Patholog. Anatomie d. weiblichen Sexualorgane.

Digitized by Google

Gebhard sagt aber selbst: „verwandelt sich eine Endometritis glandularis hyperplastica in ein malignes Adenom, so findet Drüsenvermehrung excessiver Weise statt".

Eine excessive Drüsenvermehrung kann sich aber dem Auge des Beobachters nicht entziehen. Endometritis glandularis lässt sich an verschiedenen Kriterien von einer Neubildung durch den Typus der Wucherungen der Drüsen nach der allgemeinen Erfahrung wohl unterscheiden. Bei einer Endometritis lässt sich an einigermassen gut orientierten Schnitten jede einzelne Drüse in ihren Verzweigungen leicht nachweisen. Selbst im gutartigen polypösen Adenom des Uteruskörpers bis zu Nussgrösse findet man die Drüsen gegenüber der glandulären Endometritis in keiner Weise wesentlich verändert. Ebenso wie bei der glandulären Endometritis lassen sich die Drüsen in ihrem Verlauf auf lange Strecken verfolgen, höchstens anastomosieren sie hie und da durch seitliche Ausläufer miteinander, ohne dass jedoch der Gedanke an eine atypische Wucherung aufsteigt. Im Gegensatz dazu zeichnen sich die malignen Drüsenwucherungen durch die auffallende Irregularität in der Anordnung der neugebildeten Drüsen aus. Hier erfolgt die Verzweigung der Drüsen nicht nach einem bestimmten Prinzip, sondern aus jeder Stelle des Drüsenraumes kann eine neue seitliche Ausbuchtung hervorsprossen. Diese Kriterien allein würden selbst bei ausschliesslicher Einschichtigkeit der Drüsenschläuche die Diagnosenstellung mit Sicherheit ermöglichen.

Besonderes Interesse verdient hier eine ausschliesslich im Klimakterium auftretende Veränderung der Schleimhaut, bei der sämtliche Bestandteile gequollen und an Zahl vermehrt erscheinen und welche dicke Wucherungen an der Uterusinnenfläche bewirkt, die unter Umständen makroskopisch malignen Prozessen entfernt ähneln. Man findet bei dieser Schleimhauterkrankung die Drüsen stark erweitert und geschlängelt, so dass man an vielen Stellen direkt den Eindruck eines Adenoms erhält. An ausgeschabten Stücken, die schlecht orientiert sind, kann diese Ähnlichkeit, allerdings nur bei flüchtiger Untersuchung eine sehr frappante sein und es ist nicht ausgeschlossen, dass schon mancher Uterus exstirpiert wurde, dessen Innenfläche nur diese harmlose Schleimhautveränderung aufwies.

Eine Verwechslung gutartiger Prozesse mit den drüsig karcinomatösen ist wohl deswegen schon nicht leicht möglich, weil entgegen den Anschauungen Gebhards an den Epithelien schon

Digitized by Google

frühzeitig Veränderungen auftreten, die die karcinomatöse Natur der Neubildung durch ihre Eigenart mit Sicherheit erkennen lassen. Aus der starken Wucherung der Drüsenzellen resultieren schliesslich mit Notwendigkeit auch mehrschichtige Wandpartien. Die Epithelzellen gehen innerhalb der bösartigen Wucherungen selbst gewisse Veränderungen ein, die mehr oder weniger weit von dem normalen Typus sich entfernen, aber schliesslich dem aufmerksamen Beobachter nicht entgehen können, wofern er nur auf dieselben achtet. Es handelt sich weniger um Formveränderungen als um Abweichungen in Grösse und Sekretionsart. Unverkennbar sind natürlich die nicht selten schon sehr früh einsetzenden metaplastischen Veränderungen, deren Nachweis die Dignität des untersuchten Falles sofort ins klarste Licht setzt. Gebhard sagt selbst: „das maligne Adenom bleibt nicht lange bestehen. In manchen Fällen schon bei beginnender maligner Neubildung, in anderen Fällen später beginnt das Epithel mehrschichtig zu werden. In dem Augenblicke, in dem die ersten Mehrschichtungen sich zeigen, hört die Neubildung auf, ein malignes Adenom zu sein und beginnt das Adenokarcinom". Diese Erwägung hat aber Gebhard[1]) in seiner Arbeit über die malignen Adenome der Cervix nicht abgehalten, selbst einen Fall von malignem Adenom zu veröffentlichen, bei dem er selbst Mehrschichtigkeit der Epithelien beschreibt. Er scheint sich also selbst darüber klar zu sein, dass das Adenoma malignum und das Adenokarcinom prinzipiell sich nicht voneinander trennen lassen. Gelingt es in den als Adenoma malignum veröffentlichten Fällen, was wir für möglich halten, an irgend einer Stelle nur mehrschichtiges Epithel zu finden, so ist damit der Begriff des Adenoma malignum durchbrochen, worauf wir noch ausführlich bei der Besprechung der Drüsenkarcinome der Cervix zurückkommen werden.

Das Carcinoma glandulare simplex unterscheidet sich nach Gebhard dadurch von dem Adenoma malignum, dass der Karcinombildung keine erhebliche Drüsenneubildung vorausgegangen ist, sondern dass das Karcinom direkt aus den präexistierenden Drüsen hervorging. Eine Beobachtung, die in diesem Sinne zu verwerten wäre, steht uns leider nicht zur Verfügung, weshalb wir auf diese Variation nicht näher einzugehen vermögen.

Die zweite Hauptkategorie, die Gebhard[2]) beim Korpuskarcinom

[1]) Zeitschrift, Bd. 33, Heft 3.
[2]) Zeitschrift, Bd. 24.

Digitized by Google

unterscheidet, hat nach ihm ihren Ausgangspunkt von einem Plattenepithel, das im Körper auf zweierlei Art entstanden sein kann, entweder war primär schon Plattenepithel vorhanden, oder habe sich durch einen chronisch entzündlichen Prozess ein solches aus normalem Cylinderepithel gebildet. Eine weitere Möglichkeit sei die, dass sich durch Metaplasie eines Cylinderzellenkarcinoms ein Plattenepithelkrebs herausbilde, wie die Fälle beweisen, in denen sich neben einem Drüsenkrebs ein Plattenepithelkrebs vorgefunden habe. Hierzu ist zu bemerken, dass auffallender Weise bei der Mehrzahl der Plattenepithelkrebse des Uteruskörpers Eiter in der Uterushöhle sich vorfand. Nun findet sich häufig, wie von verschiedenen Seiten schon beobachtet wurde, bei Pyometra ein Überzug von dünnerem Plattenepithel auf der Uterusschleimhaut. Dass von diesem Plattenepithel aus sich ein primäres Plattenepithelkarcinom der Uterushöhle entwickeln kann, ist nicht von der Hand zu weisen.

Die wichtige Rolle, welche bei der Entstehung eines sekundären Plattenepithelkrebses im Uteruscavum die metaplastischen Prozesse spielen, die an den Karcinomzellen vor sich gehen, können wir aus unseren eigenen Erfahrungen vollauf bestätigen. Auf Grund unseres eigenen Materiales können wir sogar behaupten, dass sich in fast allen Fällen solide Wucherungen hochgradig metaplasierter Zellen fanden, die in einem Falle (No. 4) schon einen circumskripten Knoten, bestehend aus grossen Plattenepithelzellen, neben dem drüsigen Knoten gebildet hat.

Man sieht hieraus, dass die Fälle, die in der Litteratur als Kombination von Plattenepithel und Drüsenkrebs figurieren, an und für sich keine besondere Stellung beanspruchen können, da ja aus unseren Befunden zur Genüge hervorgeht, dass in einer grossen Anzahl von Körperkarcinomen metaplastisch Plattenepithelien auftreten, denen auch eine selbständige Wucherungsfähigkeit in verschiedenem Grade zukommt. Nur von der Intensität der Wucherung hängt es ab, ob in dem einen Falle ein ausgedehnter solider Knoten entsteht, oder in einem andern die Bildung des Plattenepithelnestes auf kleinere Bezirke beschränkt bleibt. Gehen schliesslich die Drüsenimitationen zu Grunde, so bleibt nur noch das Plattenepithelkarcinom bestehen, und wenn man dieses Endstadium des Prozesses zu Gesicht bekommt, so lässt sich nicht mehr entscheiden, ob man es primär oder sekundär mit einem Plattenepithelkrebs des Uteruskörpers zu thun hat. Sicher gehören in diese Kategorie die Fälle von gleich-

Digitized by Google

zeitigem Auftreten von Plattenepithelkrebs und Drüsenkrebs im Corpus uteri nebeneinander.

Hofmeier[1]) beschreibt einen hierher gehörigen Fall, in dem er neben einem typischen Adenokarcinom Plattenepithelkrebs unterhalb desselben gefunden haben will. Er giebt selbst an, dass in den tiefen Schichten der Muskulatur die Neubildung noch Drüsencharakter erkennen liess. Es handelt sich hier um ein an 2 getrennten Stellen auftretendes Drüsenkarcinom, von denen das eine solide central verhornte Nester produziert hat, während in der Tiefe noch die ursprüngliche Stuktur erhalten blieb. Wie schon erwähnt, haben wir ähnliche Bilder auch beobachtet, ohne jedoch deshalb einen selbständigen Plattenepithelkrebs anzunehmen, wie dies Hofmeier (S. 173) thut. Bei einem zweiten Falle Hofmeiers (S. 182) fand sich an der Grenze zwischen Körper und Cervix ein Plattenepithelkarcinom. Wegen dieser Lokalisation ist der Nachweis, dass das Neoplasma sicher in der Körperhöhle entstand, wohl kaum einwandsfrei zu führen. Der Fall ist deswegen kaum als beweiskräftig zu verwerten. Der letzte Fall Hofmeiers S. 183 zeigt wieder ein Cylinderepithelkarcinom, das im selben Knoten mit Plattenepithel kombiniert ist. Dieser Fall kann ebensowenig wie der zuerst besprochene Hofmeiers zu den eigentlichen Plattenepithelkarcinomen gerechnet werden, denn es handelt sich auch hier um metaplastische Vorgänge.

Für die direkte Entstehung eines Plattenepithelkarcinomes aus dem in Plattenepithel umgewandelten Oberflächenepithel ist der von v. Rosthorn[2]) beschriebene Fall ein gutes Beispiel. Hier bestanden bei einer 41jährigen Frau starke Blutungen. Die ausgeschabten Partikel zeigten neben interstitieller Endometritis an der Oberfläche der Schleimhaut gewuchertes Plattenepithel, von dem aus epitheliale Zapfen in die Tiefe gehen. Nach der Exstirpation des Uterus fand sich nichts specifisch Karcinomatöses in der Uterushöhle, trotzdem glaubt v. Rosthorn mit Recht, dass das verhornte Epithel des Uteruscavum einen malignen Charakter angenommen habe.

Flaischlen[3]) publiziert einen Fall von tief in die Muskulatur eingewucherten, an der vorderen Wand sitzenden Plattenepithelkarcinom. An der hinteren Wand, die makroskopisch intakt erschien, war teils epithelfreies Granulationsgewebe, teils dünnes Platten-

[1]) Zeitschrift, Bd. 32.
[2]) Festschrift z. 50. Jubiläum der Berliner gynaekolog. Gesellschaft.
[3]) Zeitschrift, Bd. 32.

Digitized by Google

epithel zu finden; von letzterem aus erstreckten sich kleine Einsenkungen von Plattenepithel in die Tiefe. Die Analogie dieser Befunde mit den v. Rosthornschen scheint eine vollständige zu sein.

Bemerkenswert ist ferner, dass auch der Cervicalkanal von Plattenepithel überzogen war. Dem Schlusse Flaischlens, dass das Neoplasma von dem Plattenepithel der Uterushöhle abstamme, ist unbedingt zuzustimmen. Besondere Erwähnung verdient noch der Umstand, dass aus dem Uterus vor der Ausschabung eine grosse Menge „scheusslich stinkenden Eiters" entleert wurde. Es bestand also Pyometra. Fleischlen fiel es bereits auf, dass in 3 von den 4 bisher beobachteten Fällen von primärem Hornkrebs des Uteruskörpers Pyometra bestand. Die Annahme, dass primär Pyometra vorhanden gewesen sei, die das Entstehen von Plattenepithel an der Uterusinnenfläche bewirkt habe, ist nicht von der Hand zu weisen. Aus diesem Plattenepithel hat sich dann aus unbekannten Ursachen ein Karcinom entwickelt.

Der Fall Gebhard[1]) gehört sicher in diese Kategorie.

Auch diejenigen Fälle, bei denen Verhornungen oder Hornkrebse beschrieben wurden, ohne dass das Vorhandensein von Eiter in der Uterushöhle besonders erwähnt oder konstatiert wurde, lassen sich entweder durch den unbeobachteten Abfluss des Eiters oder dadurch erklären, dass dieser Befund als unwesentlich nicht notiert wurde. In Betracht kommt noch das hohe Alter der Patientinnen, das in den 4 von Flaischlen citierten Fällen zwischen 54 und 56 Jahren schwankte. Es ist bekannt, dass im senilen Uterus nicht selten Eiteransammlungen sich vorfinden, die dann ihrerseits als Reiz auf die Uterusinnenfläche wirken und dadurch Verhornungen bewirken können.

Pierings[2]) Fall hat sehr viel Gemeinsames mit dem von Flaischlen. Hier bestanden 2 Knoten im Körper und eine kleine Metastase in der Cervix, die alle den typischen Bau des Plattenepithelkarcinoms zeigten. Die nicht karcinomatös veränderten Partien der Uteruswand waren von einer mehrfachen Lage platter, blasser Zellen überzogen, zwischen denen sich noch einzelne kubische Epithelien fanden. Auch in der Cervix fand sich Plattenepithelüberzug, der die Tendenz zum Einwuchern in die Tiefe hatte. Leider ist nicht erwähnt, ob Pyometra vorhanden war.

[1]) Zeitschrift, Bd. 24.
[2]) Arch. f. Heilkunde, Bd. 8.

Digitized by Google

Emanuels[1]) Beobachtung ist weit weniger einwandsfrei. In seinem Falle war die ganze Uterushöhle einschliesslich des Cervikalkanals karcinomatös erkrankt. Der Cervicalkanal war in einen tiefen karcinomatösen Krater verwandelt, in dem die Destruktion viel weiter fortgeschritten war, wie im Korpus. Die mikroskopische Struktur ist die eines Plattenepithelkarcinoms. Verfasser hält es für wahrscheinlich, dass der primäre Sitz der Neubildung im Uteruskörper gewesen sei. Bei der diffusen Ausbreitung der Neubildung lässt es sich auch durch die scharfsinnigsten Begründungen nicht mehr feststellen, wo der primäre Sitz der Erkrankung war. Uns erscheint es wahrscheinlicher, dass die Cervix der Ausgangspunkt war, da hier die Plattenepithelkrebse viel häufiger sind, als im Körper und auch makroskopisch in der Cervix die Erkrankung weiter fortgeschritten war. Mit dem Falle Piering lässt sich der vorliegende schon deshalb nicht vergleichen, weil es sich dort um ein kleines metastatisches Knötchen in der Cervix handelte, während hier eine ausgedehnte Destruktion desselben vorlag.

Ein interessantes Beispiel für eine allerdings seltene Möglichkeit der Entstehung eines sekundären Korpuskarcinoms ist der von Pfannenstiel[2]) beschriebene Fall. Verf. fand bei einem Plattenepithelkarcinom der Cervix, das über den inneren Muttermund emporgewuchert und mit Pyometra verbunden war, in einer Tubenecke einen kleinen Knoten von gleicher histologischer Zusammensetzung, die er als eine Impfmetastase auffasst.

Winter[3]) teilt die Korpuskarcinome histologisch ein in Deckepithelkrebse und Drüsenepithelkrebse. Unter ersteren versteht er die vom metaplasierten Oberflächenepithel ausgegangenen Hornkrebse, während er unter die zweite Kategorie die Adenokarcinome gerechnet wissen will. Über die sogenannten malignen Adenome äussert er sich folgendermassen: „Überwiegend häufig findet sich der Drüsenkrebs in der Form, welche wir oben als Carcinoma adenomatosum geschildert haben. Die Drüsenschläuche durchwachsen die Muskulatur und bleiben als solche lange erhalten, während in den älteren Schichten durch Ausfüllung der Alveolen die Umwandlung in reinen Krebs beginnt; dieselbe pflegt niemals auszubleiben, wenn der Prozess nicht vorher durch Exstirpation des Uterus unterbrochen wird".

[1]) Zeitschrift, Bd. 32.
[2]) Centralblatt 1893, Nr. 18.
[3]) Veit, Handbuch. 3. 1.

Digitized by Google

Amann[1]) spricht sich im selben Sinne aus, indem er den Ausgangspunkt von dem Drüsen- oder Deckepithel zu Grunde legt. Über das maligne Adenom spricht er sich S. 100 folgendermassen aus: „Am Uterus kann eine atypische, haufenartige Wucherung ganz fehlen und nur flächenhafte Cylinderepithelproliferation bestehen und trotzdem eine klinisch bösartige Neubildung vorhanden sein". Die Figur 56, die Verf. als Beleg für seine Ansicht beifügt, entstammt aber sicher einem typischen Adenokarcinom, denn man sieht einen erweiterten Drüsenraum durch guirlandenartige Wucherungen des Epithels ausgehüllt, ausserdem ist das Epithel an einzelnen Stellen schon mehrschichtig.

Die Fälle, die der vorliegenden Arbeit zu Grunde liegen, sind alle nicht als reine maligne Adenome aufzufassen, sondern sie stellen weit fortgeschrittene Adenokarcinome dar. Als wichtig ist hervorzuheben, dass in fast allen Fällen metaplasierte Zellen, die typischen Plattenepithelzellen sehr ähneln, aufgetreten sind sowohl im Innern von Drüsen als auch in selbständigen Wucherungen. Ausserdem erscheinen verschiedene Abweichungen vom typischen Verhalten der Körperkarcinome bemerkenswert, cf. vor allem Fall 10 und 12, die sich besonders durch das Aussehen der Cylinderzellen von der gewöhnlichen Form stark unterscheiden. Zum Schluss sind noch die Fälle bemerkenswert, in denen ausgesprochen sorkomähnliche Partien vorhanden sind, cf. Fälle No. 7, 9, 12. Vielleicht fallen in diese Kategorie manche Fälle, die in der Litteratur als Kombination von Drüsenkarcinom und Sarkom beschrieben wurden.

B. Drüsenkarcinome der Cervix.

Wie beim Körperkarcinom unterscheiden die Autoren auch bei dem der Cervix eine drüsige Neubildung, die aus vielverzweigten, mit einschichtigem Cylinderepithel überzogenen Drüsenschläuchen besteht, welche ganz nach Art eines Karcinoms ins Cervixgewebe einwuchert und auch imstande ist, Metastasen zu bilden. Je nach der Art ihres Wachstums hat man invertierende und evertierende Formen unterschieden.

Die Abgrenzung gegen gutartige Wucherungen, wie glanduläre Endometritis und Adenom unterliegt denselben Gesichtspunkten, wie sie oben beim Körperkrebs näher erörtert wurden. Ebenso ver-

[1]) Lehrbuch der gynaekologisch-mikroskopisch. Diagnostik.

Digitized by Google

hält es sich mit der Trennung von dem Adenokarcinom, die nur auf den einen Gesichtspunkt der Einschichtigkeit des Epithels fundiert ist.

Wir haben den Versuch gemacht, eine Reihe von Fällen, die gewissermassen eine Stufenleiter von fast vollkommen reiner Drüsenerkrankung bis zu den beinahe soliden Formen darstellen, genau histologisch zu schildern. Dabei sind wir absichtlich ausführlicher auf die älteren Formen eingegangen, weil nur durch Berücksichtigung dieser Stadien der Zusammenhang mit den soliden Karcinomen geschaffen wird.

Fall I.

Dieses Präparat wurde von Herrn Dr. Theilhaber zur Untersuchung in die Klinik eingeschickt.

37 jährige, II para. Letzte Geburt vor 13 Jahren. Seit 1 Jahre unregelmässige Uterusblutungen. Die Periode war bis zu dieser Zeit regelmässig alle 3 Wochen, dauerte 8 Tage. Starker weisser Ausfluss. Bei der Periode Schmerzen. Der Uterus war verdickt und vergrössert. Aus der Cervix fliesst auffallend viel helles seröses Sekret, ohne Geruch. Starke Blutung nach kurzer, vorsichtiger Untersuchung, die sich nach jeder späteren Untersuchung wiederholte. In Narkose wurde ausgeschabt, bei der Ausschabung wurden neben einer Menge kleinerer Bröckel auch 2 grössere, derbere Stücke entfernt. Die mikroskopische Untersuchung ergab keine maligne Degeneration der Körperhöhle, nur die beiden grösseren Bröckel ergaben die Struktur eines Adenokarcinoms. Da an ein Drüsenkarcinom der Cervix nicht gedacht wurde, blieb der mikroskopische Befund vorläufig unerklärlich. Eine zweite Ausschabung auch der Cervix förderte wiederum normale Schleimhaut des Körpers und aus der Cervix ein typisches Drüsenkarcinom zu Tage. Es wurde nun die Totalexstirpation des Uterus vorgenommen.

Makroskopischer Befund: Der Uterus ist 8 cm lang, seine Fundusbreite beträgt 5 cm, die Länge der Cervix 3 cm, die des Körpers 5 cm. Die Wanddicke ist im Körper 2,3 cm, in der Cervix 2 cm. Die Uterushöhle ist von einer etwas unebenen aber sonst im allgemeinen nichts auffälliges bietenden Schleimhaut ausgekleidet. Im Cervikalkanal findet sich im oberen Drittel der hinteren Wand eine ins Lumen der Cervix etwas pominierende, höckerige Wucherung, die auf dem Durchschnitt etwa zwei Drittel der Cervixwand einnimmt und ein stark zerklüftetes Aussehen hat. Sie beginnt ca. 1,5 cm oberhalb des äusseren Muttermundes und erstreckt sich etwa 0,8 cm nach oben zu.

Ein ähnliches Infiltrat der vorderen Cervixwand findet sich in einer Ausdehnung von 1,6 cm und ragt ebenso tief in die Cervixwand hinein. Dasselbe endet direkt am inneren Muttermund.

Mikroskopischer Befund: Vergleiche Figur 3.

Bei Lupenvergrösserung sieht man an einem Schnitt durch den ganzen Cervikalkanal zunächst, dass das untere Drittel des Cervikalkanals mit Plattenepithel überzogen ist. Sodann sieht man, dass die Verzweigung der Cervixdrüsen eine stärkere ist, als sie der Norm entspricht. Besonders deutlich tritt das an der untersten Drüse hervor, die als ein längsovales Nest erscheint, das aus

Digitized by Google

einer Masse von kleineren Drüsenschläuchen zusammengesetzt ist. An den übrigen Drüsen ist besonders bemerkenswert die Zerklüftung und hahnenkammähnliche Beschaffenheit der Wand, sowie die kleinzellige Infiltration, die sich in ihrer Umgebung deutlich sogar schon mit Lupenvergrösserung erkennen lässt. Bemerkenswert ist ferner ein etwa $2^1/_2$ cm in der Mitte der Cervixsubstanz gelegener, mit Lithioncarmin verwaschen rot gefärbter ovaler Herd.

Bei stärkerer Vergrösserung fällt zunächst auf, dass die obersten Teile des in den Cervikalkanal hinaufragenden Plattenepithels frei von Bindegewebspapillen sind und dass das Epithelstratum sich nach oben zu zusehends verdünnt. Weiter nach aufwärts ist überhaupt kein Oberflächenepithel mehr erhalten, sondern die Innenfläche des Cervikalkanals liegt bloss. Das Bindegewebe ist oberflächlich stark kleinzellig infiltriert. Nur an einer Stelle tritt auf einer kurzen Strecke einschichtiges Cylinderepithel auf.

Betrachtet man die einzelnen Drüsenindividuen mit stärkerer Vergrösserung, so fällt an der schon erwähnten untersten sofort auf, dass sie in ein kleines Adenom verwandelt ist. Es liegen innerhalb der ungefähr einem Kreis entsprechenden Begrenzungslinie eine Menge von unregelmässig durcheinandergeschlungenen Drüsenräumen von der Weite eines schmalen Spalts bis zu ziemlich stark ausgedehnten, schon makroskopisch sichtbaren Lumina. Die Scheidewände zwischen den einzelnen Drüsenräumen sind ausserordentlich schmal, mitunter nur von der Breite von ein bis zwei platten Bindegewebszellen. Natürlich verlaufen in diesen Scheidewänden auch die Kapillaren.

Das Epithel ist durchweg einschichtig, höchstens mehrzeilig. Es besteht aus hochcylindrischen, ausserordentlich schlanken Zellen, die gegen das Innere der Drüsenräume zu eine mehr oder weniger breite Zone zeigen, die durch blassere Färbung von dem leicht rosa tingierten Protoplasma absticht. Es sind also in den Drüsenzellen noch massenhaft Sekretionsvorgänge vorhanden. Das Epithel bildet eine grosse Anzahl von sehr langen, schlanken papillären Wucherungen, die nach allen Richtungen durchschnitten ziemlich zahlreich im Inneren der Drüsenräume zu sehen sind.

Das Bindegewebe in der Nachbarschaft dieser Wucherung zeigt keinerlei nennenswerte kleinzellige Infiltration, nur ganz unmittelbar an den Stellen, an denen die peripherstenDrüsenschläuche ans Cervixgewebe grenzen, tritt solche, allerdings nur auf einer ausserordentlich schmalen Zone auf. Zu bemerken ist noch, dass sich im Epithel der Drüsenschläuche ziemlich zahlreiche durchwandernde Leukocyten finden.

Wesentlich anders erscheint das Bild, das die nächst höher gelegene Drüse bietet. Von ihrem Drüsenkörper erstrecken sich ins Bindegewebe eine Menge von erweiterten Ausbuchtungen nach allen Richtungen des Raumes. Um alle diese Ausläufer liegt ein ziemlich breiter Mantel kleinzelliger Infiltration, der sich auch in das zwischen den Ausstülpungen befindliche Bindegewebe hineinerstreckt. Die Drüsenepithelien sind breiter und blasser als an der vorher beschriebenen Stelle; auch die Kerne erscheinen meist grösser und etwas chromatinärmer. Sie sind meist einschichtig angeordnet und bilden ebenfalls papilläre Wucherungen ins Innere der Drüsenräume. Leukocytendurchwanderungen finden sich hier in weit ausgedehnterem Masse als dort. An der Ausmündungsstelle dieser drüsigen Partie an der Oberfläche findet sich ein dichtes System von

Digitized by Google

stark zellig infiltrierten, ziemlich schlanken Papillen, die von einem durchschnittlich mehrzeiligen Epithel überzogen sind.

Noch weiter gehende Veränderungen finden sich bei dem nächsten Drüsensystem. Zunächst auffallend sind die in ziemlicher Ausdehnung auftretenden regressiven Veränderungen. Die zellige Infiltration in der Peripherie ist eine sehr starke. Die Epithelien erscheinen hier stellenweise niedrig cylindrisch, protoplasmatisch und einschichtig. Ab und zu sind sie noch stärker aufgequollen, als an der vorhergehenden Drüse. Im Durchschnitt wiegt auch hier die einschichtige Anordnung über, doch finden sich hier schon Partien, die man unbedingt schon als mehrschichtig betrachten muss. Dieselben treten besonders da auf, wo sich die schon erwähnten gequollenen Cylinderzellen finden. An einer Stelle treten an einer mehrschichtigen Partie polymorphe Zellen auf, die eine gewisse Ähnlichkeit mit Plattenepithelien haben. Sie sind blass, ziemlich gross und ihre Kerne sind chromatinarm, und besitzen ein ziemlich grosses Kernkörperchen.

Bei der nächsten, weiter nach oben gelegenen Drüse ist ebenfalls kleinzellige Infiltration in reichem Masse vorhanden. Das Gewebe ist hier weit besser erhalten als bei der vorhergehenden Drüse. Neben einschichtigen Partien sieht man hier auch mehrschichtige. Man kann ebensowohl Ausstülpungen des Drüsenraumes nach aussen als Einwucherungen von papillenförmigen Verzweigungen erkennen.

Bei der nächst höher gelegenen Drüse sieht man ähnlichen adenomatösen Aufbau wie unten, nur ist hier sowohl die kleinzellige Infiltration als auch die Mehrschichtigkeit des Epithels schon weiter vorgeschritten.

Die verwaschen gefärbte Partie im Innern der Cervixwand besteht der Hauptsache nach aus nekrotischem Gewebe, das diffus rot gefärbt ist und massenhaft Leukocyten enthält. Nur an den Randpartien sieht man ein Lager von runden und polygonalen blassen Zellen mit ebensolchen Kernen, die gegen das Innere zu mehr und mehr aufquellen und in den Detritus, der die Hauptmasse des Knotens ausmacht, übergehen. Die Randpartien sind stark kleinzellig infiltriert. cf. Fig. 4.

Ein wesentlich anderes Bild bietet ein Schnitt durch einen drei Viertel der Cervixsubstanz einnehmenden Substanzverlust, von etwa Kirschgrösse, der etwa $1^1/_2$ cm über dem äusseren Muttermund liegt. Das Plattenepithel reicht, wenn auch stark verdünnt bis zu der Stelle, wo er sich in die Tiefe einsenkt und seine Ränder abfallen.

Der Grund der Höhle ist ausgekleidet von unregelmässig gestalteten, tief dunkelrot gefärbten Gewebsmassen und grenzt sich gegen seine Umgebung ziemlich scharf ab. Die erwähnten dunkelgefärbten Partien bestehen aus unregelmässig gestalteten Drüsenräumen, die z. T. schmal z. T. erweitert und mit papillären Wucherungen ausgefüllt sind. Das Epithel ist meist einschichtig und mehrzeilig. Regressive Veränderungen sind in ausgedehntestem Masse vorhanden. Das ganze Gewebe ist von Leukocyten förmlich überschwemmt. Interessant ist, dass man auch hier noch stellenweise das Ausstrahlen der Drüsenschläuche nach der Peripherie zu, gewissermassen von einem centralen Drüsenstamm aus, verfolgen kann. Gegen den äusseren Muttermund zu liegt in der Nähe des grossen Knotens ein isoliertes adenomatöses Knötchen, in dem die

Digitized by Google

Struktureinzelheiten im Gegensatz zu den bisher beschriebenen, sehr deutlich wahrnehmbar sind.

In der Nähe des äusseren Muttermundes liegt eine kleine Cervikaldrüse umgeben von einem dichten Mantel kleinzelliger Infiltration. An dieser Drüse ist von maligner Entartung nichts zu bemerken, während die Epithelien sonst im grossen ganzen den verhältnismässig wenig veränderten Partien des vorhergehenden Schnittes entsprechen. Das Bindegewebe zeigt hier hochgradig ausgeprägt die Veränderungen, die durch chronische Metritis bedingt sind. Daneben finden sich noch eine Anzahl von Cervikaldrüsen, die in verschiedenem Masse gewuchert sind, alle aber schon auffallende Veränderungen gegen die Norm zeigen. Eine am meisten nach der Portio zu gelegene ist stark geschlängelt und nur wenig erweitert. In ihrer Umgebung befindet sich ein Hof starker zelliger Infiltration. Die Wand ist sehr gefaltet, das Epithel dick und die Kerne bis zu 5 und 6facher Lage übereinander angeordnet.

Ein Schnitt durch die Mitte eines von der Oberfläche der Cervikalschleimhaut bis zum äusseren Drittel der Dicke der Cervix reichenden Knotens zeigt den Aufbau der Neubildung sehr klar. Die Oberfläche entbehrt des Oberflächenepithels. Ab und zu sieht man kleine Drüsenschläuche mit einem einschichtigen typischen Cylinderepithel in Gruppen angeordnet, nebeneinander liegen. An einer kleinen Stelle sind diese Einsenkungen dicht gedrängt, so dass die Portiooberfläche zerklüftet erscheint. Die Epithelzellen sind in allen ihren Durchmessern vergrössert und aufgequollen aber einschichtig und cylindrisch. Unmittelbar unter der Oberfläche beginnt die Neubildung. Schon mit blossem Auge sieht man, dass eine Menge von sternförmig verzweigten, untereinander anastomosierenden Drüsenkanälen, die in ein ziemlich reichlich entwickeltes sich durch intensivere Färbung vom Cervixstroma unterscheidendes Bindegewebe eingelagert sind.

Bei stärkerer Vergrösserung erweist sich dasselbe als ein reichlich von Leukocyten durchsetztes, zellreiches Granulationsgewebe, in dem sich natürlich auch Muskelbündel vorfinden.

Bei den Drüsenimitationen sieht man zweierlei Wuchsformen, die sich natürlich in der verschiedensten Weise kombinieren. Die eine besteht aus schmäleren Kanälen, die von einem Centrum aus ins Bindegewebe ausstrahlen (evertierender Typus Ruges), die andere aus erweiterten Hohlräumen, die ausgefüllt sind durch eine Menge papillärer Wucherungen (invertierender Typus Ruges). Die Epithelien zeigen überall deutliche cylindrische Gestalt und sind ebenso häufig einschichtig wie mehrzeilig angeordnet. Wegen der ausserordentlichen Schmalheit der Zellen ist die Entscheidung, ob es sich eventuell an einzelnen Stellen um Mehrschichtigkeit des Epithels handelt, sehr schwierig.

Ein Auftreten von soliden Wucherungen ist an diesem Präparate nicht zu erkennen, doch sind schon hochgradige Zellentaplasien nachzuweisen, allerdings nur an vereinzelten Partien. Die Zellen erscheinen unregelmässig gestaltet, ziemlich gross, ihr Protoplasma ist hell. Der Kern ebenfalls gross, ziemlich chromatinreich, doch sind auch diese Geschwulstelemente nicht mehrschichtig angeordnet. Die Schleimhaut des Uterus zeigt nur die Veränderung der glandulären Endometritis.

Digitized by Google

Die karcinomatöse Natur der grösseren Neubildungsknötchen ist wohl kaum zweifelhaft. Schon makroskopisch sieht man, dass das Neubildungsgewebe tief in die Substanz des Cervikalkanals hineinwuchert, dass es sich also um eine destruierende Wucherung der neugebildeten Drüsen handelt. Ausserdem finden sich im Innern der Knoten eine wahre Überflutung des Gewebes mit Leukocyten und eine grosse Anzahl von Stellen mit ausgeprägter regressiver Metamorphose. Die Epithelien der neugebildeten Drüsen weichen vom Typus des cervikalen Epithels z. T. schon sehr erheblich ab; sie sind vielfach rein protoplasmatisch, die Sekretionsvorgänge treten an Intensität zurück. Wenn auch Mitosen wegen der Art der Konservierung dieses Präparates nicht mehr zu sehen sind, so erkennt man doch mit Leichtigkeit an der Anordnung der Zellen, dass eine starke Epithelproliferation stattfindet. Die Cylinderepithelzellen sind durch gegenseitigen Druck vielfach zu ganz schmalen Platten zusammengedrängt, die oft so dicht nebeneinander liegen, dass man auch an dünnen Schnitten die einzelnen Zellen nur sehr schwer voneinander isolieren kann.

Auch die Mehrzeiligkeit und Mehrschichtigkeit der Epithelien spricht für ihre die Norm weit übersteigende Vermehrung. Die hie und da aufzufindenden Epithelmetaplasien sprechen noch viel deutlicher für den malignen Charakter der Neubildung.

Ausser diesen isolierten Knoten finden sich sämtliche Drüsen der Schleimhaut in verschiedenem Grade erkrankt. Nirgends ist mehr eine unveränderte Cervikaldrüse aufzufinden. Man kann nur an eine entzündliche oder neoplastische Erkrankung der Drüsen denken. Ein auf die Cervixschleimhaut einwirkender Entzündungsreiz würde wohl nicht isoliert die Drüsen, wie es hier der Fall ist, ergreifen und die Oberfläche der Schleimhaut frei lassen, sondern auch die Oberfläche würde in diesem Falle eine zellige Infiltration erkennen lassen.

Es handelt sich also sicher um eine karcinomatöse Veränderung der Drüsen. Für diese Behauptung lassen sich folgende Befunde verwerten: Die Veränderungen des Epithels in sämtlichen Drüsen sind zwar unter sich graduell verschieden, gleichen aber denen in den karcinomatösen Knoten. Man merkt deutlich, dass sie sich in starker Wucherung befinden. Die Drüsen münden zwar alle in typischer Weise nach der Oberfläche, aber ihre Verzweigung ist eine viel stärkere, als die der durchschnittlichen Cervikaldrüsen. Man findet starke Erweiterungen, die mit papillären Wucherungen

Digitized by Google

besetzt sind. Aus einer Drüse hat sich bereits ein typisches Adenom gebildet. Schliesslich sind auch einige dieser Drüsen stark regressiv verändert und zwar in derselben Weise, wie dies beim Hauptknoten beschrieben ist.

Man könnte nun einwenden, diese verschiedenen drüsigen Knötchen wären Metastasen des Hauptknotens. Dagegen spricht aber sowohl ihre gleichmässige Verteilung über die Schleimhaut, als auch ihr Verhalten gegen die Schleimhautoberfläche, das dem präformierter Drüsen in jeder Weise entspricht; es handelt sich also in unserem Falle sicher um eine karcinomatöse Veränderung, die alle Drüsen der Schleimhaut ergriffen hat. Es lässt sich nicht mehr feststellen, in welcher zeitlichen Folge die Krankheit aufgetreten ist, sicher ist nur soviel, dass die grösseren Knoten primär sich in dieser Weise veränderten und dass dann erst später die übrigen Drüsen folgten.

Für die Entstehungs- und Wachstumsweise des Drüsenkarcinoms lassen sich aus unserem Falle verschiedene Schlussfolgerungen ableiten. Es ist sicher nicht nötig, dass der bösartigen Wucherung der Drüsen eine gutartige Neubildung vorausgeht. Wir sehen in unserem Falle die durch irgend ein Agens, das uns unbekannt ist, karcinomatös gewordene Drüsen in specifischer Weise wuchern. Zufällig hat die Erkrankung noch so wenig Fortschritte gemacht, dass man jedes einzelne Drüsenindividuum als solches isoliert erkennen kann. Bemerkenswert ist, dass hier, wo noch keinerlei solide Stränge ins Gewebe einwuchern, die Malignität sich schon deutlich in Mehrschichtigkeit der Epithelien und in ihren Metaplasien kund giebt.

Sehr schwer zu deuten ist der ganz im Anfang der Beschreibung erwähnte nekrotische Knoten in der Tiefe der Cervixsubstanz. Derselbe entspricht keineswegs einem normaler Weise präformierten Gebilde. Es lässt sich nicht sicher nachweisen, dass er mit der Neubildung in Zusammenhang steht, doch ist dies in höchstem Grade wahrscheinlich. Es würde sich dann jedenfalls um einen adenokarcinomatösen Herd handeln, der durch centrale Erweichung bis auf die peripheren Partien zu Grunde gegangen ist und in dem sich schon stark metaplasierte Zellen vorfinden. Die Möglichkeit, dass es sich um einen erweichten soliden Knoten handelt, ist nicht von der Hand zu weisen, da an der Peripherie keinerlei Andeutungen von drüsigem Aufbau vorhanden sind.

Wir glauben nachgewiesen zu haben, dass es sich hier um einen Fall von Drüsenkrebs des Cervikalkanals handelt, der die

Digitized by Google

rein drüsige Form so vollkommen bewahrt hat, als dies überhaupt bei malignen Erkrankungen möglich ist. Auf die Frage der sogenannten malignen Adenome und der Adenokarcinome näher einzugehen, behalten wir uns für später vor.

Fall II.

Patientin ist 43 Jahre alt, seit 22 Jahren verheiratet und hat 12 normale Geburten durchgemacht. Erste Menses mit 16 Jahren, alle 4 Wochen, 2—3 Tage dauernd, schwach. Patientin giebt an, seit 2 Jahren Blutungen zu haben. Gleichzeitig bestehen leichte Schmerzen im Unterleib, die gegen das Kreuzbein ausstrahlen. Geringer übelriechender Ausfluss.

Befund: Uterus ragt etwas aus dem Becken hervor. Vagina klafft etwas Scheide weit. Portio bildet einen kleinapfelgrossen, höckerigen Tumor, der hauptsächlich der hintern Muttermundslippe anzugehören scheint, von der vordern steht noch ein derber halbmondförmiger Saum. Linkes Ligament frei, im rechten ein dünner, derber Strang ohne Höcker. Uteruskörper etwas vergrössert, anteflektiert, nach allen Seiten frei beweglich.

Totalexstirpation (Operateur Dr. Brünings). Abtragung der Wucherung und Verschorfung. Uterus mit Hilfe der Klemmmethode exstirpiert. Unwillkürlicher Urinabgang nach der Operation. Daneben auch spontane Entleerung. Am Abend des zweiten Tages Pulssteigerung auf 124. Temperatur 38,4. Erbrechen, Meteorismus. Exitus am Abend des vierten Tages.

Makroskopischer Befund: Der Uterus ist ziemlich stark vergrössert. Seine Länge beträgt 10 cm. Die Neubildung ragt 2 cm über den innern Muttermund in die Höhe. Sie nimmt den ganzen Cervikalkanal ein und besteht aus lockeren papillär aussehenden Massen, die auf dem Durchschnitte seine Drüsenöffnungen erkennen lassen.

Die Wanddicke des Cervikalkanales im Bereiche der Neubildung beträgt an der hinteren Wand 2,5 cm, ebensoviel die des Körpers. Die Neubildung geht hauptsächlich von der hinteren linken Cervixwand aus, jedoch ist auch die vordere etwas ergriffen.

Die Schleimhaut der Uterushöhle zeigt ganz feine Unebenheiten, wie Papillarhypertrophien. Die Uterushöhle ist erweitert. Die Schleimhaut sieht ähnlich aus, wie bei Pyometra.

Mikroskopischer Befund: Schnitt durch die hintere Cervixwand bis über den inneren Muttermund hinauf. Der äussere Muttermund ist destruiert, von dem Plattenepithel der Portio ist nichts mehr zu sehen. Der untere Teil der Cervixwand ist bis zur Abtragungsfläche vom Neoplasma durchsetzt, das in Gestalt feiner Kanäle hier die ganze Cervixwand penetriert. Gegen den Cervikalkanal zu springt die Neubildung vor, und auch in der Muskulatur des Körpers selbst findet man vorgeschobene erweiterte Drüsenräume. Das Karcinom hat bereits den inneren Muttermund überschritten und ist schon gegen die normale Körperschleimhaut eine Strecke weit vorgedrungen. Man kann deutlich schon mit blossem Auge eine dichtere Anordnung der in den Cervikalkanal hineinragenden neugebildeten Drüsenschläuche erkennen, im Gegensatz zu den weit auseinandergerückten Drüsenschläuchen, die in die Muskulatur eingedrungen sind.

Digitized by Google

Die in den Cervikalkanal hineinragenden Neubildungsmassen bestehen aus kolossal erweiterten im allgemeinen sternförmigen Drüsenräumen, die untereinander anastomosieren und in deren Innerem sich eine grosse Menge teils frei ins Lumen hineinragender, teils guirlandenförmig miteinander in Verbindung stehender papillärer Wucherungen finden. Ausserdem sind diese Hohlräume angefüllt mit einem anscheinend sehr zähen Sekret, in dem zerfallene rote Blutkörperchen und Zelltrümmer suspendiert sind. Es hat eine grosse Ähnlichkeit mit dem normalen Cervixsekret. Die Bindegewebssepta, die die einzelnen Drüsenräume voneinander trennen, sind hier sehr dünn und schon vielfach von der Neubildung durchbrochen. Das Epithel, das alle diese Wucherungen überzieht, ist ein meist mehrzeiliges; nur selten sieht man einschichtige Stellen. Die Teilungsachsen der Mitosen stehen parallel zur Drüsenwand, nur an einzelnen Punkten, wo das Epithel besonders dick ist, oder wo fadenförmige, im Innern der Drüsen miteinander anastomosierende Wucherungen sich vorfinden, findet sich eine senkrecht zur Drüsenwand stattfindende Zellteilung vor. Die Epithelien sind sehr schlanke, seitlich komprimierte Cylinderzellen, die vielfach ausserordentlich stark Schleim produzieren. Die Grösse der Zellen steht eher hinter denen der normalen Cervix etwas zurück. An den Wucherungen des Epithels, die ohne bindegewebigen Grundstock sich in den Drüsenraum hineinerstrecken, verlieren die Zellen ihre typische Gestalt, werden polygonal und rundlich. Protoplasma und Kern werden blässer und quellen auf. Wesentlich anders erscheinen die in die Muskulatur eingebetteten Teile der Neubildung. Hier verzweigen sich viel schmälere, mehr in die Länge gezogene Drüsenkanäle in den Interstitien der Muskelbündel. Das Grundgewebe ist stark kleinzellig infiltriert; die Epithelverhältnisse sind im ganzen dieselben, wie oben beschrieben, nur treten entsprechend der Enge der Drüsenlichtung die papillären Wucherungen weniger hervor. Auffallend ist, dass die Cylinderzellen an manchen Stellen kleiner sind, als es an der oben beschriebenen Partie der Fall war.

In der Körperwand selbst liegen noch einige ektatische, schon mit blossem Auge sichtbare Drüsenräume. Die Körperschleimhaut verhält sich dem Neoplasma gegenüber vollständig passiv. Der Übergang in die Neubildung ist ein ziemlich unvermittelter. Unmittelbar neben derselben liegen schräg in der Schleimhaut verlaufende, nicht erweiterte und nur wenig geschlängelte Utrikulardrüsen mit typischem, einschichtigem Epithel. Der oberste Teil der Schleimhaut ist zerstört. An einem kleinen erhaltenen Stückchen sieht man, dass die Mukosaoberfläche von einem gut erhaltenen cylindrischen Epithel überzogen ist, das oberflächlich etwas aufgelockert erscheint und dass die Gefässe erweitert und prall mit Blut gefüllt sind.

Vergl. Figur No. 8. An einem Schnitt durch Cervix und Portio sieht man den Übergang des Vaginalepithels in das Neoplasma, das die Oberfläche der Portio zum grössten Teil zerstört hat. Das vaginale Epithel ist teilweise stark verdickt. In dem untersten Teile des mit abgetragenen Stückes der Scheidenwand bis an die Operationsschnittfläche heran ist die Vaginalwand von Drüsenschläuchen mit unregelmässig cylindrischem Epithel, dessen Zellen klein und meist mehrschichtig angeordnet sind, durchsetzt. Die Drüsenschläuche liegen weit auseinander, sie sind durch breite Balken infiltrierten Bindegewebes voneinander getrennt.

An einzelnen dieser Drüsenschläuche findet man die Zellen und Kerne stark aufgequollen und mehrschichtig angeordnet. Vereinzelt sieht man auch den

Digitized by Google

Lymphgefässen folgende aus kleinen, platten Zellen mit intensiv tingierten Kernen bestehende solide Zellstränge. Näher gegen die Portio zu sieht man im Plattenepithel ziemlich starke Perliferationsvorgänge. Dasselbe ist stark verdickt und hat die regelmässige Anordnung seiner Zellen eingebüsst, dringt aber nicht in die Tiefe ein.

Der unterste Teil der Neubildung ist ein tief ins Bindegewebe eingewuchertes Drüsenkarcinom mit weit auseinanderliegenden Drüsenschläuchen, von denen aus ähnliche schmale, den Lymphspalten folgende Stränge ins Bindegewebe eindringen, wie sie bei der Vaginalwand schon beschrieben worden sind. An der Oberfläche treten hier schon vielschichtige Epithelien auf, die eine gewisse Ähnlichkeit mit geschichtetem Plattenepithel haben, deren Zellen aber grösser sind und Mitosen enthalten. Die Kontinuität der Oberflächenbedeckung ist durch die vorgenommene Ausschabung gestört, trotzdem findet man eine Strecke weit ein mehrschichtiges Epithel, das am meisten Ähnlichkeit mit dem mehrschichtigen metaplasierten Cylinderepithel hat, wie es bei chronisch entzündliche veränderter Portio häufig gefunden wird. Die unterste Schicht besteht aus ziemlich grossen, blassen Cylinderzellen mit grossen, ovalen Kernen. Darüber lagern sich unregelmässig gestaltete, also polygonale und platte Zellen mit ähnlichen Kernen wie die oben beschriebenen in zwei- bis zehnfacher Schicht. Von hier aus erstrecken sich in das Bindegewebe hinein solide Stränge, die aus den gleichen Zellen bestehen. Dieselben treten auch mit den neugebildeten Drüsen in Verbindung, sei es, dass sie sekundär in ihre Wand einwuchern, sei es, dass sie unmittelbar aus der Wucherung der Wandepithelien hervorgehen. Es finden sich Bilder, die für beide Möglichkeiten in gleicher Weise sprechen. Im Innern der soliden Stränge finden sich in die Länge gezogene, wie abgeplattet erscheinende Zellen, deren Kerne sich ganz verwaschen färben, so dass man beinahe an centrale Verhornungen denken könnte, es fehlen aber Zwiebelbildungen vollständig.

Die drüsigen Partien zeigen hier keinerlei Besonderheiten. Weiter nach oben gegen den Cervikalkanal tritt abermals ein solides Knötchen auf. Hier kann man den primären Ursprung aus den neugebildeten Drüsen sehr schön studieren. Man sieht z. B. noch einen Spaltraum, dessen Begrenzung auf der einen Seite von einem mehrzeiligen Cylinderepithel gebildet wird. Allmählich geht auf beiden Seiten das Cylinderepithel in das mehrschichtige blasse Epithel über; der Spaltraum, der Rest des ursprünglichen Drüsenraumes wird immer schmäler, um schliesslich ganz zu verschwinden, so dass nur ein solider Strang übrig bleibt. Derartige Bilder sieht man ziemlich häufig, nur ist es auffallend, dass die dem ursprünglichen Drüsenraum zugewendeten Zellen eine im allgemeinen kubische oder cylindrische Gestalt beibehalten haben. Man findet in sehr vielen neugebildeten Drüsen derartige Epithelveränderungen. Dadurch, dass die centralen Zellen ihre cylindrische Form beibehalten, hat es den Anschein, als ob die metaplasierten Zellen sich in der Peripherie der Drüsenräume entwickelten und von da aus ins Bindegewebe einwucherten. Höher hinauf treten solide Zellstränge nur noch ganz isoliert auf und in den obersten Partien fehlen sie vollständig. Die gegen den Cervikalkanal gelegenen Drüsenräume sind wesentlich weiter als die in der Muskulatur befindlichen; in ihrem Innern findet sich ein zähes, von Zelltrümmern durchsetztes Sekret, ausserdem kann man papilläre Wucherungen erkennen, allerdings in ziemlich mässiger Ausdehnung, ebenso Sprossungen von metaplasierten Zellen in Büschelform ins Drüseninnere. Letz-

Digitized by Google

teres jedoch nur stellenweise. An manchen Drüsenräumen ist durch eine Art schleimiger Entartung das Wandepithel zum grössten Teile zu Grunde gegangen, und es liegen nur vereinzelte noch erhaltene Zellen im Innern des Inhalts des ehemaligen Drüsenraumes. In der Tiefe, fast die ganze Muskulatur allerdings in weiten Zwischenräumen durchsetzend, finden sich enge Drüsenschläuche und auch vereinzelte, solide Zapfen.

An einem Schnitt durch die Mitte der Cervix zeigt die Neubildung einen rein adenomatösen Bau, unterscheidet sich aber von der bisher beschriebenen Partie dadurch, dass hier im Innern der erweiterten Drüsenräume massenhaft vielfach verzweigte papilläre Wucherungen sich finden und ausserdem das Epithel in reich verästelten Guirlanden das erweiterte Drüsenlumen in einzelne Abteilungen zerlegen. Hie und da findet man zwischen den meist einschichtig und mehrzeilig angeordneten Cylinderepithelien einzeln auftretende blasse, unregelmässig gestaltete Zellen.

Ein Schnitt durch die Körperschleimhaut zeigt eine mechanische Zerstörung der Schleimhautoberfläche. Die Drüsen sind wenig erweitert, stark geschlängelt, das interstitielle Gewebe etwas aufgelockert und verdickt.

Während bei Fall 1 noch nirgends mit Sicherheit von den Drüsen ausgehende solide Stränge aufzufinden sind, zeichnet sich der eben beschriebene Fall durch das Vorhandensein mehrerer solider, in die adenomatösen Partien eingebetteter kleiner Knötchen aus. Die drüsigen Wucherungen unterscheiden sich hier von denen im vorhergehenden Fall dadurch, dass sie mehr langgestreckt und schmal sind, keine cirkumskripten Knoten bilden, sondern in ziemlich gleichen Abständen das Gewebe diffus infiltrieren. Bemerkenswert sind auch die sehr stark markierten Sekretionserscheinungen an den Karcinomzellen, die stellenweise soweit gehen, dass man von einer Art schleimiger Entartung sprechen kann.

Dass die soliden Partien ihren Ursprung direkt den Drüsenepithelien verdanken und nicht von dem ehemaligen Bedeckungsepithel ausgehen, beweisen die S. 386 beschriebenen direkten Übergänge von mehrschichtigen Partien der Drüsenwand in solide Wucherungen. Die Zellformen in den karcinomatösen Zapfen sind ausserordentlich charakteristisch für die Cylinderzellenkarcinome, ein Punkt, der für die Beurteilung mancher solider Karcinome der Cervix sicher von Bedeutung ist.

Die Karcinomwucherung, die sich im oberen Teile der Vagina findet, ist auch in praktischer Beziehung ausserordentlich wichtig. Das Karcinom ist hier subepithelial in den Lymphbahnen vorgewuchert, ohne das Oberflächenepithel vorläufig in Mitleidenschaft zu ziehen. Es konnte hier also auch im günstigsten Falle nicht mehr im Gesunden operiert werden und ein Recidiv in der Vaginal-

Digitized by Google

wand wäre in diesem Falle sicher nicht als „Impfmetastase“ aufzufassen gewesen.

Wir haben es hier also mit einem Falle von drüsigem Karcinom zu thun, bei dem der rein drüsige Charakter sehr lange bewahrt blieb, aber schon solide Bezirke aufgetreten sind, einem sogenannten Adenokarcinom. Immerhin ist es merkwürdig, dass von der rein drüsigen Neubildung rein solide Zapfen ausgehen, ohne Vermittlung von Mischformen, bei denen innerhalb der karcinomatösen Wucherung noch Reste von Drüsenlunimis gefunden werden.

Es ist klar, dass in einem derartigen Falle die mikroskopische Untersuchung ausgeschabter Bröckel sehr leicht zur Anschauung führen konnte, dass es sich hier um ein rein drüsiges Karcinom handle.

Fall III.

Frau M., 37 Jahre alt. Sie hat eine Geburt (Zange) durchgemacht; normales Wochenbett. Menses zuerst mit 15 Jahren, ohne Schmerzen, wenig Blutverlust. Alle 4 Wochen regelmässig. Seit 3 Jahren in ärztlicher Behandlung, vor $3^1/_2$ Jahren Kurettement. Seit 6 Wochen starke Kreuzschmerzen. Seit $^1/_2$ Jahre sind die Menses stärker als sonst. In der Zwischenzeit der Periode treten Blutungen auf, ca. alle 14 Tage. Übelriechender Ausfluss, Abmagerung, vor allem in der letzten Zeit.

Am 3. Febr. 94 Exkochleation.

Mikroskopischer Befund: Abgetragene Stücke der Portiooberfläche mit Übergang in das Karcinom.

Das Bindegewebe der Cervix ist stark infiltriert und vielfach in Granulationsgewebe umgewandelt. Es ist durchsetzt von Drüsenschläuchen, die sich zum Teil in weit fortgeschrittener regressiver Metamorphose befinden, teils noch vollständig erhaltene epitheliale Bekleidung zeigen. Die intakten Drüsen lassen eine ziemlich stark ausgebildete Verzweigung erkennen. Das Epithel ist fast durchweg mehrschichtig oder mehrzeilig, zeigt zwar die typische Form der Cervixepithelien ist aber zum Unterschiede davon an dem der gegen die Drüseninnenfläche zugekehrten Teile rein protoplasmatisch. Im Innern der Drüsenimitationen finden sich vielfach papilläre Exkrescenzen. Das Bindegewebe überwiegt an Masse sehr beträchtlich die epithelialen Bestandteile. Die regressiv veränderten Herde sind meist stark durchblutet, man findet an einzelnen Stellen der Wand noch kümmerliche Reste des Drüsengewebes. Im übrigen sind die weiten Buchten mit Blut angefüllt, das noch deutlich die roten Blutkörperchen erkennen lässt.

Im grossen und ganzen ähnelt das vorliegende Karcinom in seinem Aufbau dem vorhergehenden Falle. Der einzige Unterschied ist der, dass die Drüsen dort stark sekrenieren, hier rein protoplasmatisch sind.

Hier handelt es sich ebenfalls um einen weit fortgeschrittenen Drüsenkrebs, von dem nur die untersten, in der Gegend des äussern Muttermundes gelegenen Partien exkochleiert wurden.

Digitized by Google

Die Drüsenschläuche ähneln in ihrer Anordnung den bei Fall II beschriebenen ausserordentlich stark, nur sind Sekretionsvorgänge in den Drüsen nirgends mehr wahrzunehmen.

Fall IV.

Frau S., 60 Jahre alt, 13 Geburten, darunter 2 Steisslagen, 5 Kinder leben, letzte Geburt mit 37 Jahren. Sämtliche Geburten verliefen ohne Kunsthilfe. Als Kind machte sie Scharlach durch, sonst will Pat. stets gesund gewesen sein. Erste Menses mit 16 Jahren, immer regelmässig, alle 3 Wochen 4—5 Tage dauernd, stark. Vom 51. Jahre ab begann die Periode schwächer zu werden, vom 53 Jahre ab Menopause. Vor 11 Monaten Blutabgang ohne Schmerzen. Im Juli 1894 bekam Patientin Schmerzen im Kreuz und im Unterleib, Beschwerden beim Wasserlassen, so dass letzteres nur im Liegen möglich war. Die vorhandene Obstipation bewirkte noch stärkere Blutung. Kachektisches Aussehen.

Befund: Introitus mässig weit, Vagina erweitert sich nach oben. Vordere Scheidenwand stark verkürzt. Hinter dem Tuberkulum vaginae geht eine fingerdicke Infiltration hinauf bis zum Saum, der um die Portio herumgeht. Durch den Cervix kann man mit dem Finger durch krümelige weiche Massen an den inneren Muttermund gelangen.

Exkochleation am 14. Oktober 1894; sie lieferte eine grosse Menge weicher bröckeliger Massen aus der Cervix. Die dadurch gebildete Höhle wurde mit dem Paquelin verschorft.

Mikroskopischer Befund: Auf dem Durchschnitt durch die ausgeschabten Bröckel sieht man kolossal erweiterte und wirr durcheinander geflochtene Drüsenräume, die von sehr unregelmässiger Gestalt sind. Sie sind voneinander getrennt durch ein zellreiches, stark von Rundzellen und Leukocyten durchsetztes Bindegewebe, in das auch glatte Muskelfasern stellenweise in grosser Anzahl eingelagert sind. Die Bindegewebsbalken sind verschieden dick. Das Epithel, das diese Räume auskleidet, ist meist ein mehrzeiliges. Es besteht aus grossen, sehr stark in die Länge gezogenen Cylinderepithelzellen. Die Kerne sind ebenso wie die Zellen selbst gegen die typische Cylinderepithelzelle um die Hälfte vergrössert. Mitosen sind sehr zahlreich vorhanden. Die Kerne sind, wenn sie in Teilung begriffen sind, stets gegen das Centrum der Drüse vorgerückt. In dem dem Drüseninnern zugewendeten Teil der Zellen findet man massenhaft allenthalben reichliche Schleimproduktion. Häufig sieht man noch einschichtige Epithellager, an vielen Stellen auch mehrschichtige Partien. An letzteren beginnen vielfach die Cylinderepithelien ihre charakteristische Gestalt aufzugeben, man sieht ein Stratum von 4—5 Zellagen übereinander, von denen die untersten im allgemeinen polygonale Gestalt aufweisen, während an den oberen noch Andeutungen von cylindrischer Gestalt vorhanden sind. Die Kerne sind hier mehr rundlich, während sie an den Cylinderzellen mehr in die Länge gestreckt sind (Figur Nr. 9). Ins Innere der Drüsenräume ragen zahlreiche papilläre Wucherungen hinein, die zum Teil vielfach verästelt sind. Ausserdem findet man, allerdings nur vereinzelt und an Partien, an denen schon mehrschichtige Cylinderepithelien auftreten, faden- und guirlandenförmige Wucherungen, die nur aus Epithel bestehen, ins Drüseninnere vorspringen. An ein-

Digitized by Google

zelnen Stellen kann man auch beginnende Epithel-Metaplasien erkennen; die Zellen erscheinen an den Wänden einzelner Drüsen gequollen, blass und vielgestaltig. Solide Wucherungen ins Stroma hinein sind nirgends vorhanden.

Fall 4 entspricht am meisten in seinem Typus den sogenannten malignen Adenomen der Autoren. Der maligne Charakter der Neubildung ist aber an der Anordnung der neugebildeten Drüsen sowie an dem Verhalten der Zellen, die dieselben auskleiden, sehr deutlich zu erkennen. Selbst an den Stellen, an denen das Epithel einschichtig ist, wird es niemand einfallen, den Prozess für einen benignen zu halten, da die Zellen bis auf das Doppelte gegen die Norm vergrössert und zahlreiche Mitosen vorhanden sind. Die Drüsenräume haben jede charakteristische Form aufgegeben und sich in ein regelloses System von Hohl- und Spalträumen verwandelt. Abgesehen davon ist die Malignität deutlich ausgesprochen dadurch, dass eine Anzahl mehrschichtiger Partien, sowie Zellmetaplasien an einzelnen dieser mehrschichtigen Stellen zu beobachten waren. Solide Stränge fehlen.

Fall V.

Frau H., 58 Jahre alt, 11 normale Geburten, auch die Wochenbetten verliefen normal. Menses zuerst mit 14 Jahren, regelmässig alle 4 Wochen 2 bis 3 Tage dauernd, ohne Schmerzen. Seit 6 Jahren Menopause. Seit 2 Monaten übelriechender Ausfluss, zeitweilig Blutungen, Brennen im Unterleib, das nach den Beinen ausstrahlt. Seit dieser Zeit ist Patientin stark abgemagert.

Befund: Vulva geschlossen, kleine Schamlippen pominent. Tuberculum vaginae etwas descendiert. In der Höhe der Spinae ischii stösst man auf eine Resistenz, die sich wallartig anfühlt. Höher hinauf gelangt man an ein weiches leicht zerdrückbares schwammiges Gewebe, Uterus etwas vergrössert, durch das vordere Vaginalgewölbe fühlbar, lässt sich nur wenig bewegen.

Operation am 15. März 1895. Nach Freilegung der Teile zeigt sich, dass der als Verengerung der Vagina erscheinende Wulst der letzte Rest der Muttermundslippen ist und die von der Cervikalschleimhaut ausgehende maligne Degeneration sich schon bis in die Vagina erstreckt hat. Es lässt sich mit dem scharfen Löffel ganz leicht eine grosse Menge bröckeliger Gewebsmassen auskratzen, wodurch eine wallnussgrosse Öffnung entsteht, die verschorft wird.

Mikroskopischer Befund: Die Schnitte durch die exkochleierten Stücke bestehen aus einer grossen Menge von adenokarcinomatösen Herden, die nur durch schmale Bündel eines zellig infiltrierten Bindegewebes voneinander getrennt sind. Im Innern dieser Nester findet man eine Menge von regelmässig begrenzten Hohlräumen, die man sich aus einem primären Drüsenraume durch Epithelproliferation abgeschnürt denken muss. Dieselben sind von sehr verschiedener Grösse und vielfach von Leukocyten angefüllt. Daneben finden sich noch wenig erweiterte mannigfach verzweigte Drüsenräume, die ab und zu sogar noch von einem einschichtigen aufgequollenen Cervixepithel ausgekleidet sind. Die Zellen, welche die adenokarcinomatösen Wucherungen zusammensetzen,

Digitized by Google

lassen nur noch in ihrer Anordnung und in der Form und Tinktionsfähigkeit ihrer Kerne erkennen, dass es sich um Abkömmlinge von Cylinderzellen handelt. Daneben findet man aber noch Wandpartien, überzogen von einem einschichtigen kubischen Epithel. Besonders hervorzuheben ist, dass Sekretionsvorgänge in den Epithelzellen absolut nicht mehr wahrzunehmen sind, auch da, wo die cylindrische Form noch recht gut erhalten ist.

An einzelnen Stellen tritt der rein adenomatöse Bau noch deutlich hervor, hier findet man noch Drüsenschläuche mit einschichtigem Epithel und typischen Becherzellen. Aber auch hier fehlen in den adenokarcinomatösen Partien dieselben vollständig.

Fall VI.

Frau K., 46 Jahre alt, verheiratet seit 3 Jahren. In den Kinderjahren will Patientin viel krank gewesen sein, doch weiss sie nur noch, dass sie an Diphtherie und Magenkrankheiten gelitten habe. Jetzt besteht eine Paraplegie. Seit 2 Jahren ist sie unterleibskrank. Erste Menses mit 18 Jahren, stark, nicht schmerzhaft. Dauer 4—5 Tage, bis vor 2 Jahren regelmässig. Vor 2 Jahren war sie in der Klinik. Periode war 5 Monate ausgeblieben, der Gebrauch von warmen Umschlägen und Ausspülungen brachte sie wieder. Periode war nach dieser Zeit nicht mehr regelmässig, sondern in Intervallen von 14 Tagen bis 3 Monaten. Schmerzen im linken und rechten Bein und Becken. Diarrhoen. Ödem der unteren Extremitäten. Seit 2 Monaten hat sie übelriechenden Ausfluss.

Befund: Vulva klafft; auf der Innenfläche der Nymphen grössere Ulcera. Innere Untersuchung wegen Schmerzhaftigkeit und Infiltration der Vagina nicht möglich.

In Narkose zeigt sich, dass die Vagina ganz stark infiltriert war, und dass man den Zugang zu der die Cervix darstellenden Höhle und die Tiefe derselben nicht blosslegen konnte.

Mikroskopischer Befund: Der Schnitt durch das ausgeschabte Gewebe lässt erkennen, dass es sich um ein rein endulläres Karcinom handelt, das aus kleinen Zellen mit polygonalem Zellleib und runden Kernen besteht. Die Zellen an der Basis haben cylindrische Gestalt. Im Innern der Nester findet man schmale, von scharf abgegrenzten Epithelrändern umschlossene Spalten, die Reste von Drüsenöffnungen darstellen. Ab und zu findet man in den Karcinomzapfen aufgequollene Zellen mit einem grossen oder mehreren kleinen Kernen. An einer kleinen Partie sieht man noch deutlich den adenokarcinomatösen Bau. Im Innern der Nester finden sich verschieden gestaltete, von mehrschichtigen Epithelien umgrenzte Drüsenöffnungen; nur an einer Stelle sind noch kleine schmale cylindrische Elemente in einschichtiger Anordnung vorhanden.

Fall VII.

Zum Schlusse sei es uns noch gestattet, einen Fall hier anzuschliessen, der uns selbst bei flüchtiger Betrachtung nicht hierher zu gehören schien, doch liess sich noch eine kleine adenomatöse Stelle nachweisen, weshalb er hier angegliedert werden soll.

Frau S., 44 Jahre alt, Mutter an Gebärmutterleiden vor 20 Jahren gestorben. Als Kind machte Patientin die Masern durch, sonst war sie immer gesund. Menses zuerst mit 15 Jahren, regelmässig alle 4 Wochen, zuletzt am

Digitized by Google

22. Februar 1899. Seit 3 Monaten sehr langdauernde und heftige Menses 10 bis 15 Tage. Seit 3 Wochen Schmerzen im Leib. Patientin machte 5 Geburten durch, normal, Wochenbetten fieberfrei.

Befund: Introitus weit. Vagina erweitert sich nach oben. An Stelle der Portio kommt man an eine zerklüftete Neubildung, die die vordere Lippe zerstört und die hintere durchsetzt hat und unterhalb des Cervikalkanals aufhört. Uteruskörper auf dem vorderen Scheidengewölbe frei beweglich. Nach links hin ist das Infiltrat auf die Vaginalwand übergegangen, im linken Parametrium fühlt man einen dünnen Strang, der ziemlich weit zu tasten ist.

Am 18. März 1899 Exkochleation, die eine grosse Menge blutig durchtränkter Bröckel zu Tage fördert.

Mikroskopischer Befund: Es handelt sich um ein plexiformes Karcinom mit grösstenteils soliden Strängen, in denen die Zellen von ausserordentlich verschiedener Beschaffenheit sind. An den Stellen, an denen der Zelltypus den ursprünglichen Charakter am besten gewahrt hat, sieht man am äusseren Rande der Alveolen eine basale Schicht deutlicher Cylinderzellen. Nach innen zu liegen dann kleine, blasse polymorphe Zellen mit kleinen runden Kernen. Im Innern der Karcinomzapfen findet man oft spaltförmige, von etwas abgeplatteten Zellen begrenzte Hohlräume, die sich auf weite Strecken verfolgen lassen, und in denen sich geronnene Flüssigkeit und degenerierte Leukocyten finden. Ausserdem sieht man hier und da kleine ovale und runde Öffnungen im Zapfen, die sich wohl als Analoga von Drüsenöffnungen auffassen lassen. Zwischen den kleinen Karcinomelementen finden sich grosse gequollene Zellen mit pycnotischem Kern. Dann sieht man plötzlich in einem Karcinomneste die Zellen gross werden, aufquellen, unregelmässige Gestalten annehmen. Das Protoplasma wird blass, die Zellen im Verhältnis zum Kern ziemlich gross, so dass das ganze Ähnlichkeit mit einer grossen gequollenen Pflasterepithelzelle hat. Von hier aus gehen schmälere, stärker verzweigte Zapfen, die nur aus derartigen Zellen bestehen, ins Stroma hinein. Im Centrum der Schnitte findet sich noch eine Partie, die die Herkunft des Neoplasmas von einem ursprünglichen Adenokarcinom noch ausserordentlich deutlich erkennen lässt, wenn auch die adenomatöse Struktur schon recht stark verwischt ist. Es handelt sich hierbei um eine Menge ziemlich schmaler, vielfach wirr durcheinander geschlungener, aus schlanken Zellen mit dunklem ovalem Kern bestehende Karcinomnester, die in ihrem Innern ein oder mehrere von cylindrischen Zellen begrenzte Drüsenöffnungen bergen.

Es hat also hier das Karcinom, das, wie aus der Beschreibung ersichtlich ist, von Cylinderzellen abstammt, seinen ursprünglichen Typus an einer Stelle, wenigstens annähernd, reproduziert und auf Grund dieses Befundes kann man mit Sicherheit sagen, dass vorliegender Fall ursprünglich ein Adenokarcinom war und durch weitgehende Wucherungen solider Stränge und reichlicher Zellmetaplasien seinen primären Charakter verloren hat.

Die letzten 3 Fälle stehen insofern mit dem Stoffe unserer Arbeit in direktem Zusammenhang, als sie mit Sicherheit als die

Digitized by Google

Endstadien der glandulären Karcinome angesehen werden dürfen. Zudem fanden gerade diese mindestens ebenso selten vorkommenden Formen karcinomatöser Wucherungen in der Litteratur auffallend wenig Berücksichtigung, trotzdem sie als Bindeglied zwischen den glandulären und soliden Karcinomen von wesentlicher Bedeutung sind. Die Wuchsformen sind hier wesentlich komplizierter, als bei den vorwiegend drüsigen Charakter aufweisenden Neoplasmen, da entschieden mehr Komponenten zur Variation vorhanden sind. Man kann die 3 hier vorliegenden Fälle gewissermassen als verschiedene Stadien eines parallel verlaufenden Prozesses ansehen.

Bei Fall 5 z. B. ist die Abstammung von einem malignen Adenom sicher nicht in Zweifel zu ziehen, da noch rein drüsige Partien mit einschichtigem Epithel vorhanden sind. Rein solide Partien sind noch nicht nachweisbar. Hier hat sich also aus dem drüsigen Karcinom ein Adenokarcinom im striktesten Sinne des Wortes entwickelt.

Bei Fall 6 sind rein drüsige Partien gar nicht mehr nachzuweisen und nur die den Drüsenräumen entsprechenden Spalten lassen die glanduläre Abstammung noch erkennen.

Am weitesten ist die Bildung solider Stränge bei Fall 7 fortgeschritten, und nur noch eine kleine Insel von adenokarcinomatösem Gewebe lässt auf die primäre Natur des Tumors noch schliessen.

Es unterliegt also gar keinem Zweifel, dass alle Drüsenkrebse, wenn sie nur lange genug bestehen, in solide Karcinome übergehen. Sie brauchen nicht die Zwischenstufe der Adenokarcinome zu durchlaufen, sondern sie können direkt solide Karcinome erzeugen, indem von der Wand aus solide Zapfen ins umgebende Bindegewebe einwuchern. cf. Fall 2.

Fassen wir die Resultate der vorstehenden Untersuchungen zusammen, so zeigt sich zunächst, dass sich unter ihnen ein malignes Adenom in der von Gebhard[1]) postulierten Reinheit nicht findet. Selbst bei Fall 1, der dennoch sicher kein weit fortgeschrittenes Stadium der Erkrankung darstellt, findet sich eine Partie, die man mit einiger Wahrscheinlichkeit als karcinomatös ansprechen muss. Es ist dies der nekrotische Knoten, der auf Seite 380 beschrieben wurde und tief in der Substanz der Cervixwand sitzt.

Ganz ausgesprochen sind die karcinomatösen Veränderungen an Fall 2 und 4 zu studieren. Bei dem einen sind von der Drüsen-

[1]) Zeitschrift, 33.

Digitized by Google

wand ausgehende solide Wucherungen in grosser Ausdehnung vorhanden, während bei dem andern derartige Stellen fehlen, aber an der Drüsenwand schon vielfach mehrschichtige Partien, die aus polymorphen, schon stark vom Grundtypus entfernten Zellen bestehen, zu finden sind.

Die Wandlungsfähigkeit der Karcinomzellen ist nach den Erfahrungen, wie sie besonders Hansemann[1]) in letzterer Zeit gemacht hat, eine ausserordentlich grosse. Es ist schon aus rein theoretischen Gründen nicht einzusehen, warum gerade die Formen, welche den drüsigen Typus in den neugebildeten Partien längere Zeit beibehalten, in dieser Beziehung eine Ausnahme machen sollen. Nur der Zeitpunkt, in dem diese Veränderung eintritt, kann ein verschiedener sein. Thatsächlich findet man auch, wenn man nur ausdauernd genug sucht, überall mindestens Andeutungen von Veränderungen im Zellcharakter, die schon bei im allgemeinen erhaltener Form sich von dem normalen Typus ziemlich weit entfernen, wie Zunahme der Grösse der Epithelien, Fehlen der Sekretion oder Steigerung der sekretorischen Vorgänge bis zur kolloiden Entartung, Annäherung der Zellen an breite kubische Formen. Die gegen die Norm stark vermehrte Wucherungsfähigkeit der Epithelzellen zeigt sich abgesehen von der an geeignet fixierten Präparaten leicht wahrzunehmenden Masse der Kernteilungsfiguren auch in der Anordnung der Zellen an der Drüsenwand. Die neugebildeten Zellen müssen sich, wenn die Proliferation eine sehr massenhafte ist, natürlich gegenseitig beengen, und durch diese in den rein örtlichen Verhältnissen bedingte Kompression entsteht eine mehrzeilige Anordnung. Jedenfalls spielen die Widerstandsverhältnisse des Stromas hierbei eine gewisse Rolle. Findet das Karcinom bei seinem Vordringen wenig Widerstand, so wird leichter die einschichtige Form beibehalten werden; dagegen werden bei grösseren Wachstumswiderständen mehrzeilige oder auch mehrschichtige Typen auftreten. Man kann deswegen, die maligne Natur des Neoplasmas vorausgesetzt, einen prinzipiellen Unterschied zwischen einschichtiger, mehrzeiliger und mehrschichtiger Anordnung der Epithelzellen nicht als gegeben erachten. Es ist daher sicher nicht zweckmässig, wie Gebhard es thut, aus der Einschichtigkeit der Wandepithelien eine besondere Form, das sogenannte maligne Adenom, abzuleiten, von dem er ja selbst zugeben muss, dass es schliesslich in die

[1]) Die mikroskop. Diagnose bösartiger Geschwülste.

Digitized by Google

anderen drüsigen Karcinomformen übergeht. Wie sehr die sogenannten malignen Adenome mit den soliden Karcinomformen in genetischem Zusammenhang stehen, beweist der Umstand, dass aus den neugebildeten Drüsenschläuchen direkt solide Zellstränge hervorwuchern können, die dann selbständig solide Knötchen bilden. cf. Fall 2.

Das maligne Adenom der Autoren lässt sich also als eine besondere anatomische Abart des Karcinoms in der Schärfe, wie Gebhard es thut, nicht aufrecht erhalten, sondern kann höchstens als ein seltenes Frühstadium der drüsigen Krebse betrachtet werden [Winter,[1]) Kaufmann,[2]) Hansemann,[3]] da man an ihm schon frühzeitig Andeutungen von Übergängen zu den typischen Karcinomformen sieht.

Abgesehen von rein theoretischen Erwägungen kommen aber auch wichtige praktische Gesichtspunkte in Frage. Wenn sich das Adenoma malignum von den rein hyperplastischen Vorgängen der Cervixschleimhaut wirklich so schwer abgrenzen lässt, wie Gebhard meint, so würde der Praktiker, der aus der Untersuchung von Schleimhautstücken die Grundlage für sein therapeutisches Handeln mit Sicherheit zu entnehmen hofft, in jedem einzelnen Falle vor eine sehr schwer zu treffende Entscheidung gestellt werden, um so mehr, da man von ihm bei dem seltenen Vorkommen derartiger Formen den Besitz grosser Erfahrungen in dieser Beziehung nicht verlangen kann. Es wird dann natürlich immer die Entscheidung von seinem subjektiven Ermessen abhängen. Entweder wird dann zu lange abgewartet, so dass es zur radikalen Heilung zu spät ist, oder es wird ein nicht erkranktes Organ entfernt. Es liegt aber in der Natur der destruierenden epithelialen Wucherungen erfahrungsgemäss begründet, dass schon in den frühesten Stadien gewisse Epithelveränderungen auftreten, die dem aufmerksamen Beobachter nicht entgehen können. Ausserdem findet man bei vorurteilsfreien Untersuchungen sämtlicher ausgeschabter Stücke stets an irgend einer Stelle die charakteristischen Merkmale für eine maligne Veränderung, wie sie schon oben näher beschrieben wurden. Übrigens besteht, wie jeder Beobachter aus seinen eigenen Erfahrungen bestätigen kann, besonders bei den eiligen, zu diagnostischen Zwecken gemachten Untersuchungen eine

---

[1]) Veit, Handbuch, 3. 2.

[2]) Virchows Archiv, Bd. 154.

[3]) cf. oben.

Digitized by Google

Tendenz, hauptsächlich nur die leicht ins Auge fallenden drüsigen Partien zu beachten und die anderen Teile des Schnittes weniger genau zu durchmustern. Besonders leicht ereignet sich dies, wenn durch die rasche Durchführung der Präparate durch die verschiedenen zur Präparation dienenden Medien die histologische Struktur etwas gelitten hat.

Vergleichen wir unsere Resultate mit denen in der Litteratur niedergelegten Anschauungen, so fällt zunächst auf, dass im allgemeinen eine scharfe Trennung zwischen malignem Adenom und Adenokarcinom nicht gemacht wird. Liest man die diesbezüglichen Schilderungen der Autoren genau durch, so findet man den Grund für diese auffallende Erscheinung darin, dass die Autoren, um den Begriff des malignen Adenoms überhaupt aufrecht erhalten zu können, sich schon begnügten, wenn nur keine soliden Zapfen nachweisbar waren, die Mehrschichtigkeit und Metaplasie der Wandepithelien also für zulässig hielten. In einigen Fällen, in denen derartige Veränderungen nicht gefunden wurden, ist selbst klinisch die Malignität zweifelhaft, so bei Bröse[1]) und Hofert.[2]) Aus der ziemlich mangelhaften histologischen Beschreibung des ersten Falles erhellt die maligne Natur der Neubildung nicht mit Sicherheit, während in dem Falle Hofert es sich sicher um ein diffuses Adenom der Cervixinnenfläche gehandelt hat. Der progrediente Charakter desselben ist aber nicht nachgewiesen worden, da die Wucherungen, die vom Amputationsstumpfe ausgehen, nicht histologisch untersucht wurden. Es kann daher das gleichzeitig bestehende Plattenepithelkarcinom des tieferen Cervixabschnittes dieselben verursacht haben.

Der von Sänger[3]) publizierte Fall scheint schon mehrschichtige Partien besessen zu haben, so weit man bei der Kürze der Angaben über die histologische Beschaffenheit Klarheit erlangen kann. Fall Knauss und Camerer[4]) weist auch schon mehrschichtige Epithelien auf, ausserdem wuchern von der Epithelwand solide Stränge ins Bindegewebe hinein. Die Verfasser deuten diese Wucherungen als Anfänge neuer Drüsen; die Epithelstränge sollen sich nach ihnen später aushöhlen und zu Drüsen werden. Wahrscheinlicher und zunächstliegend ist, dass es sich um eine reine solide Wucherung

[1]) Zeitschrift, Bd. 31.
[2]) I. W. München 1897.
[3]) Centralblatt 1896.
[4]) Zeitschrift, Bd. 34.

Digitized by Google

handelt, die von den Drüsen ausgeht, denn bekanntlich wachsen Drüsen auch in Karcinomen nur durch Ausstülpung hohler Sprossen.

Amann[1]) beschreibt einen Fall von Cervixadenom mit soliden Wucherungen, der deshalb besonders bemerkenswert ist, weil sich an ihm neben den soliden Strängen kolloide Degenerationen in den Drüsen nachweisen liess.

Mit einzelnen unserer Fälle stimmen fast völlig überein der Fall von Livins-Fürst,[2]) Fall 1 von Kruckenberg[3]) und der Fall von Kaufmann[4]).

Letzterer hat an die genaue histologische Untersuchung ausführliche kritische Erörterungen über das Adenoma malignum angeschlossen. Er kommt auf Grund seiner Sichtung der Litteratur zu dem Schlusse, dass der Begriff des Adenoma malignum als selbständige Species am besten aufzugeben sei. Die als maligne Adenome beschriebenen Geschwülste gehören zum Begriff des Adenokarcinoms oder sind überhaupt keine malignen Neubildungen. Die Grundlage zu dieser Anschauung bildet die Untersuchung eines Adenokarcinoms, welches sich an dem nach supravaginaler Amputation des myomatösen Uterus zurückgebliebenen Cervixstumpfe entwickelt hat und schon weit in die Umgebung vorgedrungen war. Der Hauptteil der Geschwulst besteht aus rein drüsigen Wucherungen, die mit einem einschichtigen z. T. secernierenden Epithel ausgekleidet sind. Dieselben sind meist cystisch ausgedehnt, es sind aber auch eine Menge von Drüsen mit mehrzeiligen und mehrschichtigen Partien vorhanden. Verf. erwähnt, dass er an mehreren Stellen, an denen das Epithel bei schwacher Vergrösserung nicht dicker erschien als das durchschnittliche Cylinderepithel, bei stärkerer Vergrösserung fand, dass hier 2—3 Schichten kleiner polymorpher Zellen vorhanden waren. Daneben beobachtete er ausgedehnte solide Wucherungen. Der Befund von typischer und atypischer Drüsenbildung nebeneinander hat nach Kaufmann nichts Auffallendes. Nach ihm sind das Variationen, die ein Adenokarcinom im Laufe seines Wachstumes immer zeigen kann. Daneben sind natürlich auch Wucherungen vorhanden, bei denen sich im Innern der Nester eine Menge kleinerer drüsenähnlicher Hohlräume

[1]) Neubildungen d. Cervikalportion.
[2]) Zeitschrift, Bd. 14.
[3]) Monatsschrift, Bd. 5.
[4]) cf. oben.

Digitized by Google

findet, die durch ein Netz feiner epithelialer Septa voneinander getrennt sind.

Wichtig ist auch der Befund Kaufmanns, dass auch an den Stellen, an denen das Epithel der neugebildeten Drüsen einschichtig ist, solide Zellstränge nach aussen wuchern, so dass ein direkter Zusammenhang zwischen den cystischen Hohlräumen und den benachbarten soliden Zapfen vorhanden ist. Die soliden Partien sind ebenfalls sehr polymorph; die Epithelzapfen sind von verschiedener Grösse, schleimige Entartung; echte Riesenzellen und riesenzellenartige Gebilde sind öfter nachweisbar.

Bemerkenswert ist noch, dass in den Lymphdrüsenmetastasen die cystische Struktur und in den übrigen das Becken ausfüllenden Massen die solide Struktur wiederholt ist.

In der kritischen Besprechung stellt Verfasser zunächst fest, dass als wirkliche maligne Adenome nur diejenigen zu betrachten seien, bei denen die Einschichtigkeit des Epithels unbedingt gewahrt bleibe. Er selbst vermochte nie bei der Untersuchung ausgeschabter Bröckel ein reines Adenom zu finden, sondern konstatierte immer nur Adenokarcinom. Als Beweis hierfür führt Verf. Gessner[1]) an, der bei 16 Ausschabungen bei Körperkarcinom die Diagnose Adenoma malignum nur einmal bestätigt fand. Es scheine also, dass bei der eiligen Untersuchung, die nach diagnostischen Ausschabungen zur Indikationsstellung gemacht werden, zu wenig Stücke untersucht werden, sonst müsse man häufiger solide und polymorphe Partien finden. Ausserdem könne es sehr leicht vorkommen, dass gutartige Prozesse besonders bei Ausschabungen als maligne Veränderungen gedeutet würden, da auch hier sich schon gewisse Veränderungen in der Anordnung der Drüsen und in der Form der Zellen fänden.

Kaufmann spricht von dem diffusen gutartigen Adenom und bezieht sich in dieser Hinsicht auf das Lehrbuch von Orth. In demselben sind auf Seite 470 nur die suspekten Adenome, die als maligne bezeichnet werden, erwähnt. Orth findet: „dass es wegen der eigentümlichen normalen Verhältnisse an dieser Stelle schwierig sei, ein Kriterium zu finden und das einfache Auseinandergedrängtwerden der Muskeln, wie es auch bei der chronischen produktiven Endometritis beobachtet werde, von dem Zerstörtwerden durch malignes Adenom sicher zu unterscheiden". Wie aus dem angeführten Wort-

[1]) Zeitschrift, Bd. 34.

Digitized by Google

laut erhellt, schwebt Orth nur das maligne Adenom vor. Eigentliche gutartige Adenome der Cervixschleimhaut sind unseres Wissens gar nicht beschrieben, wahrscheinlich sind sie da, wo sie beobachtet wurden, als maligne Prozesse gedeutet worden. (Vergleiche Hofert.) Weit häufiger sind die in der Regel als Cervixadenome bezeichneten Cervikalpolypen. Dieselben sind häufig auch von vorwiegender bindegewebiger Struktur. Dass zum Zustandekommen eines Drüsenkarcinoms vorher notwendig ein gutartiges Adenom bestehen muss, ist durchaus nicht nötig, wie unser Fall 1 deutlich zeigt, denn es können die einzelnen Drüsen auch direkt karcinomatös wuchern. Aus dem Zusammenfluss der einzelnen Wucherungen entsteht dann eine diffus über den Cervikalkanal verbreitete Neubildung.

Zu ähnlichen Resultaten in Bezug auf die Stellung der malignen Adenome kommt in neuester Zeit auch Winter[1]), der sich ebenfalls zu dieser Ansicht bekehrte, obgleich er früher[2]) auf dem Rüge-Gebhardschen Standpunkte stand. Er bezeichnet das sogenannte maligne Adenom als einen Drüsenkrebs mit lange erhaltenem, drüsigem Vorstadium und nennt es Carcinoma adenomatosum.

Auf die Gebhardschen Ansichten hier nochmals näher einzugehen halten, wir nicht für nötig, weil dieselben schon oben ausführlich erörtert wurden.

Wir glauben nun in Vorstehendem gezeigt zu haben, dass sich die Sonderstellung, welche die drüsigen Neubildungen im Uterus bisher einnahmen, nicht aufrecht erhalten lässt, sondern dass sie unter die Adenokarcinome zu rechnen sind. Am einfachsten ist wohl die auch von Winter acceptierte Bezeichnung Carcinoma adenomatosum. Es wird so sowohl den malignen Eigenschaften als auch den Eigentümlichkeiten des Aufbaues am besten Rechnung getragen.

Die Modifikationen, wie Auftreten von soliden Strängen, lassen sich dann durch Beiwörter leicht charakterisieren, z. B. Carcinoma adenomatosum partim solidum.

Bezüglich der morphologischen Eigentümlichkeiten der drüsigen Cervixkrebse lässt sich folgendes sagen: Die Erkrankung kann sowohl von einem einzelnen Drüsenbezirk ausgehen, als auch in sämtlichen Cervixdrüsen auftreten, doch ist auch hierbei wahrscheinlich, dass die karcinomatöse Entartung an einer bestimmten Stelle lokalisiert war, von wo aus sie dann durch unbekannte Ursachen die anderen Drüsen ergriff.

[1]) Veits Handbuch, 3. 2.

[2]) Diagnostik.

Digitized by Google

Die Mehrschichtung der Epithelien, sowie die Metaplasien und soliden Zellstränge treten gewöhnlich an den ältesten Partien auf, doch kann auch ein schon weit fortgeschrittenes, vollständig solid gewordenes Karcinom den drüsigen Typus wieder reproduzieren (cf. Fall 7.). Die Epithelien auch in den rein drüsigen und einschichtigen Partien haben von den ursprünglichen Cervixzellen die specifischen Eigenschaften, Gestalt und Sekretion, geerbt, unterscheiden sich aber von ihnen durch Grösse und Variabilität in der Tinktionsfähigkeit des Protoplasmas und der Intensität der Schleimproduktion. Es kommen hier sowohl Vermehrungen als auch Verminderungen der Sekretion vor, indem die Zellen teilweise rein protoplasmatisch sind, teilweise vollständig schleimig entartet.

Wie die alten Adenokarcinome des Körpers, so gehen auch die drüsigen Karcinome des Cervikalkanales in solide Karcinome über, die noch ab und zu an der Gestalt der basalen Zellen an die Drüsenepithelien erinnern, aus denen sie hervorgegangen sind.

Zusammenfassung der Ergebnisse.

1. Die malignen Adenome des Korpus und des Cervikalkanales können anatomisch keine Sonderstellung beanspruchen; sie sind nur Abarten der Adenokarcinome, die den drüsigen Typus länger bewahrt haben und schliesslich in Adenokarcinome und solide Cylinderzellenkarcinome übergehen.

2. In den Drüsenkarcinomen des Corpus uteri treten Zellen auf, die Plattenepithelien ausserordentlich ähnlich sehen. Dieselben haben die Fähigkeit, selbständig zu wuchern und eventuell auch Knoten zu bilden, die aus soliden Strängen bestehen. Auf diese Weise lassen sich manche der in der Litteratur als Kombination von Drüsen- und Plattenepithelkrebs beschriebenen Fälle erklären.

3. In alten Körperkarcinomen kommen sarkomartige Partien vor, die aber nur durch regressive Zellveränderungen in den Karcinomnestern entstehen.

4. Bei den Drüsenkarcinomen des Cervikalkanales lässt sich unter Umständen der Ausgang der Erkrankung von den einzelnen Drüsen mit Sicherheit nachweisen. Die einzelnen Drüsen zeigen dann unter Umständen verschiedene Entwicklungsstufen des Krankheitsprozesses.

5. In allen Fällen von Drüsenkarcinomen, selbst in denjenigen, die am vollkommensten den drüsigen Charakter nachahmen, lassen

Digitized by Google

Digitized by Google

Fig. 1.

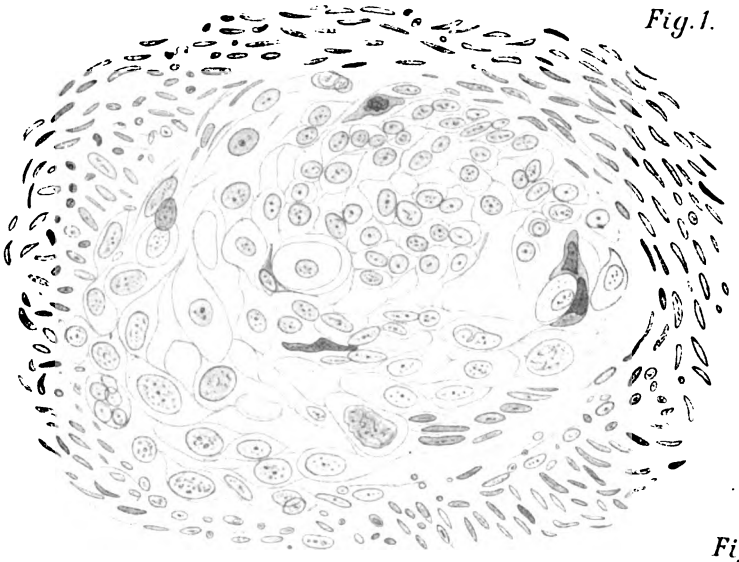



Fig. 5.

Fig. 2.

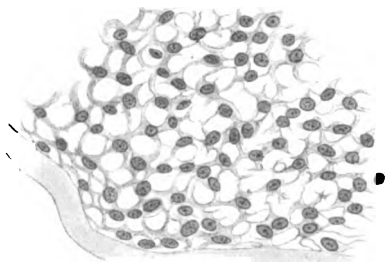

Fig. 4.

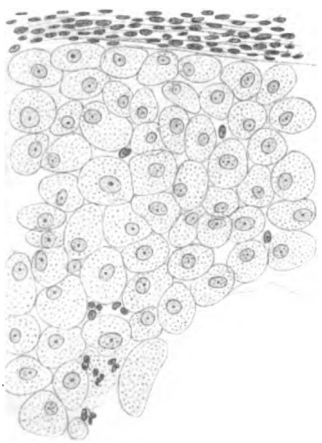

Verlag von Arthur Geor

Digitized by Google

Fig. 3.

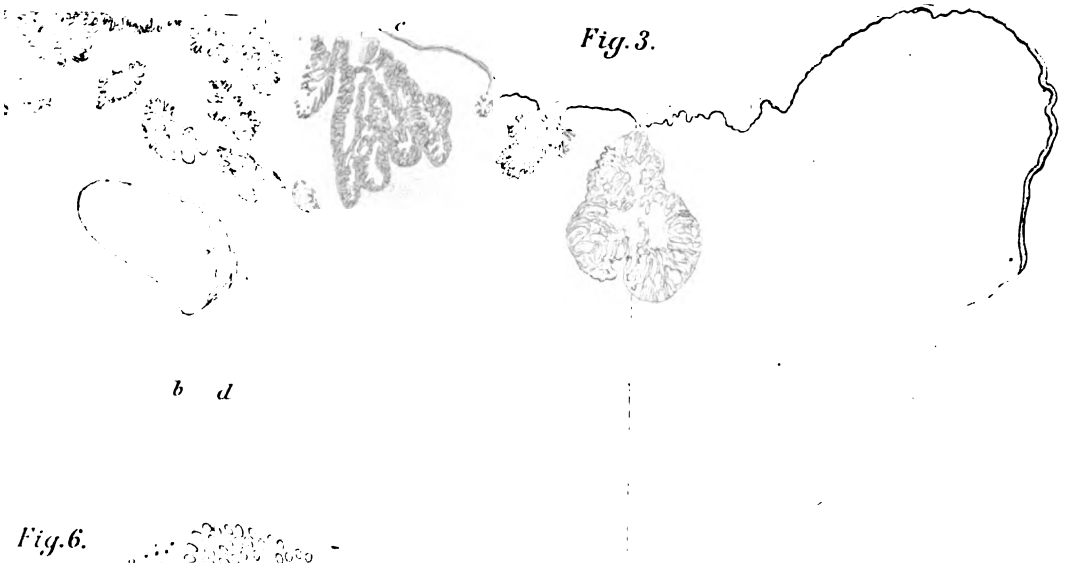

Fig. 6.

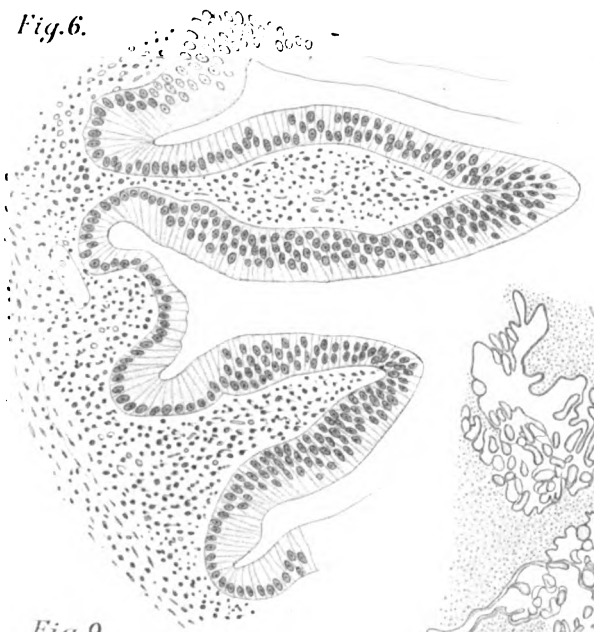

Fig. 7.

Fig. 9.

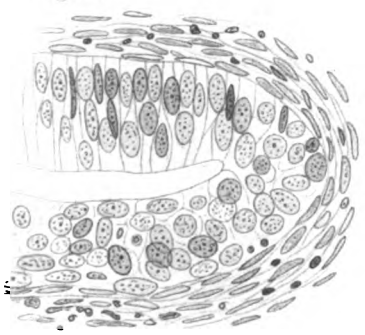

Digitized by Google

Fig. 1.

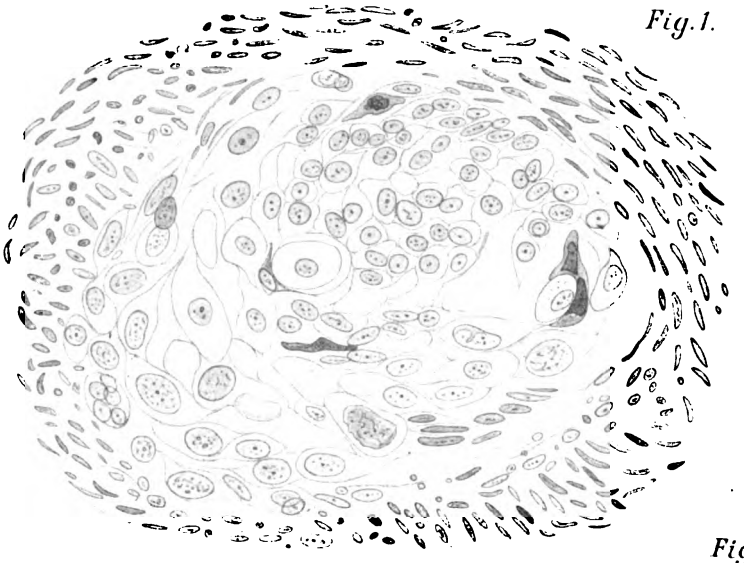



Fig. 5.

Fig. 2.

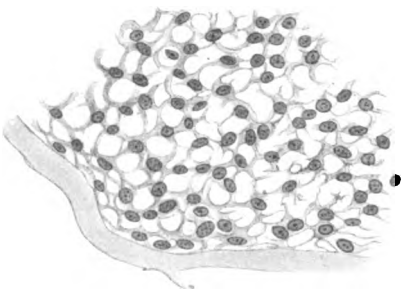

Fig. 4.



Verlag von Arthur Geor

Digitized by Google

Fig. 3.

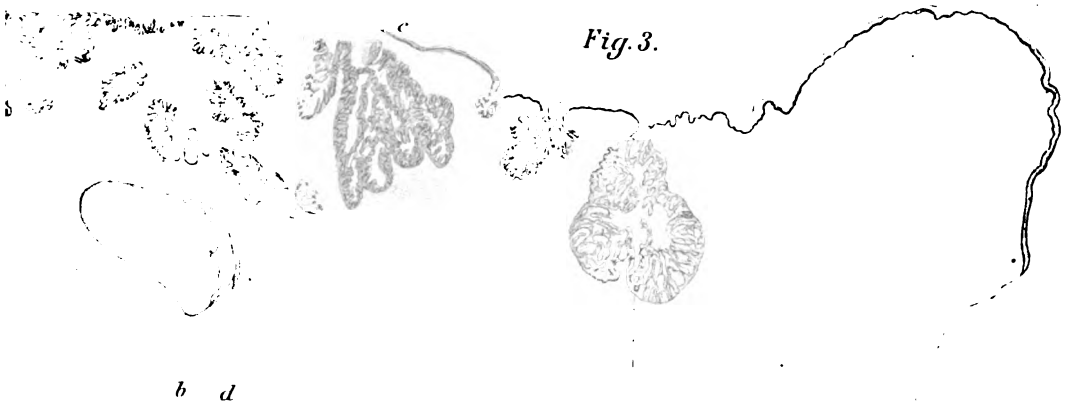

Fig. 6.

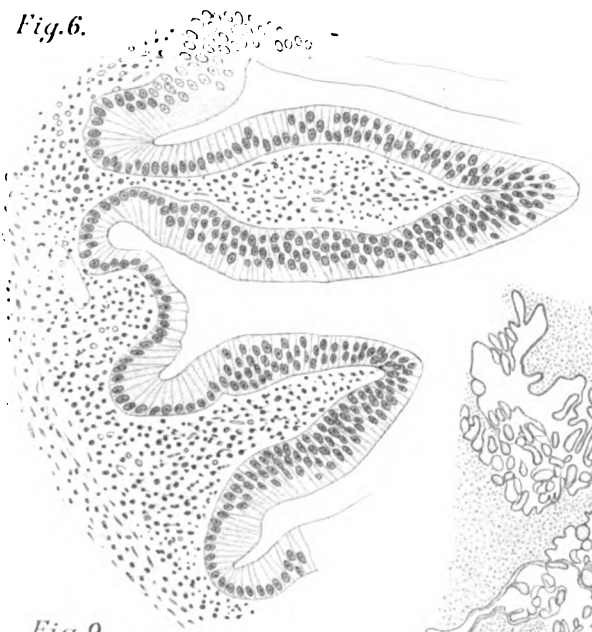

Fig. 7.

Fig. 9.

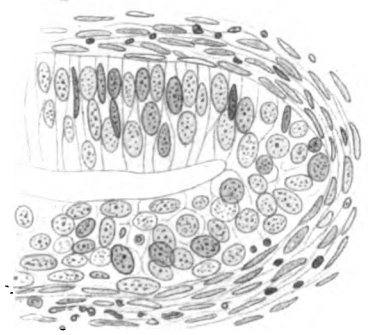

in Leipzig.

Digitized by Google

Digitized by Google

Fig. 8.

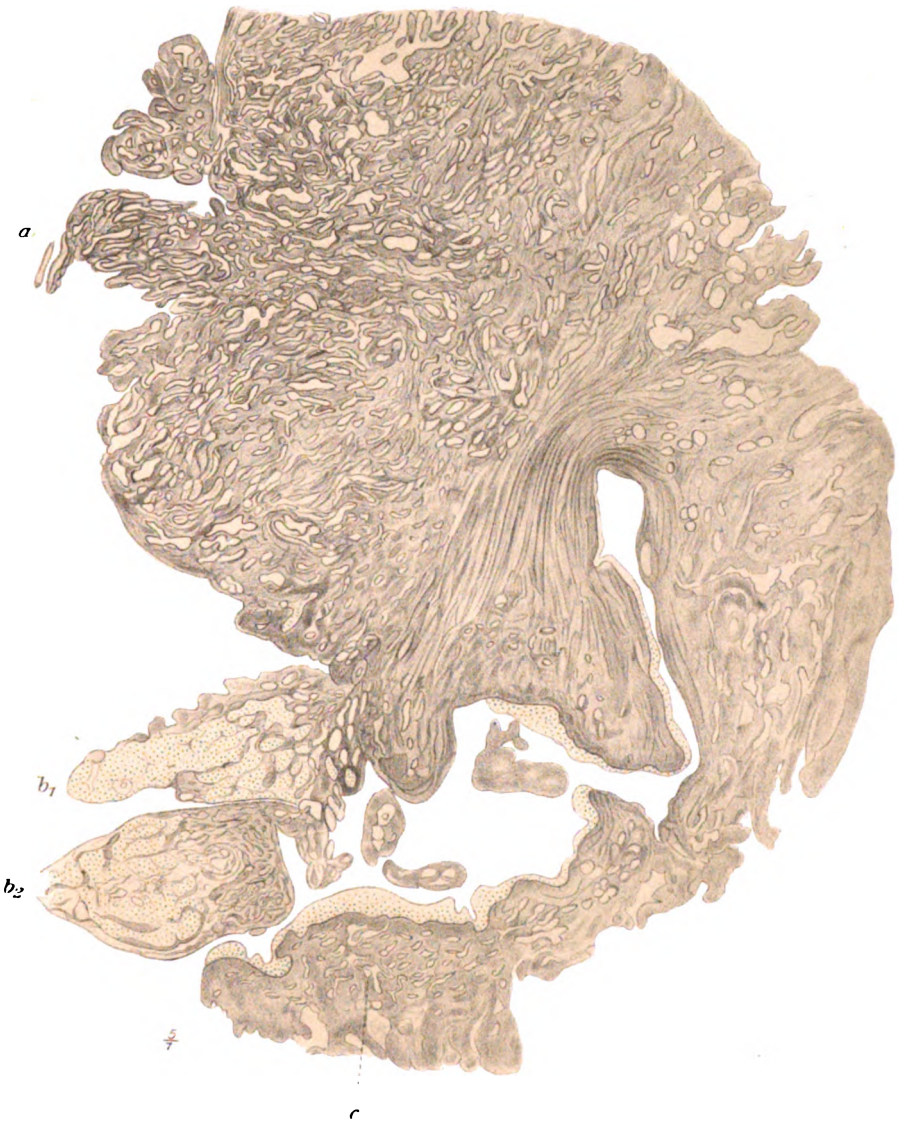

Verlag von Arthur Georgi in Leipzig.

Digitized by Google

Digitized by Google

sich schon an dem Epithel Veränderungen nachweisen, die in der Regel nur bei malignen Erkrankungen vorkommen.

6. Aus den Drüsenschläuchen relativ wenig vom Drüsentypus abweichender glandulärer Karcinome können solide Cylinderzellennester hervorgehen, cf. Fall 2 der Cervixadenokarcinome.

7. Bei soliden Karcinomen, die ihren Ursprung aus einem Drüsenkarcinom nehmen, finden sich oft mitten unter die soliden Zellnester ganz unvermittelt drüsige Partien eingesprengt.

Zum Schlusse erfüllen wir die angenehme Pflicht, unserm hochverehrten Chef, Herrn Geheimrat von Winckel, für die gütige Überlassung des Materials sowie der einschlägigen Litteratur unsern verbindlichsten Dank auszusprechen.

Beschreibung der Abbildungen.

Fig. 1. In die Muskulatur eingewucherter Karcinomstrang Fall IV. Hochgradig metaplasierte Zellen vom Typus der Plattenepithelien aus dem Seite 359 beschriebenen soliden Knoten.

Fig. 2. Sarkomähnliche Partie aus dem Korpuskarcinom Fall IX. Vergl. S. 365.

Fig. 3. Übersichtspräparat Fall I der Cervixkarcinome
- a) kleiner adenomatöser Knoten,
- b) nekrotischer Herd in der Tiefe,
- c) Plattenepithelgrenze,
- d) Randpartie des nekrotischen Herdes.

Fig. 4. Dasselbe Präparat, stärkere Vergrösserung der Randpartie des nekrotischen Herdes (Fig. 3d), epitheloide Zellen in mehrschichtiger Anordnung.

Fig. 5. Cervix-Fall I. Stärkere Vergrösserung von Fig. 3a, kleines Adenom aus einer Cervikaldrüse entstanden.

Fig. 6. Cervix-Fall I. Randpartie von Fig. 5 bei starker Vergrösserung. Mehrzeilige Anordnung der Epithelien.

Fig. 7. Cervix-Fall I. Grenze aus einem der grösseren Herde gegen die Muskulatur zu. Verhalten der drüsigen Wucherungen gegen das Bindegewebe.

Fig. 8. Cervix-Fall II. Übersichtsbild zur Demonstration des Verhaltens der drüsigen und soliden Partien.
- a) drüsige
- b_1, b_2) solide

} Partien,
- c) vaginale Metastase.

Fig. 9. Cervix-Fall IV. Übergang von mehrschichtigem Cylinderepithel zu metaplasierten mehrschichtigen polymorphen Zellen.

Digitized by Google

Aus der Frauenklinik der Universität Bern.

Abdominale Radikaloperation bei Uteruskarcinom.

Von

Dr. René Koenig. I. Assistent.

Die vaginale Totalexstirpation des karcinomatösen Uterus kann gegenwärtig als verhältnismässig ungefährliche Operation gelten. Picqué und Mauclaire[1]) rechnen aus verschiedenen Statistiken 2357 Fälle mit 8,9% Mortalität zusammen, Kellerhals[2]) findet sogar für die hiesige Klinik (von 1893—98) nur 5,7%.

Weniger ermutigend sind die Dauerresultate. Von den verschiedensten Seiten wird die Möglichkeit in Abrede gestellt, durch vaginale Totalexstirpation ein Karcinom radikal zu entfernen[3]), („welches auch die Form desselben sei" Picqué und Mauclaire). In England haben sich erfahrene Operateure wie Alban Doran überhaupt gegen die Zulässigkeit einer Operation bei Uteruskrebs ausgesprochen. Neben diesem Nihilismus macht sich in der Gynaekologie neuerdings eine andere Richtung geltend: den Gebärmutterkrebs wie die Krebse anderer Körperteile nicht mehr „gynaekologisch", sondern „chirurgisch" anzugreifen, wie sich Rumpf[4]) ausdrückt.

---

[1]) Picqué et Mauclaire, Considérations sur le traitement du cancer utérin par l'hystérectomie abdominale totale. Annales de gynécologie et d'obstétrique. Mai-Juni 1899.

[2]) Kellerhals, Über den Wert der vaginalen Exstirpation des Uterus bei Carcinom. In.-Diss. Bern 1899.

[3]) Immerhin giebt es Dauerheilungen: den von Picqué und Mauclaire angeführten Fällen von Olshausen, Fritsch, Landau, von Ott, Pozzi, Terrier, Hartmann, Jacobs, Le Dentu, Quénu u. s. w. kann ich einen Fall von P. Müller anreihen, welcher vor 20 Jahren eine Frau operierte (Diagnose Karcinom mikroskopisch bestätigt), die noch heute am Leben ist.

[4]) Beiträge zur operativen Gynaekologie. Arch. f. Gyn. Bd. LV.

Digitized by Google

Dies kann nur auf dem schon 1878 von Freund vorgezeichnetem Wege geschehen. Da die erweiterte Freundsche Operation, d. h. die abdominale Totalexstirpation mit Ausräumung des Beckens, an der Tagesordnung ist, und da sich deren Wert vorderhand noch nicht sicher beurteilen lässt, hat die Mitteilung aller einschlägigen Fälle gewiss ihre Berechtigung. An der Berner Frauenklinik wurde diese Operation 7 mal ausgeführt. Das unmittelbare Resultat: auf 7 Fälle 3 operative Todesfälle, 4 Heilungen, wovon nur eine ganz glatt, — ist entschieden schlecht, erklärt sich aber durch die Auswahl der Fälle: während nach Kellerhals von 1893—97 nur 32,5% aller Uteruskarcinome der Klinik für operabel gehalten wurde, und ebenso im Jahr 1898, zu einer Zeit, wo ausschliesslich vaginal operiert wurde, 33,3%, steigt diese Zahl seit Ausübung der abdominalen Operation auf 89,5%. Während dieser Zeit wurden nur 2 Patientinnen ohne Operation entlassen. Unsere abdominal operierten Karcinome wären auf vaginalem Wege nicht mehr zugänglich gewesen. Damit soll nicht gesagt sein, dass wir der abdominalen Operation zumuten, die bis jetzt als inoperabel geltenden Fälle zu heilen. Man entschliesst sich aber nur schwer, ein verhältnismässig ungefährliches und einfaches Verfahren, wie die vaginale Totalexstirpation, für ein sehr viel eingreifenderes und schwierigeres zu verlassen, über dessen Dauerresultate noch wenig bekannt ist. So kommt es, dass, wie vielerorts auch hier nur von vornherein wenig Aussicht auf Erfolg gebende, zum Teil verzweifelte Fälle zur Operation kamen. Die drei Exitus kamen bei Frauen vor, welche sich überhaupt nicht mehr für eine Operation eigneten: 1. (Fall 2) Sehr weit vorgeschrittenes Cervixkarcinom, beide Parametrien ergriffen, vordere Bauchfelltasche blossliegend, stark verwachsene, mit dem Rektum kommunizierende Pyosalpinx, die bei der Loslösung platzt. Exitus nach 11 Tagen an septischer Peritonitis. 2. (Fall 3) Die betr. Pat. hatte Basedowsymptome (Exophthalmus, Struma, Tachykardie) und wurde nur auf dringenden Wunsch operiert. Die Gefässe waren so brüchig, dass beim Abpräparieren der Drüsen Arteria und Vena iliaca communis der einen Seite unterbunden werden musste. Bevor die Operation beendigt werden konnte, trat Kollaps und Exitus ein. Der Eingriff hatte nicht länger gedauert als gewöhnlich, der Blutverlust war unbedeutend, Lufteintritt in eine Beckenvene und Embolie konnte durch die Autopsie ausgeschlossen werden. — 3. In Fall 5 erfolgte der Exitus unmittelbar im Anschluss an die Exstirpation des Tumors und muss wie im

Digitized by Google

vorhergehenden Fall auf Shock zurückgeführt werden, da die Sektion nichts ergab. Vielleicht ist die Hochlagerung, welche gerade in diesem Fall während der ganzen Operation besonders hochgradig angewendet wurde, für den Kollaps verantwortlich. Jedenfalls ist eine ungünstige Einwirkung einer 2—3 Stunden dauernden extremen Hochlagerung für die Cirkulation, speciell des Gehirns, wohl denkbar, und dementsprechend wurde von diesem Todesfall an darauf gesehen, die Hochlagerung auf das nötige Mass zu beschränken und sie zu vermindern, sobald es der Verlauf der Operation gestattete.

Die in unseren Fällen durchgeführte Technik ist die u. a. von Peiser[1]) beschriebene. Der Eingriff bestand also nicht bloss in einer abdominalen Totalexstirpation. Unter „Ausräumung des Beckens" (Evidement) sollte man ferner nicht, wie es vielfach geschieht, die Ausschälung einiger Drüsen auf den Iliacae verstehen, sondern die möglichst vollständige Exstirpation des Beckenbindegewebes mitsamt Drüsen, glatten Muskeln, Lymphgerässen (u. U. auch Blutgefässen), im Zusammenhang mit den Genitalien. Dass man nicht am Uterus zu operieren anfangen soll, sondern an den Lymphdrüsen und dem Fett auf der Iliaca communis, hat schon Peiser betont. Auch scheint mir wie Peiser das lange Herauspräparieren der Uterina aus dem Ligamentum latum unzweckmässig, da dadurch die mit der Arterie verlaufenden Lymphstämme mit Sicherheit angerissen werden. Bei dem von uns eingeschlagenen Verfahren — gleichsam anatomische Präparation der grossen Gefässe, der Beckenmuskeln, des Sakrums[2]), dann von Blase und Rektum — kann man die Uterina, resp. die Hypogastrica, ohne Mühe am Ursprung ligieren. Dieses Verfahren erfordert allerdings viel Zeit (die ganze Operation dauerte gewöhnlich $2^1/_2$—3 Stunden, im letzten Fall 2 Stunden; eine ähnliche Zeitangabe machen Ries, Rumpf u. s. w.), ist aber das einzige, welches den Namen „Ausräumung des Beckens" verdient. Der Blutverlust ist dabei minimal, geringer z. B. als

[1]) Peiser, Anat. und klin. Untersuchungen über den Lymphapparat des Uterus mit besond. Berücksichtigung der Totalexstirpation bei Carcinoma uteri. Zeitschr. f. Geb. u. Gyn. Bd. XXXIX, S. 259ff.

[2]) Während der Operation wurde jedesmal die ganze Vorderfläche des Sakrums freigelegt. Die Trennung des Uterus und des oberen Abschnittes der Vagina vom Rektum wurde gewöhnlich zuletzt vorgenommen, indem man sich möglichst nahe am Rektum hielt. Dieser Akt erfolgte sozusagen ausserhalb des Bauches, da der in grosser Ausdehnung abgelöste Mastdarm sich weit hervorziehen liess. Durch die Naht des Beckenperitoneums wird letzterer wieder in seiner Lage fixiert.

Digitized by Google

bei einer abdominalen Myomoperation nach Doyen. Man könnte daran denken, wie es schon vorgeschlagen und ausgeführt worden ist (auch in einzelnen unserer Fälle), die Hypogastrica präventiv zu unterbinden. Es ist dies leicht. Nach ausgiebiger Spaltung des Peritoneums und Zurückschlagen des oberen Lappens mitsamt Mesocolon und Flexur hatte ich auch auf der linken Seite niemals Mühe, die Arterie zu finden und brauchte deshalb nicht (auch bei sehr kurzer Mesoflexur) nach Quénu[1]) das Mesenterium aufzuschlitzen und durch diese Öffnung mich zu dem die Hypogastrica bedeckenden Peritoneum hindurchzuarbeiten. Ich glaube aber nicht, dass der Hypogastricaunterbindung als erstem Akt der Operation eine prinzipielle Bedeutung zukommt. Einerseits kann man, wie schon oben erwähnt, bei stumpfem präparatorischem Vorgehen die Blutung leicht beherrschen, anderseits sind die Kollateralen so stark ausgebildet, dass die Unterbindung der Hypogastrica keine wesentlichen Vorteile mit sich bringt. Mehrfach sah ich nach einseitiger Ligatur dieses Gefässes die Uterina derselben Seite beim Anschneiden nicht unerheblich spritzen. Die von Munde[2]) beobachtete ausserordentlich rasche Entwicklung eines bedeutenden Kollateralkreislaufs nach Hypogastricaunterbindung könnte sogar gegen die prinzipielle Ligatur wegen der Gefahr der Nachblutung aus den nicht versorgten Arterienstümpfen Bedenken erregen, (dieselben scheinen aber, wie u. a. der glückliche Verlauf von Fall 1 zeigt, nicht berechtigt zu sein). Die von Kelly[3]) und Legueu[4]) je einmal ausgeführte Unterbindung der Arteria iliaca communis dürfte wohl ein Verfahren der Not, nicht der Wahl gewesen sein. Auch in einem meiner Fälle (Nr. 3) mussten auf der einen Seite successive Arteria und Vena iliaca communis versorgt werden. Es würde sich vielleicht empfehlen, die Hypogastrica nicht bloss zu ligieren, sondern sie durchzuschneiden und das periphere Ende zu exstirpieren (wie in Fall Nr. 2). Der periphere Arterienstumpf giebt eine wertvolle Handhabe zur gründlichen Excision des umliegenden Gewebes, namentlich der Lymphbahnen im unteren Teil des Lig. lat.

---

[1]) Quénu et Duval, Ligature bilatérale de l'artére hypogastrique par voie transpéritonéale (Manuel operatoire). Revue de chirurgie 10. Nov. 1898.

[2]) Munde konstatierte wenige Tage, nachdem er die Hypogastrica wegen eines Aneurysmas mit einem Seidenfaden ligiert hatte, wiederum eine Pulsation des Tumors. (Med. Record 1898, Nov. u. Dez.)

[3]) Kelly, Operative Gynaecologie, Bd. II.

[4]) Nach Picqué und Mauclaire citiert.

Digitized by Google

Für die spätere Heilung ist es wesentlich, möglichst viel vom Beckenperitoneum stehen zu lassen, um eine exakte Serosanaht anlegen zu können. Mehreremal wurde dasselbe aber in grosser Ausdehnung zur grösseren Sicherheit (oder wie in dem mit Pyosalpinx kompliziertem Fall notgedrungen) mitreseciert.[1]) Dann musste zum Abschluss der Bauchhöhle nach unten die Serosa der Därme verwendet werden, die untereinander und mit dem parietalen Peritoneum in der Höhe des Beckeneinganges vernäht wurden. Selbstverständlich wird dadurch die Heilung bedeutend verzögert, da eine grosse Wundfläche im kleinen Becken entsteht (s. Fall 2), die sich nur langsam durch Granulation (und durch Herabdrängen der Gedärme) schliesst.

Die Ureteren werden offenbar durch weithehende Isolierung nicht geschädigt. Dieselben wurden immer am Beginn der Laparotomie nach Spaltung des Beckenperitoneums aufgesucht, von der Linea innominata an stumpf aus ihrer lockeren Umgebung ausgelöst und mit Hilfe eines um sie geführten Fadens zuerst nach aussen, später nach innen, ausserhalb des Operationsfeldes gehalten. Sie sind so leicht zu finden, dass mir das von Ries, Kelly, Peiser, Hartmann u. a. befürwortete vorherige Einlegen von Kathetern unnötig erscheint. Verfolgt man sie von oben nach unten, so sind sie auch im unteren Teil des Parametriums leicht zu schonen. Der schwierigste Akt der ganzen Operation, die Exstirpation gerade dieser Partie, resp. des festen Bindegewebes an der Einmündungsstelle der Harnleiter, wird durch Einführung von Sonden kaum erleichtert. Die von Chalot[2]) vorgeschlagene systematische Resektion und Implantation der Ureteren in die Blase, welche allerdings diesen Akt wesentlich vereinfacht, dürfte vorderhand kaum Verfechter finden. Nur in einem meiner Fälle (Nr. 1) entstand eine Ureterfistel, wo der von Krebs umwucherte, selbst aber noch intakte[3]) linke Ureter aus der Neubildung herausgeschnitten wurde. Die Verletzung der Adventitia hatte offenbar Nekrose zur Folge. In einem solchen Fall wäre es natürlich richtiger gewesen, den

[1]) Eigentlich sollte dies immer geschehen, wenn man das Lig. lat. wirklich vollständig exstirpieren will. Präpariert man von demselben die beiden Serosablätter, so bleibt vom Ligament selber im oberen Teile sehr wenig übrig, jedenfalls werden mit der Serosa auch Lymphgefässe abgehoben.

[2]) Nach Picqué und Mauclaire citiert.

[3]) Auch bei der 5 Monat später ausgeführten subperitonealen Implantation in die Blase erwies sich der Ureter als frei.

Digitized by Google

Ureter über der Neubildung durchzuschneiden und das centrale Ende sofort in die Blase einzunähen, wie es z. B. Freund gemacht hat. Man fürchtete aber (es war die erste derartige Operation), durch Verlängerung der Operation die ohnehin ungünstige Prognose allzusehr zu gefährden.

Die Blase dagegen scheint empfindlicher zu sein. Die vollständige Loslösung von der Scheide, die Resektion des oberen Teiles der Vagina und die ausgiebige Entfernung des perivesikalen Bindegewebes, wie sie in allen Fällen erfolgten (mehrmals wurden auch die äusseren Schichten der Blasenwand mit excidiert), schränken die Blutzufuhr so ein, dass Nekrose des Blasengrundes und infolge davon eine Fistel entstehen kann. Da aber eine solche später operativ geheilt werden kann, eventuell sich spontan schliesst (s. Fall 4), darf diese Eventualität nicht als absolute Kontraindikation gegen die Operation gelten. Da, wo das Karcinom weniger weit auf das Parametrium und die Blasenscheidewand überging (Fall 7), wo also die Blase weniger scharf abpräpariert wurde, blieb sie intakt.

Die Gefahr der Infektion des Peritoneums durch das Krebsgeschwür während der Operation wird von den meisten Autoren im Gegensatz zu früher verhältnismässig gering angeschlagen, wie mir scheint, mit Recht. Bei genügender Vorbereitung, worunter alle gründliche Auslöffelung und Thermokauterisierung vor der Operation verstehen, kann der Jaucheherd, namentlich wenn man die Eröffnung von Douglas und vorderer Bauchfelltasche auf zuletzt verspart, sicher unschädlich gemacht werden. Auf hiesiger Klinik wurde am Tag vor der Operation das Karcinom ausgiebig mit Kurette und Thermokauter bearbeitet. Unmittelbar vor der Operation wurde die Höhle noch einmal ausgebrannt und die Vagina mit Schmierseife und Lysol ausgerieben. In den letzten 4 Fällen wurde ausserdem die ungefähr 5 cm weit vom Introitus circumcidierte und ein Stück weit hinaufpräparierte Vagina auf einem Tampon über der Höhle vernäht, so dass letztere ganz abgeschlossen war. Die Ablösung des oberen Teils der Vagina wurde von oben bewerkstelligt. Beim vaginalen Akt wurden Gummihandschuhe angewendet, um die Hände für die Laparotomie aseptisch zu erhalten.

Drüsen. Es ist schon oft betont worden, dass demjenigen, der nur vaginal operiert, die Existenz von karcinomatösen Lymphdrüsen gewöhnlich entgeht. Irish[1]) hat mehrfach vaginal noch

[1]) Irish, Abdominal hysterectomy for cancer of the cervix. Boston med. and surg. Journal März 1899.

Digitized by Google

gut operable, also relativ wenig vorgeschrittene Uteruskarcinome abdominal entfernt und dabei krebsige Drüsen angetroffen, die vor der Operation nicht zu diagnostizieren waren. Williams[1]) fand bei 78 Autopsien 56 mal Drüsenmetastasen. Im Gegensatz dazu erwies die im pathologischen Institut von Bern vorgenommene Untersuchung der von uns exstirpierten Drüsen in 5 Fällen (Nr. 3, 4, 5, 6 und 7; in Nr. 1 und 2 nicht untersucht) Fehlen von krebsiger Entartung, ein Ergebnis, welches gegen die systematische Drüsenexcision zu sprechen scheint. Ein negativer Befund scheint mir aber wenig massgebend zu sein: um die Drüsen wirklich krebsfrei erklären zu dürfen, müsste man sämtliche Drüsen in Serienschnitten durchsuchen. Und da man kleine Krebszellennester sowohl in den Drüsen wie in den Lymphgefässen, makroskopisch nicht erkennen kann, wird es sich immer empfehlen, die an den bekannten Orten gelegenen Drüsen im Zusammenhang mit den zuführenden Lymphbahnen möglichst vollständig zu entfernen.

Picqué und Mauclaire unterscheiden 3 Arten von Recidiven nach Krebsoperationen am Uterus: a) vaginale, b) vulvare, c) pelvische. Es sei noch nicht festgestellt, ob a) oder c) häufiger vorkomme. Wäre letzteres der Fall, so würde das natürlich ein wertvolles Argument zu gunsten der Ausräumung sein. Im allgemeinen werden die Recidive in der Narbe für vorwiegend häufig angesehen, die Frage nach der Entstehung derselben ist aber noch nicht gelöst. Man weiss, dass sich z. B. Freund gegen die Möglichkeit der Einimpfung bei der Operation ablehnend verhält. Jedenfalls sind die Narbenrecidive kein Argument gegen die Ausräumung.

Bis auf einige Amerikaner sind alle Autoren darin einig, dass die abdominale Operation nicht am Platz ist, wenn die vaginale versagt. Nur dann darf man von der abdominalen Radikaloperation etwas erwarten, wenn man nicht mehr vaginal inoperable oder an der Grenze der Operabilität stehende Fälle angreift. Picqué und Mauclaire kommen auf Grund ihrer eignen sowie der aus der Litteratur gesammelten Erfahrungen zum Schluss, dass die betr. Operation für jeden Fall von Karcinom im Beginn angezeigt ist, welches auch der Sitz, die Evolution und die histologische Struktur sei. Sobald man sich auf den Standpunkt stellt, dass nicht nur Uterus und Adnexe, sondern auch Drüsen und Lymphbahnen entfernt werden müssen, ist es für die Wahl des Eingriffs gleichgültig,

[1]) Nach Picqué und Mauclaire citiert.

Digitized by Google

ob der Krebs von der Portio, der Cervix oder dem Corpus ausgeht. Die von Picqué und Mauclaire mitgeteilte Statistik über 232 abdominale Uterusexstirpationen (mit 35,3% Todesfällen) hat, wie sie selber zugeben, nur relativen Wert, weil einige Autoren nicht angeben, ob sie die Drüsen mitgenommen haben. Der Versuch, ein Kollumkarcinom nach den in der Chirurgie (z. B. für das Mammakarcinom) geltenden Regeln weit im gesunden herauszuschneiden, wird vorläufig immer an der Nähe von Blase und Rektum scheitern. Solange diese Organe als unantastbar gelten, wird auch die Exstirpation der Genitalien im Zusammenhang mit dem Beckenbindegewebe vom Bauche aus keine wirklich radikale Operation sein (Mikulicz). Die Zukunft muss lehren ob sich die Zuthat eines so schweren Eingriffs, wie ihn die Ausräumung des Beckens darstellt, zur abdominalen Hysterektomie überhaupt lohnt. Die Berechtigung dieser Operation ist theoretisch erwiesen. Praktisch lässt sich die Frage nur lösen, wenn man sich dazu entschliesst, für die Operation geeignete, d. h. beginnende Karcinomfälle heranzuziehen.

In betreff der Litteraturangaben verweise ich auf den bereits mehrfach citierten Aufsatz von Picqué und Mauclaire, welcher alle einschlägigen Publikationen, wie mir scheint, in sehr vollständiger Weise berücksichtigt. Von seither veröffentlichten Arbeiten und Äusserungen wären zu erwähnen:

Bigeard, hysterectomies vaginales et abdominales pour cancer. Thèse de Paris 1899. Mitteilungen der Ansichten von Segond auf Grund von 6 abdominalen Operationen. Derselbe tritt für diesen Eingriff bei Karcinomen im Beginn ein und verwirft ihn als zu gefährlich und doch nicht genügend, sobald die Neubildung über den Uterus hinausgeht. Im Anschluss an die Mitteilung von Picqué und Mauclaire ergab eine Diskussion in der Société de chirurgie (Juli 1899) wesentlich gleiche Gesichtspunkte. Ebenso sprachen auf dem Kongress in Amsterdam Reynier, Jacobs, Pestalozza, Doyen, Faure und Jonnesco der abdominalen Frühoperation das Wort, welche sogar von einigen als nicht gefährlicher als die vaginale Totalexstirpation bezeichnet wird. Endlich wäre eine Picqué und Mauclaire entgangene Dissertation von Seidelmann (die Laparotomie bei Uteruskarcinom. Berlin 1898. Ref. Centralblatt für Gyn. 1899 Nr. 18) anzuführen, welche die Resultate von 49 Operationen der Berliner Universitätsfrauenklinik behandelt (21 Todesfälle, 14 Recidive, 9 sichergestellte Dauerheilungen).

Digitized by Google

Krankengeschichten (Operationstechnik siehe oben).

Fall 1. Frau Stalder, 58 J. Cervix und Scheidengewölbe in eine weit in das linke Parametrium reichende, apfelgrosse, mit jauchigen Massen angefüllte Höhle aufgegangen. Uterus ganz unbeweglich. 21. I. 99. Circumcision der Vagina in halber Höhe. Der Ausräumung des Beckens in oben angegebener Weise wird die beiderseitige Ligatur der A. hypogastrica unmittelbar am Abgang vor der Iliaca communis vorausgeschickt. Der linke Ureter wird aus der Neubildung, welche das Parametrium bis fast an die Beckenwand infiltriert und nach unten hin gegen die Mitte des Sakrums einen Zapfen schickt, herausgeschnitten. Wenig vergrösserte Drüsen an den grossen Gefässen und auf dem Sakrum. Schluss des Peritoneums über einem Tampon, der zur Vagina herausgeleitet wird. 5. II. Feststellung einer Vesico-Vaginalfistel, sonst Vaginalwunde in guter Heilung. Bauchwunde pp. geschlossen. 10. II. Cystoskopisch wird konstatiert, dass die Fistel die Einmündungsstelle des Ureters in die Blase betrifft, so dass also eine Harnleiterblasenscheidenfistel besteht. 20. II. Entlassung. 22. V. Subperitoneale Implantation des linken Ureters in die Blase nach Mackenrodt[1]). Lokal kein Recidiv. Wegen zu grosser Spannung und Brüchigkeit hält die Naht nicht, und es entsteht eine Ureterenbauchfistel. Die Blasenfistel schliesst sich spontan. 8. VI. Nephrektomie. 1. VII. Blase vollständig kontinent. In der Bauchwunde noch eine kleine Fistel (von einem nach der Harnleiternaht entstandenen Abscess), die aber nicht Urin entleert. In der Vaginalnarbe kein Recidiv.

Fall 2. Frau Steiner, 62 J. Cervixkarcinom mit Übergreifen auf die Scheidengewölbe (vorderes Laquear perforiert, Peritoneum liegt bloss) und Parametrien. Links stark mit der Flexur und dem parietalen Peritoneum verwachsene Pyosalpinx und Pelveoperitonitis. Operation wie in Fall 1 mit Ligatur der Hypogastrica. Resektion eines grossen Teiles des parietalen Bauchfelles und des Serosaüberzugs der Blase. Zahlreiche kleine Drüsen. Douglas durch feste Adhäsionen verödet. Beiderseits in der Gegend des Ovariums mit dem parietalen Peritoneum verlötete nussgrosse Knoten (Drüsen?). Bei der Loslösung der linken Adnexe vom oberen Teil des Rektums zeigt sich eine kleine Perforation, die nicht exakt geschlossen werden kann. Von einer Naht des Beckenbauchfells kann nicht die Rede sein, zum Abschluss der Bauchhöhle nach unten wird, so gut es geht, das Peritoneum der vorderen Bauchwand mit demjenigen der Flexur vernäht. Grosser Mikulicztampon.

Operation am 26. IV. Exitus am 6. V. an septischer Peritonitis.

Fall 3. Frau Berger, 56 J. Cervixkarcinom mit Übergreifen auf die Parametrien und die Blase (vor der Operation nicht diagnostiziert). Tumor unbeweglich. Geringer Exophthalmus, wenig pulsierende Struma, systolisches Geräusch an der Mitralis, Puls 140. 20. V. Operation mit Unterbindung und Excision der Hypogastrica. Die Gefässe sind so brüchig, dass bei der Exstirpation der

[1]) Centralblatt f. Gyn. 1899 No. 12. Dieses Verfahren scheint mir ausserordentlich zweckmässig zu sein. Es wäre in meinem Falle Grund genug gewesen zu ausgedehnten Verwachsungen und fester Narbenbildung, trotzdem liess sich das Bauchfell mit Leichtigkeit in toto abheben. Leider wurde es vernachlässigt, die Blase genügend zu mobilisieren, was sich zur Entspannung immer empfehlen dürfte.

Digitized by Google

Drüsen rechts Arteria und Vena iliaca communis einreissen. Da seitliche Ligatur und seitliche Naht durchschneiden, müssen beide Gefässe unterbunden werden. Resektion des rechten Ureters mit einem Stück Blase, Implantation des Ureterstumpfes in die Blase. Während der Ausräumung, als die Operation fast beendet ist, tritt Kollaps und auf dem Operationstisch Exitus ein. Die Blutung war nicht bedeutend, da sie durch Kompression der Iliaca communis sofort gestillt wurde. Luftembolie durch die Sektion ausgeschlossen. Todesursache: Shock.

Fall 4. Frau Voillat, 59 J. Portiokarcinom mit Infiltration der Vagina, der Lig. sacro-uterina und des linken Parametriums bis fast an die Beckenwand. Rechtes Parametrium nur wenig ergriffen. 17. VI. Circumcision der Vagina 3 cm vom Introitus. Operation wie bei No. 1, ohne Ligatur der Hypogastrica, mit Resektion eines grossen Stückes Beckenperitoneums und des Serosaüberzugs der Lig. lat. Abschluss der Bauchhöhle durch Vernähung von Flexur und Coecum mit der vorderen Bauchwand. Grosser Mikulicztampon. Die Blase ist nicht verletzt worden, wie man sich durch Füllung mit 300 ccm überzeugen kann. 19. VI. Abgang von Urin per vaginam. Die zweifaustgrosse Höhle im kleinen Becken schliesst sich allmählich durch Granulationen. Die ursprünglich fast einfrankstückgrosse Blasenfistel wird kleiner. 28. VIII. Entlassung. Bauchwunde geschlossen. Vaginalschleimhaut etwa 5 cm tief, geht oben in eine noch kleinapfelgrosse, gut granulierende Höhle über. Es besteht noch eine für die feinste Sonde undurchgängige Blasenscheidenfistel, die allem Anschein nach in spontaner Heilung begriffen ist. Bei maximaler Füllung der Blase (über 300 ccm) erscheinen kaum einige Tropfen.

Fall 5. Frau Seiler, 54 J. Portiokarcinom mit Übergreifen auf die Scheidengewölbe und Lig. sacro-uterina. Noch geringe Beweglichkeit. 19. VI. Circumcision der Vagina und abdominale Operation wie bei No. 4 (nur dass weniger von der Scheide mitgenommen wird) mit Unterbindung und Excision der linken Hypogastrica. Rechte Uterina am Abgang ligiert. Auch hier wird das parietale Peritoneum nicht bloss gespalten und abgehoben, sondern $\wedge$-förmig mit reseziert, die Spitze des $\wedge$ liegt auf der Iliaca communis. Sehr grosse und zahlreiche weiche Drüsen: eine taubeneigrosse im linken Parametrium, an den üblichen Stellen an der Iliaca externa und an der Bifurkation der Iliaca kleinere, bis weit nach unten. Parallel mit dem Lig. rot. beiderseits ein Rosenkranz von kleinen Drüsen bis an die Gegend des Annulus inguin. int. Um das perivesikale Bindegewebe möglichst vollständig mit zu entfernen, wird der Versuch gemacht, die namentlich an den seitlichen Partien immer schwer zu erkennende Grenze der Blase durch Füllung derselben hervortreten zu lassen. Mit dem Messer wird dann bis zur Blasenmuskulatur eingeschnitten. Dabei entsteht eine kleine Öffnung, die durch doppelte Naht geschlossen wird. Das Beckenperitoneum kann wieder vereinigt werden. Während dieser Naht entsteht Kollaps und während der Bauchnaht tritt Exitus ein. Die Blutung war wie gewöhnlich sehr gering und war rasch und vollständig gestillt worden. Der Fall schien verhältnismässig günstig zu sein, wenn auch Pat. sehr kachektisch war. Die Sektion ergab ausser Anaemie und einer alten Lungenspitzenaffektion nichts besonderes. Einen eventuellen Einfluss der Hochlagerung habe ich schon oben erwähnt.

Digitized by Google

Fall 6. Frau Lehmann, 37 J. Tiefer Krater bis in das rechte Parametrium, das ganze Scheidengewölbe und 4 cm weit die rechte Vaginalwand einbeziehend. 19. VII. Operation wie bei No. 5 ohne Hypogastricaunterbindung Mehrere kleine Drüsen an der Iliaca externa und in der Gabelung der Iliaca communis. Im Parametrium beiderseits ein kleines Drüsenpacket. Abdomen geschlossen. 29. VII. Erbsengrosse Vesico-Vaginalfistel, sonst Verlauf glatt. Bauchwunde pp. geheilt. 10. VIII. Entlassung mit einer Blasenfistel, deren operativer Schluss auf später verschoben.

Fall 7. Frau Hegi, 49 J. Cervixkarcinom mit Übergreifen auf das hintere Scheidengewölbe und Infiltration des rechten Parametriums. Uterus noch ein wenig beweglich, wäre aber vaginal kaum zu exstirpieren. 2. VIII. Operation wie oben, jedoch wird die Blase mehr geschont. Die Auslösung der Parametrien ist bedeutend leichter als bei den früheren Fällen, die ganze Operation dauert deshalb auch weniger lang (2 Stunden). Auf den Iliacagefässen nur wenig kleine Drüsen, an der Uterina im Parametrium beiderseits grosse weiche Packete. Blutung aus der rechten Art. iliaca communis: ein an einen Drüsenast angelegter Schieber reisst ab. Seitliche Unterbindung der Arterie. Heilung pp. glatt bis auf eine 3 Wochen post operat. auftretende Phlebitis am rechten Unterschenkel, die nach einigen Tagen zurückging. Entlassung 6. IX.

Für die Überlassung der Operationen sei mir gestattet, meinem hochverehrten Chef, Herrn Peter Müller, auch hier meinen warmen Dank auszusprechen.

Auch auf dem Chirurgenkongress in Paris (Oktober 1899) wurde die abdominale Totalexstirpation in obigem Sinne durchweg befürwortet, wenn auch in Bezug auf Dauerresultate ein grosser Skeptizismus zutage trat.

Digitized by Google

Aus den Frauenkliniken der Universitäten Erlangen und Kiel.

Über die Lösung und Ausstossung der Nachgeburt.

Von

Karl Holzapfel.

Mit Textabbildungen.

Die wissenschaftliche Forschung in der Heilkunde geht von dem Grundsatz aus, dass erst die sichere Kenntnis der natürlichen Lebensvorgänge uns in den Stand setzt, die Störungen in diesen Vorgängen richtig zu beurteilen und unser Verhalten danach zu regeln. Die Richtigkeit dieses Grundsatzes zeigt sich besonders deutlich, wenn wir die Geschichte der Geburtshilfe verfolgen und erkennen, dass erst die sorgfältige Erforschung der einzelnen Geburtsvorgänge uns zur richtigen Leitung der Geburt hingeführt hat. Es sind heutzutage dort, wo überhaupt wissenschaftliche Geburtshilfe getrieben wird, nicht mehr viele Fragen, über die wesentliche Meinungsverschiedenheiten bestehen. Aber gerade auf einem sehr wichtigen Gebiete ist noch keine Einigung erzielt worden, über die Vorgänge des dritten Geburtsabschnittes, dessen fehlerhafte Behandlung noch bis zur Mitte dieses Jahrhunderts hin viele Opfer gefordert hat. Die zahlreichen Arbeiten, besonders der letzten Jahrzehnte, über diesen Gegenstand haben unsere Kenntnisse wesentlich erweitert, und sie haben vor allem den Erfolg gehabt, dass die Nachgeburtszeit heute nach Grundsätzen geleitet wird, die den natürlichen Vorgängen zweifellos mehr entsprechen, als die Behandlung in früheren Zeiten; aber über die Art der Lösung und Ausstossung der Nachgeburt aus dem Uterus besteht nicht nur keine Einigkeit, sondern die Anschauungen hierüber gehen, so scheint es wenigstens, weit auseinander.

Digitized by Google

Am meisten Eingang fand in Deutschland die Lehre, dass nach Ausstossung des Kindes die Mitte der Placenta sich in die Uterushöhle vorbuchte unter Bildung eines centralen Hämatoms auf der uterinen Placentarfläche, dass sich dann beim Austritt aus dem Uterus die Placenta durch den Eihautriss hindurchstülpe und so eingestülpt mit der fötalen Fläche voran die Schamspalte verlasse.

Baudelocque hat diesen Vorgang zuerst anschaulich dargestellt. Zugleich beschreibt er zwei andere Lösungsarten. Die eine gleicht der eben beschriebenen, nur löst sich hier der obere Rand zuerst und übernimmt im weiteren die Führung. Bei der anderen Lösungsart aber stülpt sich die Placenta überhaupt nicht durch den Eihautriss; hier geht der untere Rand voran, die Placenta rutscht der Länge nach in Cylinder- oder Dütenform herab, so dass die uterine Fläche der Placenta zum Vorschein kommt. Stets geht hierbei der Ausstossung der Nachgeburt eine mehr oder weniger starke Blutung voraus.

Welche einzelne von diesen Arten Baudelocque für die häufigere hält, erwähnt er nicht, er bemerkt nur, dass die beiden ersten am häufigsten vorkommen. Erst B. S. Schultze hat 1865 den ersterwähnten Vorgang als den überwiegend häufigeren beschrieben und seine Darstellung fand keinen Widerspruch, bis 1876 Matthews Duncan gegen sie auftrat.

Duncan hielt diese später als Baudelocque-Schultzesche bezeichnete Lösungsart für regelwidrig und bedingt durch den ungeeigneten, aber häufig ausgeführten Zug an der Nabelschnur. Natürlicherweise geht nach Duncan die Lösung der Nachgeburt in der Art vor sich, dass zunächst der untere Rand der Placenta tiefer tritt, oft mit leichter Vorstülpung; dass die Placenta sich unter Bildung von Längswülsten über der fötalen Fläche zusammenlegt, und dass dann die Placenta ohne sich durch den Eihautriss hindurchzustülpen aus dem Uterus in die Scheide und von dort durch die Schamspalte tritt. Es zeigt sich also in der Scheide wie vor der Schamspalte zuerst die Kante des unteren Randes oder, wenn der untere Rand durch das Anhaften der Eihäute etwas zurückgehalten wird, eine Stelle der fötalen Fläche nahe dem unteren Rande. Eine Blutung aus der Placentarstelle auf die uterine Placentarfläche oder nach aussen erfolgt nicht, oder sie ist doch nur äusserst gering.

Der Vortrag Duncans rief in den folgenden Jahren eine Reihe von Arbeiten hervor, deren Verfasser sich grösstenteils entweder zu

Digitized by Google

der Auffassung Schultzes oder zu der Duncans bekannten, während nur wenige (Werth 1888, Gessner 1897) keine von beiden Lösungsarten für die häufigere hielten, sondern, auf eingehende Untersuchungen gestützt, eine dritte Art der Lösung und Ausstossung der Placenta als die entschieden häufigere beschrieben. Danach löst sich zuerst der untere Teil der Placenta und stülpt sich etwas vor, während die Placenta sich meist in Längsfalten zusammenlegt. Nachdem die Placenta in dieser Anordnung in die Scheide ausgestossen worden ist, erfolgt meist noch nachträglich die Durchstülpung der Placenta durch den Eihautriss. Beim Austritt aus der Vulva geht nach Werth gewöhnlich eine Stelle der fötalen Fläche nahe dem unteren Rande voran.

Trotzdem eine Reihe von hervorragenden Forschern auf diesem Gebiete gearbeitet haben, ist über diese Frage noch keine Einigung erzielt.

Der eine Grund hierfür liegt in der Schwierigkeit der unmittelbaren Beobachtung. Dem Gesichtssinn sind die Vorgänge im dritten Geburtsabschnitt nur in sehr beschränktem Masse zugänglich. Es bleiben demnach für die Beobachtung nur übrig: Leichenbefunde und Gefrierschnitte, klinische Untersuchungen in Scheide und Uterus mit der Hand oder mit Instrumenten oder endlich Rückschlüsse aus der Anordnung der geborenen Nachgeburtsteile auf die Art der Lösung im Uterus.

Alle drei Gruppen haben ihre Mängel. Von Leichenbefunden und Gefrierschnitten sind natürlich nur die zu verwerten, die uns irgend einen Zeitpunkt des dritten Geburtsabschnittes zeigen, und da wir ja zunächst die regelrechten Vorgänge betrachten wollen, eigentlich nur solche Fälle, die wenigstens in der Nachgeburtszeit keine Regelwidrigkeit aufweisen. Läge eine genügende Anzahl solcher Fälle vor, aus verschiedenen Zeiten des dritten Geburtsabschnittes, so könnte man sich daraus sehr wohl eine deutliche und richtige Vorstellung über die Lösungsverhältnisse machen. Das ist aber leider noch nicht der Fall, denn eine beträchtliche Anzahl der überdies noch nicht sehr zahlreichen Leichenbefunde und Gefrierschnitte aus dieser Zeit stammt von sehr regelwidrigen Fällen und ist aus diesem Grunde nicht oder nur mit grosser Vorsicht zu verwenden, weil es sehr schwer ist, zu beurteilen, inwieweit dieser oder jener Vorgang durch irgendwelche krankhafte Störung bedingt war.

Gegen die Anwendung der inneren Untersuchung ist nicht mit Unrecht der Einwand erhoben worden, dass durch diesen Eingriff

Digitized by Google

gleichfalls Störungen hervorgerufen werden, die den regelrechten Verlauf des Nachgeburtsvorganges beeinträchtigen. Es kommt hierbei aber doch sehr wesentlich auf die Art der Ausführung an. Der Geübte kann bei einer gynäkologischen oder geburtshilflichen Untersuchung auch ohne stärkere Belästigung der zu Untersuchenden sich über alles notwendige unterrichten, während ein weniger sorgfältiger und geübter Untersucher nur bei starker Belästigung der Kranken zum selben Ziele kommt. Eine nicht geringe Rolle spielt bei solchen Untersuchungen die psychische Einwirkung auf die Kreissende. Wenn die Kreissende aus dem Benehmen der Umgebung merkt oder ahnt, dass mit ihr etwas Besonderes vorgenommen werden soll, vielleicht von einem Arzte, den sie bisher noch nicht gesehen hat, so wird sie ängstlich und misstrauisch und empfindet jede kleine Belästigung oder jeden kleinen Schmerz viel heftiger, als wenn sie in dem Glauben sich befindet, eine solche Untersuchung gehöre zur regelrechten Geburt. Nicht unwesentlich ist ferner die Art, wie man die Uterushöhle abtastet. Man kann auch hierbei sehr schonend und sehr störend verfahren. Ich werde hierauf später zurückkommen.

Denselben Einwand, wie die innere Untersuchung mit der Hand, muss sich die innere Untersuchung mit Instrumenten gefallen lassen. Ich meine damit die Art der Beobachtung, deren sich Gessner bei seinen Untersuchungen bediente. Gessner verwarf die innere Untersuchung als störend für den natürlichen Verlauf der Nachgeburtslösung und glaubte dadurch sich von dieser Fehlerquelle möglichst frei zu machen, dass er zu verschiedenen Zeiten des dritten Geburtsabschnittes die Kreissende vorsichtig aufs Querbett bringen liess und nun durch behutsame Einführung von Spiegeln den Muttermund dem Gesichtssinn zugänglich machte. Er glaubte auch auf diese Weise die störende Anwendung der Bauchpresse bei der Halbentbundenen ausschalten zu können. Ich kann mir nun in der That nicht vorstellen, inwiefern bei diesem Umlegen der Kreissenden aufs Querbett, bei dem Einführen von Instrumenten in den Geburtskanal, was der Kreissenden doch auch eine einigermassen unangenehme Empfindung verursacht, inwiefern hierbei die Kreissende weniger sich belästigt fühlen und demzufolge auch weniger leicht pressen soll, als bei einer vorsichtig ausgeführten inneren Untersuchung. Um so mehr als gerade bei diesem Verfahren die Kreissende leichter psychisch erregt wird als bei einer Untersuchung, bei der sie in derselben Lage verharrt, die sie bei der Ausstossung des Kindes

Digitized by Google

einnahm. Dass aber das Einführen von Spiegeln, das Auseinanderziehen der Scheidenwände, die Einführung von Luft in die Scheide auf die Bewegungen der Placenta auch im physikalischen Sinne nicht weniger Einfluss haben muss, als eine vorsichtig ausgeführte innere Untersuchung, erscheint mir unbestreitbar.

Wartet man ohne jeden Eingriff den natürlichen Verlauf der Nachgeburtszeit ab und beobachtet nur sorgfältig den Austritt der Nachgeburt aus der Vulva, so ist man wohl imstande, sich aus der Anordnung der einzelnen Eiteile im Vergleich zu dem nachträglich zu bestimmenden Sitz der Placenta ein Bild über die Summe der Veränderungen in Lage und Gestalt der Nachgeburt vom Beginn bis zum Schluss des dritten Geburtsabschnittes zu machen, aber die Einzelheiten dieses Vorganges sind auf diese Weise nicht festzustellen. Wenn beispielsweise die Placenta durch den Eihautriss gestülpt durch die Vulva tritt, wie will man bestimmen, wann und wo diese Einstülpung erfolgt ist? Oder wenn der obere Rand der Placenta zuerst austritt, wodurch soll man erkennen, wo, wann und in welcher Weise diese Lageveränderung der Placenta zustande gekommen ist? Gerade hierbei sind häufig fehlerhafte Schlüsse gezogen worden, und diese haben nicht wenig zur Verwirrung der Lehre über den dritten Geburtsabschnitt beigetragen.

Bildet nun schon die Schwierigkeit der unmittelbaren Beobachtung ein nicht unbeträchtliches Hindernis für die allgemeine Verständigung in dieser Frage, so spielt noch ein zweiter Punkt hier eine nicht unwesentliche Rolle, der bisher noch nicht die genügende Berücksichtigung gefunden hat. Ich meine die Schwierigkeit des Ausdrucks, die Schwierigkeit, die beobachteten Vorgänge verständlich zu schildern. Es ist für den Leser der hier vorliegenden Arbeiten oft ungemein schwer, sich aus dem Gesagten ein klares Bild dessen, was der Verfasser hat schildern wollen, zu entwerfen. Von der Schwierigkeit der Ausdrucksweise überzeugt man sich am besten, wenn man eigene Aufzeichnungen über dieses Gebiet, die man vor Jahren vermeintlich sehr genau gemacht hat, wieder liest. Es werden hier und da Fälle unterlaufen, bei denen man nicht mehr imstande ist, sich den damals geschilderten Vorgang klar zu machen. Wie viel schwerer ist es da, sich erst in eine ungewohnte Vorstellungsweise einzudenken und dann sich bei nicht ganz genauer Darstellung zurechtzufinden. Es sind namentlich die Ausdrücke voran, vorn und hinten, innen und aussen, die in sehr verschiedenem Sinne gebraucht werden, und wenn nun gar, wie nicht selten, der

Digitized by Google

Verfasser bei einer solchen Schilderung sich auf den Sitz der Placenta auf einer bestimmten Stelle bezieht, die er aber nicht vorher angiebt, so wird die Schilderung zweifelhaft, wenn nicht ganz unverständlich. Ich erinnere nur daran, dass die Untersuchungen Lemsers von Schultze, wie von Duncan zur Stützung ihrer entgegengesetzten Ansichten herangezogen wurden, worauf Gessner in neuerer Zeit wieder aufmerksam machte, und dass Werth mit vollem Recht schon 1888 dieser Arbeit wegen der Unklarheit ihrer Ausdrucksweise jeden Wert zur Klärung dieser Verhältnisse absprach.[1]) Es ist ja bekannt, dass 1888 auf der 2. Versammlung der Deutsch. Ges. f. Gyn. in Halle Lahs nach persönlicher Rücksprache mit Lemser erst feststellte, dass die Lemserschen Untersuchungen mehr im Sinne der Duncanschen Anschauung zu verwerten seien, und dass auch Lemser selbst bei verschiedenen Punkten sich nicht mehr sicher erinnern konnte, was er im einzelnen hatte sagen wollen.

Diese Schwierigkeit der Ausdrucksweise ist wohl mit Veranlassung gewesen, dass die Schilderung der Nachgeburtsvorgänge des öfteren falsch aufgefasst wurden, und dass bestimmte Arten des Lösungsvorganges an den Namen von Forschern geknüpft wurden, die ursprünglich den betreffenden Vorgang wesentlich anders geschildert hatten. Am schlimmsten ist hierbei Duncan weggekommen. Es ist in den letzten Jahren vielfach üblich gewesen, als Duncanschen Mechanismus eine Lösungsart zu bezeichnen, bei der gleich anfangs die sogenannten kurzen Eihäute sich lösen[2]) oder abreissen, und bei der hierbei in der Regel von der Placentarstelle her Blut nach aussen abgeht, ja es ist sogar (Veit [112] Czempin) die Blutung nach aussen vor der Ausstossung der Nachgeburt als kennzeichnend für den Duncanschen Mechanismus angesprochen worden. Duncan selbst hat ja aber gerade bei dem von ihm als üblich geschilderten Vorgang die Blutung als fehlend oder doch nur sehr gering dargestellt. Der von jenen Forschern als Duncanscher bezeichnete

---

[1]) Ich möchte hier gleich feststellen, dass Werth hauptsächlich aus diesem Grunde die Arbeit Lemsers verwarf, nicht wie Ahlfeld ([8], S. 427) behauptet, deshalb, weil er überhaupt derartige Untersuchungen wegen der damit verbundenen Störung für unzulässig hielt. Eine solche Stellungnahme Werths kann auch deshalb nicht angenommen werden, weil Werth ja selbst seine Darstellung auf eigene innere Untersuchungen gründet.

[2]) Werth (S. 439) hat zuerst auf diesen geschichtlichen Irrtum aufmerksam gemacht.

Digitized by Google

Mechanismus ist vielmehr nichts anderes als die dritte von Baudelocque angeführte Lösungsart!

Als Beleg für diese wohl manchem unerwartete Ansicht und zugleich als Beleg für die früher (S. 2) gemachte Angabe, dass Baudelocque die Häufigkeit der von ihm geschilderten Lösungsarten nicht abgegrenzt hat, führe ich seine eigenen Worte an. Es heisst da (18) auf S. 395:

„905. Les efforts répétés que fait la matrice pour se délivrer de l'enfant, sont ordinairement ceux qui détruisent les adhérences du placenta; puis qu'on le trouve presque toujours renversé, et sur l'orifice interne, immédiatement après la sortie du premier. Tantôt cette désunion commence par le centre du placenta, et tantôt par un point de sa circonférence; ce qui produit des phénomènes différens.

906. Dans le premier cas, le milieu du placenta étant poussé en avant, cette masse se renverse sur elle-même en se détachant, elle vient offrir sa surface recouverte de membranes et de vaisseaux, à l'orifice de la matrice et dans la suite à l'entrée du vagin, et elle forme en arrière une poche qui se remplit de sang; de sorte que la femme n'en perd presque pas avant de se délivrer.

907. Il se forme une poche à-peu-près semblable, et le placenta vient encore se présenter de même, quand il commence à se séparer de la matrice par l'endroit de son bord qui est le plus éloigné de l'orifice de celle-ci; avec cette différence cependant, que c'est ce point et non le milieu de la face fétale qui s'engage le premier. Mais les choses se passent différement, lorsque le placenta se détache par en-bas, sur-tout, s'il est dans le voisinage de l'orifice; dans ce dernier cas, il se roule sur lui-même en forme de cylindre ou d'oublie, et selon la longueur de la matrice; de manière qu'il vient présenter au toucher ou à la vue sa surface anfractueuse, et que sa sortie est toujours précédée d'un peu et quelquefois de beaucoup de sang fluide."

Die Verwirrung der Begriffe, die diese irrtümlichen Auffassungen zur Folge hatten, wurde nicht verringert durch das vielfach angewandte Verfahren, die Art des Austritts der Placenta aus der Vulva zur Bestimmung der Lösungsweise im Uterus zu verwenden. Das geschah meist in der Weise, dass man die durch den Eihautriss gestülpte Placenta dem Baudelocque-Schultzeschen Mechanismus zurechnete, die nicht eingestülpte dem Duncanschen; seltener (Zinsstag u. a.) in der Weise, dass ohne Rücksicht auf die

Digitized by Google

Einstülpung durch den Riss lediglich nach der Lage und Anordnung der Nachgeburt die Lösungsart bestimmt wurde. Wieviele Ungenauigkeiten erst durch Nichtbeachtung der Grösse des Risses oder durch persönliche Auffassung der nicht immer scharfen Grenzen zwischen den einzelnen Lösungsarten mit untergelaufen sind, lässt sich aus den Arbeiten gar nicht feststellen.

Hält man sich an die vorliegenden thatsächlichen Beobachtungen und sieht von der meist nicht einwandsfreien Zuteilung zu dem Mechanismus Schultze oder Duncan ab, so stehen die gemachten Beobachtungen sich doch bedeutend weniger schroff gegenüber, als es nach dem Lesen der einzelnen Schriften den Anschein hat.

Ehe ich hierauf im einzelnen eingehe, möchte ich an einer Reihe von Fällen die von mir auf diesem Gebiete gemachten Erfahrungen berichten und die Art und Weise, in der ich meine Beobachtungen anstellte, schildern.

Eine grössere Zahl von Leichenbefunden und Gefrierschnitten, die ich zur Verwertung in dieser Frage heranziehen könnte, stand mir nicht zu Gebote. Es wird wohl auch noch lange dauern, bis diese Zahl so gross geworden ist, dass man aus diesen Fällen allein die Frage der Lösungsart zu beantworten vermag.

Es blieb mir also nur die innere Untersuchung übrig oder lediglich die Beobachtung des Austritts der Nachgeburt aus der Vulva. Ich habe eine zeitlang versucht, auf die letzte Art zum Ziele zu kommen, indem ich die Lage der Placenta im Uterus durch Untersuchung der Placentarstelle im Spätwochenbett und Aufblähen des Eisacks genau bestimmte und diese Lage mit der Anordnung der geborenen Nachgeburtsteile verglich. Insbesondere hoffte ich aus der Betrachtung des festsitzenden Hämatoms Anhaltspunkte dafür zu gewinnen, welcher Teil der Placenta sich zuerst gelöst habe. Indessen haben mir vergleichende Untersuchungen gezeigt, dass diese Hoffnung eine trügerische war; denn es sass durchaus nicht immer das Hämatom an dem Teil der Placenta am festesten, der sich bei der inneren Untersuchung nachweislich oder wahrscheinlich zuerst gelöst hatte, und wenn man bedenkt, dass nicht selten an den Eihäuten, zuweilen sogar an Stellen, die der Placenta ziemlich entfernt sind, das Hämatom am festesten haftet, so wird man davon abstehen müssen, aus der mehr oder weniger festen Haftung eines Blutklumpens Rückschlüsse zu ziehen auf den Ort der ersten Lösung. Da das Blut nicht unmittelbar nach seinem Austritt aus der

Digitized by Google

Placentarstelle gerinnt, liegt es ja auf der Hand, dass es, namentlich bei beschleunigter Lösung, eine Strecke weit vom Ort des Austritts sich entfernen und dort zur festeren Haftung gelangen kann, Bedenken, die Gessner mit Recht Czempin gegenüber hervorgehoben hat.

Ich habe ferner beobachtet, dass die Placenta im Durchtrittsschlauch und noch in der Vulva zuweilen derartige Wendungen und Drehungen macht, dass es nicht möglich ist, lediglich aus dem Austritt aus der Vulva Rückschlüsse auf die Lösungsart im Uterus zu machen.

So blieb mir also für eine sichere Beobachtung nur die innere Untersuchung übrig. Ich verfuhr in der Weise, dass ich meist sobald als möglich nach der Geburt des Kindes die Hand in die Scheide einführte und an der Nabelschnur entlang mit 2 Fingern in die Uterushöhle vorsichtig eindrang. Hier stellte ich, soweit es auf diese Weise überhaupt möglich ist, die Lage der Placenta fest, achtete auf Höhe und Tiefe ihres Sitzes, auf das Übergreifen der Placenta von einer Uteruswandfläche auf die andere, auf die Bildung von Längs- und Querwülsten und als Merkzeichen für später besonders auf die Lage des Nabelschnuransatzes. Ich tastete dabei so vorsichtig wie möglich, sowohl um die Uterusmuskulatur möglichst wenig zu reizen, wie auch um der Kreissenden keine Schmerzen zu verursachen und sie nicht ängstlich zu machen. Nach Abnabelung des Kindes blieb die Kreissende, wie auch sonst, in Rückenlage, die Beine wurden ausgestreckt und die Kreissende bedeckt. Die Hand blieb gewöhnlich so lange in dem Genitalkanal, bis die Placenta im Durchtrittsschlauch angelangt war. Bei der Beobachtung von Lösung und Austritt der Placenta wurde wieder besonders auf die Lage und den Weg des Nabelschnuransatzes geachtet. Der Austritt der Nachgeburt aus dem Durchtrittsschlauch wurde entweder der Natur überlassen oder nach einiger Zeit durch den Credéschen Handgriff beschleunigt. In einem Fall wurde die Placenta mit der Hand gelöst. Nach der Beendigung des dritten Geburtsabschnittes schloss ich den Eihautriss in der von mir früher angegebenen Weise ([69], S. 288) mit Holzklammern und füllte den Eisack im Wasserbade mit Wasser. Durch Vergleichung des inneren Befundes mit Lage und Gestalt der Placenta am aufgeblähten Eisack vermochte ich mir ein sehr viel deutlicheres und in vielen Fällen ungleich richtigeres Bild von den Vorgängen des dritten Geburtsabschnittes zu machen, als wenn

Digitized by Google

ich allein auf die innere Untersuchung angewiesen gewesen wäre. Die Vergleichung der Lage des Nabelschnuransatzes bei der inneren Untersuchung und am Eisack, namentlich die Beobachtung der Entfernung des Nabelschnuransatzes vom jeweilig tiefsten Punkt der sich lösenden und tiefer tretenden Placenta, in Verbindung mit der genauen Bestimmung von Lage und Gestalt der Placenta geben die Lösungsverhältnisse in einer Anschaulichkeit wieder, wie sie in anderer Weise m. E. nicht zu erreichen ist.

In den meisten Fällen, vor allem überall da, wo nach der Untersuchung Zweifel über den Sitz der Placenta bestanden, wurde die Placentarstelle im Spätwochenbett abgetastet.

Ich habe schon vorher erwähnt, dass jede derartige Beobachtung durch innere Untersuchung sich den Einwand gefallen lassen muss, dass sie eine, regelrechterweise nicht vorkommende, Störung bedingt.

Welcher Art aber ist nun diese Störung?

Von Gessner wurde der Einwand gemacht, dass die in den Uterus eingeführte Hand einen Hohlraum schaffe, der regelrechterweise nicht vorhanden sei; dass sie während einer Wehe einen Teil des Druckes trage und dadurch die Lösungsvorgänge störend beeinflusse. Die Richtigkeit dieses Einwandes ist kaum zu bestreiten. Wenn man aber statt der ganzen Hand nur zwei Finger in die Uterushöhle einführt, so ist der Raum, den dieser Fremdkörper einnimmt, doch so gering, dass eine Störung aus rein physikalischen Gründen kaum in Betracht kommt und ich glaube deshalb, dass dieser Einwand auf meine Untersuchungen nicht angewandt werden kann.

Demnächst wird die Reizung der Uterusmuskulatur durch die Einführung der Hand als störend geltend gemacht. Die Stärke dieses Reizes wird sehr wesentlich abhängen von der Art der Ausführung der Untersuchung. Auch hier wird die vorsichtige Einbringung zweier Finger den Uterus weniger reizen als die Einführung der ganzen Hand, und die Störung wird um so geringer sein, je vorsichtiger und geschickter die Untersuchung ausgeführt wird.

Zugegeben nun, dass ein gewisser Reiz des Uterus nicht vollständig auszuschliessen ist, was wird die Folge dieses Reizes sein? Zweifellos nichts als eine Verstärkung der Wehenthätigkeit. Es ist aber doch wohl heute unbestritten, dass die Lösung der Placenta durch die Zusammenziehungen der Uterusmuskulatur bewirkt wird. Folglich würde jene Reizung nicht eine Veränderung des Lösungsvorganges bewirken, sondern nur eine Beschleunigung, und es wird

Digitized by Google

das Bild, das wir auf diese Weise von der Lösung der Nachgeburt gewinnen, den Vorgängen ohne solche Reizuug vollständig entsprechen bis auf die Zeitdauer der Lösung, welche als etwas zu kurz erscheinen könnte. Bei meinen Untersuchungen indes konnte ich einen derartigen Einfluss auf die Zeitdauer nicht wahrnehmen, wenigstens schienen mir die Wehenpausen bei den von mir innerlich Untersuchten nicht wesentlich kürzer zu sein als bei anderen Kreissenden im dritten Geburtsabschnitt.

Auf die Ausschaltung der Bauchpresse im dritten Geburtsabschnitt ist von vielen ein m. E. übertriebener Wert gelegt worden. Man hat, um jede Anspannung der Bauchmuskeln zu vermeiden, die Kreissende verhindert, während der Nachgeburtszeit irgend welche Bewegungen zu machen oder auch nur den Kopf zu heben; Schroeder verwendete sogar zu diesen Untersuchungen Frauen, die sich in Narkose befanden. Es ist mir zweifelhaft, ob die gänzliche Ausschaltung der Bauchpresse den natürlichen Verhältnissen entspricht. Als natürlich, als regelrecht ist doch wohl das zu betrachten, was in der Regel, in der Mehrzahl der Fälle geschieht — vorausgesetzt, dass keine offenbaren anatomischen Bedenken zu erheben sind. Nun hat aber doch beinahe jede Frau den natürlichen Drang, ihr neugeborenes Kind zu sehen und sie wird deshalb, trotz aller Erschöpfung, den Kopf erheben und damit die Bauchpresse anstrengen. Oder sie wird gelegentlich eine unbequeme Lage mit einer bequemeren vertauschen und dabei wieder die Bauchmuskeln anspannen. Diese gelegentliche Anwendung der Bauchpresse scheint mir für unsere Frauen ebenso natürlich, wie die viel stärkere bei einigen wilden Völkerschaften, die alsbald nach Ausstossung des Kindes ihren Geschäften nachgehen. Im grossen und ganzen ist heutzutage bei unseren Frauen die Wirkung der Bauchpresse im dritten Geburtsabschnitt eine zu schwache, was leicht daraus erhellt, dass in vielen Fällen die Ausstossung der Nachgeburt ohne Kunsthilfe entweder überhaupt nicht oder doch erst sehr spät erfolgt.

Einen wesentlichen Vorzug der von mir geschilderten Untersuchungsart mit nachfolgender Aufblähung des Eisackes sehe ich in der genauen Bestimmung des Placentarsitzes, welche bei den früheren Untersuchungen fehlte. Man findet allerdings regelmässig in den Arbeiten über die Nachgeburtsvorgänge Angaben über den Sitz der Placenta und über das Verhältnis des Sitzes zur Lösungsart. Aber die Bestimmungsart des Placentarsitzes war doch eine

Digitized by Google

so unsichere, dass diese Angaben nur mit einiger Vorsicht aufzunehmen sind und meist keinen höheren Wert als den einer ungefähren Schätzung beanspruchen können. In den Arbeiten, um die es sich hier handelt, wurde die Lage der Placenta bestimmt durch innere Untersuchung oder nach der Lage des Eihautrisses. Dass die Bestimmung des Placentarsitzes lediglich durch innere Untersuchung im dritten Geburtsabschnitt eine sehr unzuverlässige ist, namentlich, wenn es sich um die Bestimmung der Höhe handelt, habe ich schon in meiner Arbeit über den Placentarsitz (S. 297 u. 298) im einzelnen dargelegt. Bei der Messung des Abstandes der Placenta vom Eihautriss ist vielfach nicht auf die Grösse des Risses die nötige Rücksicht genommen worden. Ahlfeld (8 u. 9) hat allerdings diesen Fehler vermieden, indem er nur die Eisäcke zur Anfertigung seiner Rekonstruktionsbilder verwandte, bei denen die Grösse des Risses dem Umfang des kindlichen Schädels entsprach. Aber er hat offenbar nicht von der Mitte des Risses aus gemessen, sondern von irgend einer Stelle des Rissrandes aus und auch nicht Rücksicht genommen auf den mehr frontalen oder mehr sagittalen Verlauf des Risses. Dadurch können Ungenauigkeiten entstehen von fünf Centimetern und mehr. Ich werde später auf diese Verhältnisse genauer eingehen, wenn ich eine Übersicht über meine Beobachtungen gegeben habe.

Diese Beobachtungen sind in nachstehender Tafel der Reihe nach dargestellt. Sie erstrecken sich auf eine Zahl von 51 Fällen, 26 davon habe ich 1897 in Erlangen, 25 in Kiel 1899 beobachtet.

Die Zahlen der ersten Reihe geben die Nummern der Geburtsbogen an, es folgen Angaben über Anzahl der Geburten, über die innere Untersuchung, die Länge des Eihautrisses in Centimetern, den Ort der Placentarstelle im Spätwochenbett und über den Austritt der Nachgeburt aus der Vulva. Die Zeichnungen stellen den von vorn gesehenen Eisack dar, der Linie nach um das zehnfache verkleinert. Die Umrisse desselben sind durch die starke Linie wiedergegeben, während die Umrisse der Placenta und der Eihautriss durch dünnere Linien dargestellt sind. Was auf der Hinterfläche des Sackes lag, ist gestrichelt (Umrisse der Placenta) oder punktiert (Eihautriss) gezeichnet, was vorn lag, mit fortlaufendem Strich. Unter x ist in der Tafel jedesmal der Nabelschnuransatz zu verstehen. v bezeichnet die Stelle der Placenta, die zuerst aus der Vulva trat. Endlich sei noch erwähnt, dass in einigen Fällen mit den gezackten Linien ein vorhandener Margo angedeutet werden

Digitized by Google

soll, bei der Zwillingsgeburt die Grenze zwischen beiden Placentaanteilen der Früchte.

Unter „unterer Rand" verstehe ich in der Tafel nicht die Randkante, sondern die unteren Randteile der Placenta. M. heisst: mütterliche, F.: fötale Fläche der Placenta.

Es wäre mir erwünscht gewesen, wenn ich meinen Ausführungen eine grössere Untersuchungsreihe hätte zu Grunde legen können. Die Beschaffung einer grösseren Anzahl von Fällen ist leider mit Schwierigkeiten verknüpft. Nicht eigentlich wegen der Ansteckungsgefahr, denn diese ist, wenn man in der oben beschriebenen Weise vorgeht, sicher nicht grösser als bei jeder andern inneren Untersuchung intra partum. Indem die Finger vorsichtig an der Nabelschnur entlang in die Eihöhle geführt werden, kommen sie oft nicht einmal mit den Muttermundslippen, die in der Regel von Eihäuten ausgekleidet sind, in Berührung, geschweige denn mit der Corpuswand oder gar mit der Placentarstelle, deren Berührung quoad infectionem wohl der wundeste Punkt ist in der Geburtshilfe. Aber in Kliniken, die bei nicht hoher Geburtenziffer eine grosse Anzahl von Hörern, Studenten wie Hebammen, aufzuweisen haben, sind manche Fälle der Untersuchung nicht zugänglich, weil man die Rücksichtnahme auf die Gebärenden und den klinischen Unterricht nicht ausser acht lassen kann. Das gilt für die Entbindungsanstalt in Erlangen, wie die in Kiel, und ich bin den Leitern dieser Anstalten zu Dank verpflichtet, dass sie mir diese Untersuchungen vorzunehmen gestatteten.

Wenn ich nun zugeben muss, dass manche Fragen wegen der geringen Anzahl der Beobachtungen noch nicht entschieden werden können, so glaube ich andrerseits, dass diese ausreichen, einige nicht unwichtige Aufgaben zu lösen.

Dahin gehört zunächst die viel erörterte Frage, in welcher Weise die Placenta zuerst im Uteruskörper sich löst und tiefer tritt.

In der überwiegenden Mehrzahl der Fälle wurde zuerst ein Tiefertreten der unteren Randteile des Fruchtkuchens bemerkt. Dies geschah in der Regel in der Weise, dass sich der untere Teil der Placenta in die Uterushöhle verstülpte, so dass eine mehrere Centimeter vom unteren Rand entfernte Stelle der Placenta beim ersten Herabtreten am tiefsten gelegen war. Bei den folgenden Wehen rückt die Placenta allmählich tiefer, die Führung behält

Digitized by Google

Erlangen. Tafel I.

Nr.	? p.	Innere Untersuchung nach Ausstossung des Kindes.	Länge des Einschnittes	Eisackbild	Placentarstelle	Austritt aus der Vulva.	Bemerkungen
34	I p.	Uterus gleich nach der Ausstossung zusammengezogen, dehnt sich langsam. Plac. vorn, nach unten bis etwas oberhalb der Symphyse reichend. × 3 Querf. oberhalb der Symphyse. 4 Min.: Bei einer kräftigen Wehe buchtet sich die Mitte der Plac. vor und tritt langsam tiefer bis in den Anfang der Scheide.	18 cm	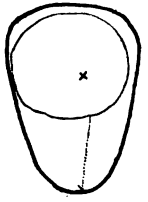		Nach 75 Min. Eingestülpt.	
35	I p.	4 Min.: Plac. hinten etwas links. × hoch, etwas links. Bei zusammengezogenem Uterus legt sich der linke Rand der Plac. um die Hand über die Seite bis nach vorn. Es bildet sich keine Vorbuckelung. 9 Min.: Plac. rutscht langsam tiefer, unterer Teil jetzt in der Cervix.	50 cm	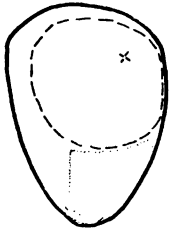		Nach 30 Min. Nicht eingestülpt.	
36	II p.	4 Min.: Plac. vorn. × 3 Querf. oberhalb der Symphyse ein wenig links. In den ersten 15 Min. vier kräftige Wehen. Keine Vorbuckelung. Plac. rutscht langsam herunter, der untere Rand löst sich zuerst und steigt in die Scheide, dabei gehen 35 g Blut ab.	32 cm	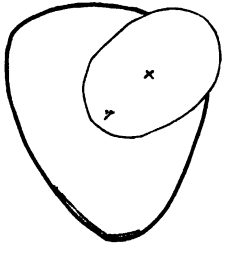	vorn oben	Nach 160 Min. Nicht eingestülpt.	Tubenecken-placenta. Blutverlust 40 g.

Digitized by Google

37	II p.	Plac. vorn, etwas rechts, reicht hoch, anscheinend bis in die Tubenecke. × gut 3 Querf. oberhalb der Symphyse. 7 Min.: Erste Wehe. Keine Vorbuckelung. Plac. rutscht etwas tiefer. Bei der zweiten Wehe buchtet sich der untere Teil etwas vor und senkt sich. 27 g Blut gehen ab.	19 cm	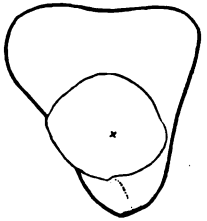	vorn	Nach 125 Min. Eingestülpt.	4 cm vom unteren Rand Margo. Keine Blutung während der Geburt. Blasensprung rechtzeitig.
39	II p.	Plac. etwas mehr rechts als links, sitzt hinten oben und geht im Fundus etwas auf die vordere Wand, auch etwas über die rechte Tubenecke. × im Fundus, etwas vorn, ziemlich in der Medianlinie. 3 Min.: Bei der ersten Wehe tritt der untere Rand der Plac. hinten tiefer und in das untere Segment. Dann folgen zwei leichte Zusammenziehungen des Uterus. 10 Min.: Kräftige Wehe, der untere Rand tritt noch tiefer, die Hand wird in die Vulva gedrängt und die Plac. stülpt sich im letzten Augenblick durch den sehr kleinen Eihautriss.	$15^1/_2$ cm	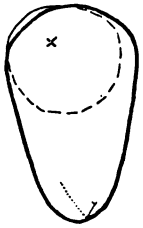		Nach 10 Min. Eingestülpt.	
41	I p.	3 Min.: Plac. nirgends vorgebuchtet, liegt links vorn, links seitlich und hinten über der ganzen Fläche. Unterer Rand im unteren Segment, × tief, vorn, etwas links. 9 Min.: Erste kräftige Wehe (unter Mitpressen), Plac. rutscht herunter, die Hand wird aus dem Uterus ausgestossen. 10 Min.: Zweite, gleich darauf dritte kräftige Wehe, welche die Plac. in die Scheide drängt mit dem unteren Rande voran.	34 cm	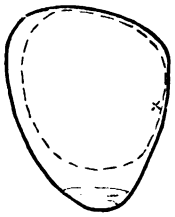	hinten	Nach 60 Min. Eingestülpt.	

Digitized by Google

Nr.	? p.	Innere Untersuchung nach der Geburt des Kindes.	Länge des Eihautrisses	Eisackbild	Placentarstelle	Austritt aus der Vulva	Bemerkungen
42	II p.	$1^1/_2$ Min.: Plac. hinten auf der ganzen Fläche. Mitte stark vorgebuchtet. × 4 Querf. oberhalb der Symphyse, ziemlich median. Mit der ersten Wehe (ohne Pressen) tritt die Mitte noch stärker vor und nach unten in das untere Segment, so dass der × unten etwas vorn sich befindet. 5 Min.: Zweite Wehe. Plac. tritt etwas tiefer. 8 Min.: Dritte, schwache Wehe. Keine Veränderung.	40 cm	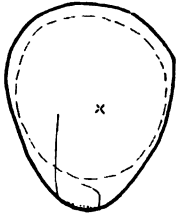		Nach 30 Min. Eingestülpt.	
43	I p.	$1^1/_2$ Min.: Plac. auf der ganzen hinteren Fläche, geht in den Fundus, lässt die Seitenkanten frei und bildet einen medianen Längswulst, keine centrale Vorbuchtung. × sehr hoch, hinten etwas rechts. 2 Min.: Schwache Wehe. 5 Min., 7 Min.: Starke Wehe. 9 Min : Sehr starke Wehe. 12 Min.: Unterer Placentarrand tritt etwas tiefer. 15 Min., 18 Min., 20 Min.: Unterer Rand tritt wieder etwas tiefer. 23 Min.: Presswehe, etwas Blut geht ab. 25 Min.: Presswehe. Unterer Rand tritt wieder etwas tiefer, bis ins Scheidengewölbe. Etwas Blut geht ab.	20 cm	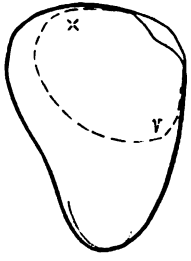	hinten. reicht tiefer als dem Eisackbild entspricht	Nach 80 Min. Nicht eingestülpt.	Gesamtblutverlust 360 g. Laterale Tubeneckenplacenta.

Digitized by Google

44	I p.	Nach der Geburt des ersten Kindes: Plac. vorn, × 3—4 Querf. oberhalb der Symphyse. Nach der Geburt des zweiten Kindes: Eine Placenta auf der ganzen vorderen Fläche, geht über keine Kante. ×× sehr hoch, etwas links. 7 Min.: schwache Wehe. 10, 13 Min.: mässig kräftige Wehe. 17 Min.: Unterer Rand tritt tiefer. 20 Min.: Unterer Rand tritt unter den Kontraktionswulst, der obere Rand greift auf die hintere Fläche über. 26 Min., 31 Min., 34 Min., Unterer Rand tritt wieder tiefer, bis in die Scheide, der obere tritt ebenfalls unter den Kontraktionsring, zieht sich aber beim Erschlaffen des Uterus wieder bis dicht oberhalb des Kontraktionsrings zurück. Die Mitte der Plac. vorn bleibt dicht an der Uteruswand. Bis 40 Min.: Keine Wehe mehr.	52 cm	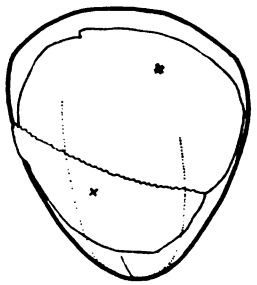		Credé nach 170 Min. M.-Fläche voran.	Zweieiige Zwillinge. Zweites Kind 10 Min. nach dem ersten. Hier haftete also die Mitte der sehr Placenta fest.
45	I p.	3 Min.: Plac. hoch, hauptsächlich hinten, schlägt sich im Fundus noch etwas auf die vordere Fläche. × hinten oben, sehr hoch. 4 Min.: Erste kräftige Wehe. 6 Min.: 7 Min.: Uterus erschlafft wenig, bleibt auch in den Wehenpausen immer etwas gespannt. 12 Min.: Presswehe. Der untere Rand hinten tritt tiefer, so dass × jetzt am Kontraktionswulst sich befindet. Zugleich schlägt sich die Plac. mit einem Rand um die linke Kante nach vorn herum. Mässige Blutung, 205 g bis jetzt.	15 cm	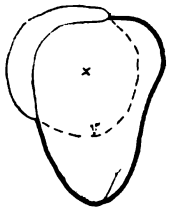	vorn gar keine Rauhigkeit	Nach 55 Min. Nicht eingestülpt.	Laterale Tubeneckenplacenta. Gesamtblutverlust 880 g.
46	II. p.	Plac. vorn, füllt noch den Fundus, geht aber nicht mehr weiter auf die hintere Fläche. × im Fundus etwas vorn. Unterer Rand mässig hoch. 1 Min.: Schwache Wehe. 3 Min.: Kräftige Wehe. Unterer Rand tritt etwas tiefer. 5 Min.: 8 Min.: 18 Min.: Unterer Rand tritt noch etwas tiefer und stülpt sich etwas vor. 19 Min.: Unterer Rand und Mitte eingestülpt in der Scheide, so dass × jetzt an der Symphyse steht.	28 cm	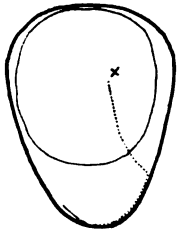	vorn	Nach 75 Min. Eingestülpt.	

Digitized by Google

Nr.	? p.	Innere Untersuchung nach der Geburt des Kindes.	Länge des Eihautrisses	Eisackbild	Placentarstelle	Austritt aus der Vulva	Bemerkungen
47	III p.	4 Min.: Plac. vorn, Mitte nicht vorgebuchtet, unterer Rand in der Scheide.	21 cm	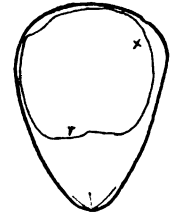		Nach 30 Min. Nicht eingestülpt. M. vorn und etwas nach links gedreht. Mediane Längsfalte m : m!	
48	VI p.	$2^1/_2$ Min.: Plac. vorn, geht bis zu den Seitenkanten und in den Fundus, aber nicht auf die hintere Fläche. × 2 Querf. oberhalb der Symphyse. 4 Min.: Schwache Wehe. 14 Min.: Kräftige Wehe. 17 Min.: Kräftige Wehe. Unterer Rand der Plac. stülpt sich vor. 22 Min.: Kräftige Wehe. Mitte der Plac. stülpt sich ebenfalls vor und tritt tiefer. × jetzt in der Scheide. Plac. hängt anscheinend noch an den Eihäuten.	15 cm	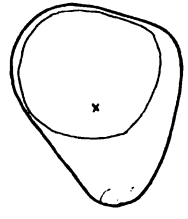	vorn	Nach 75 Min. Eingestülpt.	
50	I p.	$1^1/_2$ Min.: Plac. hoch im Fundus, mit einem kleinen Zipfel auf der vorderen Fläche, mit der Hauptmasse hinten oben. × im Fundus. 3 Min.: kräftige Wehe. Unterer Rand tritt etwas tiefer. 5 Min.: kräftige Wehe. Unterer Rand tritt noch tiefer. 8 Min.: schwache Wehe. 10 Min.: schwache Wehe. 20 Min.: kräftige Wehe. Plac. rutscht tiefer, × jetzt in Symphysenhöhe. Die oberen Lappen hängen noch fest, Mitte nicht vorgebuchtet. 25 Min.: kräftige Wehe. Plac. rutscht tiefer, in die Scheide, Hand zurück, dabei folgt die Plac.	23 cm	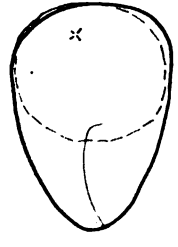		Nach 30 Min. F. vorn. Nicht eingestülpt, Chorion am unteren Rand etwas auf M.-Fläche geschlagen.	

Digitized by Google

52	II p.	Gleich nach der Geburt Uterus gut zusammengezogen. Mit Nachlassen der Wehe Befund: Plac. im Fundus, vorn, links und hinten, geht über die linke Tubenecke; rechte Tubenecke frei. Rechts hinten starker Längswulst. × vorn, hoch, links. 4 Min., 6 Min., 9 Min.: kräftige Wehen. 13 Min.: Vorderer und hinterer Rand tritt tiefer, damit auch ×, Mitte stülpt sich nicht. 15 Min.: Plac. rutscht herunter bis ins untere Segment. 230 g Blut gehen ab.	15 cm	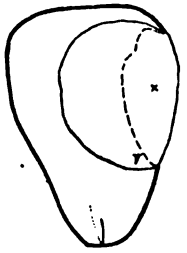	entspricht dem Eisackbild	Von selbst nach 21 Min. Nicht gestülpt. f:f geklappt, entsprechend der Lage im Uterus. Die grössere vordere Hälfte vorn, die kleinere hintere hinten.	L. Tubenecke gerade noch frei.
57	I p.	2½ Min.: Plac. auf der ganzen hinteren Fläche nach oben bis in den Fundus und etwas über die Tubenecken, vordere Fläche ganz frei. Unterer Rand etwa 2 bis 3 Querfinger oberhalb des Kontraktionswulstes. × hoch etwas rechts von der Mediaulinie. 3 Min.: kräftige Wehe. 6 Min.: kräftige Wehe. 8 Min.: Unterer Rand tritt etwas tiefer. 12 Min.: 15 Min.: kräftige Presswehe. Unterer Rand tritt in die Scheide, die Mitte buchtet sich nicht vor, doch schieben sich die Seitenränder und etwas auch der obere herum, so dass die Hand jetzt fast ganz von der Plac. eingehüllt ist. 20 Min.: kräftige Presswehe. Die Hand wird mit der Plac. herausgedrückt.	17 cm	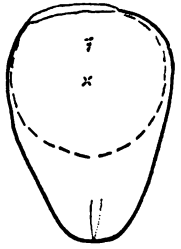	hinten	Nach 20 Min. Plac. hat sich im Durchtrittsschlauch durch den Eihautriss gestülpt, tritt mit der F.-Fläche voran aus der Schamspalte, zuerst erscheint die Mitte und der obere Rand.	
58	I p.	1 Min.: Plac. auf der ganzen vorderen Fläche, im Fundus bis zur hinteren Wand. × 3 Querf. oberhalb der Symphyse. Unterer Rand im unteren Segment. 5 Min.: Unterer Rand tritt tiefer. 8 Min.: Unterer Rand tritt wieder tiefer. 12 Min.: Unterer Rand tritt noch tiefer, × jetzt in Symphysenhöhe. 16 Min.: Plac. tritt mit dem unteren Rand voran ganz in den Durchtrittsschlauch, × tief in der Scheide.	26 cm	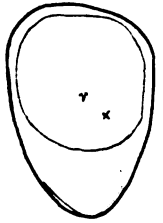		Nach 25 Min. langsam aus der Vulva, voran die F.-Fläche, zuerst eine Stelle 6 cm vom unteren Rand entfernt, dann die andere F.-Fläche, zuletzt die Eihäute, die langsam durch das Gewicht der Plac. gelöst werden.	

Digitized by Google

Nr.	? p.	Innere Untersuchung nach der Geburt des Kindes.	Länge des Eihautrisses	Eisackbild	Placentarstelle	Austritt aus der Vulva	Bemerkungen
60	I p.	1½ Min.: Plac. hinten, lässt Fundus u. Tubenecken ganz frei. × hoch, median. An der r. oberen Ecke zeigt sich entsprechend der aussen sichtbar gewordenen Furche (s. Bemerkungen) an der Innenwand des Uterus ein Wulst. 5 Min.: 8 Min.: Unterer Rand tritt tiefer. 12 Min.: Unterer Rand tritt noch tiefer. 16 Min.: Unterer Teil der Plac. u. die Mitte buchten sich vor. 21 Min.: 25 Min.: Mitte tritt tiefer, × jetzt in der Scheide.	24½ cm	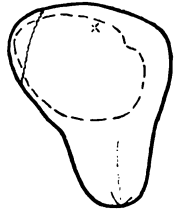	hinten oben rechts	Nach 130 Min. Eingestülpt.	Rechts oben am Uterus hob sich von der Hauptmasse des Uterus durch eine schräge (von oben medial nach unten lateral) Furche getrennt ein kleinerer Teil ab, zu dem das ziemlich dicke Lig. rot. verlief. Diese Furche war auch am Eisack angedeutet.
61	I p.	1 Min.: Plac. vorn, liegt glatt an. × hoch, median. 2 Min.: kräftige Wehe. 6 Min.: Unterer Rand hebt sich ab, tritt tiefer und bildet mit den anliegenden Eihäuten eine Vorstülpung. 12 Min.: der vorgestülpte Teil tritt tiefer, so dass die Plac. jetzt zum grossen Teil in der Scheide liegt. × in Symphysenhöhe.	gross	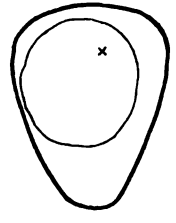	vorn	Nach 100 Min.	
63	III p.	Plac. hinten, geht in den Fundus, nicht bis auf die vordere Fläche, seitlich nicht ganz bis an die Kanten. Unterer Rand an der Symphyse, × 2½ Querfinger oberhalb der Symphyse. 3 Min.: kräftige Wehe. Unterer Rand tritt tiefer, hebt sich etwas ab. 4 Min.: Unterer Rand etwas tiefer. 5 Min.: Unterer Rand etwas tiefer, hebt sich mehr ab, × jetzt am oberen Symphysenrand. 10 Min.: 14 Min.: schwache Wehe. 18 Min.: kräftige Wehe. Unterer Rand wieder tiefer, stülpt sich mehr. 20 Min.: Unterer Rand jetzt vorgestülpt in der Scheide. Am tiefsten eine Stelle etwa 3 cm unterhalb des ×.	51 cm	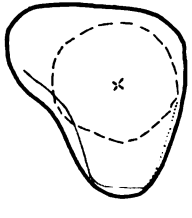	hinten	Nach 40 Min. Unterer Teil mit der F.-Fläche voran, hier Eihäute auf M.-Fläche geschlagen, sonst Eihäute auf der F.-Fläche (Riss gross).	

Digitized by Google

65	I p.	1 Min.: Plac. auf der ganzen vorderen Fläche bis in den Fundus, hinten nichts. × ganz links, 8 Querf. über Symphysenhöhe. 2 Min.: erste Wehe. 4 Min.: Plac. tritt mit dem unteren Rande etwas tiefer, der untere Rand mit den daranstossenden Eihäuten stülpt sich vor. 7 Min.: 9 Min.: Unterer Rand tiefer, stülpt sich etwas mehr. × jetzt in der Scheide. Bei den folgenden Wehen: 11, 13, 16, 24, 26, 29 Min. p. part. rückt die Plac. immer tiefer, so dass jetzt × tief in der Scheide liegt, und nur der obere Rand noch oben vorn im Uterus sich befindet. Eine stärkere Stülpung hat nicht stattgefunden.	22 cm	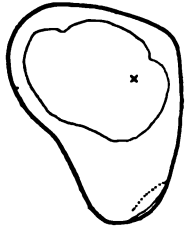		Nach 95 Min. Nicht eingestülpt.	
68	I p.	1 Min.: Plac. hinten. × 4 Querfinger oberhalb der Symphyse. 5 Min.: Unterer Rand stülpt sich vor. 8 Min.: Unterer Rand stülpt sich tiefer, × jetzt als tiefster Teil in der Scheide.	15½ cm	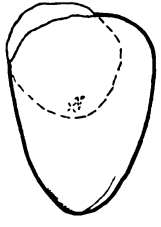	hinten oben rechts	Nach 15 Min. Nicht eingestülpt.	Zange. Laterale Tubeneckenplacenta.
70	I p.	1 Min.: Plac. auf der ganzen vorderen Fläche. × ziemlich hoch, anähernd median. 2 Min.: Unterer Rand tritt tiefer, ins untere Segment. 4 Min., 6 Min., 8 Min.: Unterer Rand tritt wieder tiefer, × jetzt gerade oberhalb der Symphyse etwas rechts. 12 Min.: Unterer Rand tritt noch etwas tiefer. Etwas Blut (80 g) ist abgegangen.	18 cm	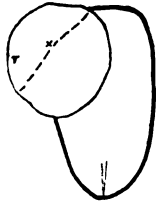	oben vorn u. um die rechte Tubenecke. Geht vorn nach links ziemlich weit, aber nicht bis an die Tubenecke.	Nach 90 Min. Nicht eingestülpt. M.-Fläche vorn.	Centrale Tubeneckenplacenta, sehr dick, etwas napfförmig. Gesamtblutverlust 430 g.

Digitized by Google

Nr.	? p.	Innere Untersuchung nach der Geburt des Kindes.	Länge des Eihautrisses	Eisackbild	Placentarstelle	Austritt aus der Vulva	Bemerkungen
74	I p.	Uterus anfangs noch zusammengezogen vor der Ausstossungswehe. Plac. vorn oben rechts, füllt rechts den Fundus aus. x vorn rechts, sehr hoch. 2 Min.: mässige Wehe. 4 Min.: kräftige Wehe, unterer Rand tritt tiefer, etwas Blut tritt unter den Eihäuten hervor. 8 Min.: Unterer Rand tritt tiefer und buchtet sich etwas vor. 6 Min.: Unterer Rand tritt etwas tiefer. 10 Min.: Plac. tritt tiefer, dabei verschwindet die Verbuchtung und es ist am unteren Rand vorn Zottengewebe zu fühlen. Plac. bildet einen starken medianen Längswulst in die Eihöhle hinein. x jetzt in der Scheide.	26 cm	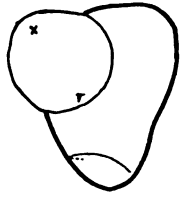 vorn 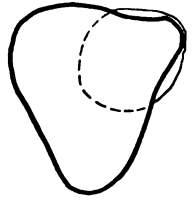 hinten	entspricht dem Eisackbild.	Nach 85 Min. Nicht eingestülpt.	Uterus arcuatus.
82	I p.	1½ Min.: Plac. auf der ganzen vorderen Fläche. x tief und etwas links. 3 Min.: Unterer Rand stülpt sich etwas. 7 Min.: 10 Min.: Unterer Rand stülpt sich etwas mehr. Kr. presst mit. 14 Min.: Plac. wenig tiefer. 17 Min.: Mit einer kräftigen Presswehe wird Hand und Nachgeburt aus der Vulva gestossen.		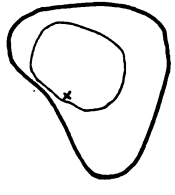	vorn etwas rechts.	Nach 15 Min. Eingestülpt.	

Digitized by Google

89	I p.	Plac. vorn hoch, hintere u. seitl. Fläche vollständig frei. x hoch im Fundus, etwas links.	16½ cm		vorn	Nach 35 Min. Eingestülpt.
		3 Min.: kräftige Wehe. Plac. wölbt sich in der Mitte etwas vor.				
		5 Min.: kräftige Wehe. Placenta wölbt sich stärker vor und tritt tiefer, Mitte voran. x etwas oberhalb der Symphyse.				
		10 Min.: kräftige Wehe. Mitte der Plac. vorgebuchtet in der Scheide. x in Symphysenhöhe.				
		15 Min.: kräftige Wehe. Plac. noch tiefer.				
		Kiel.				
154	III p.	2 Min.: Nabelschnur zerrt. x hoch im Fundus, hinten links, nicht nach vorn gezogen durch die straff gespannte Nabelschnur (48 cm). Die Zerrung wird beseitigt. Plac. hinten hoch, nirgends Wulstung oder Vorbuchtung.	20 cm	Amnion	hinten	Credé nach ¾ Std. F.-Fläche vorn. Eingestülpt.
		3½ Min.: Kräftige Wehe. Unterer Rand tritt etwas tiefer.				
		7 Min.: x schlägt sich nach vorn links herum.				
		10 Min.: Plac. rutscht etwas tiefer, x noch oberhalb der Symphyse.				
		14 Min.: Plac. etwas tiefer, x liegt jetzt an der Symphyse, der untere Rand noch etwas tiefer. Zwischen beiden schräg von links unten nach rechts oben eine Furche.				
		26 Min.: Plac. rutscht etwas tiefer.				
		31 Min.: Unterer Rand in der Scheide.				
159	VI p.	Plac. hinten. x etwa zwischen Funduskamm und Symphyse.	36 cm		hinten ziemlich hoch	Credé nach 30 Min. Eingestülpt. Auf M.-Fläche geklappt, die linke Hälfte vorn.
		3 Min.: Unterer Rand buchtet sich vor.				
		5 Min.: Unterer Rand tritt etwas tiefer.				
		11 Min.: Unterer Rand tritt etwas tiefer. x jetzt an der Symphyse.				
		15 Min.: x bildet jetzt die tiefste Stelle der Plac., die halbkugelig vorgewölbt im unteren Segment liegt und noch an den Eihäuten hängt.				

Digitized by Google

Nr.	? p.	Innere Untersuchung nach der Geburt des Kindes.	Länge des Eihautrisses	Eisackbild	Placentarstelle	Austritt aus der Vulva	Bemerkungen
89	I p.	Plac. vorn, × handbreit über der Symphyse. Unterer Randteil tief im unteren Segment, z. T. schon in der Scheide. 9 Min.: Ganz schwache Wehe. 14 Min.: Stärkere Wehe. Plac. rutscht herunter, × an der Symphyse. Kr. presst mit und die Plac. wird mitsamt der Hand vor die Vulva gedrängt.	28 cm	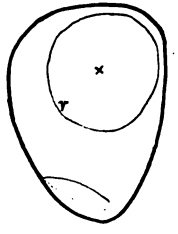	vorn hoch	Nach 15 Min. M.-Fläche vorn. Eingestülpt.	
151	II p.	Plac. vorn, anscheinend nicht gelöst. × handbreit oberhalb der Symphyse. Unterer Rand bis nahe zum Kontraktionswulst. 3 Min.: Unterer Rand buchtet sich vor und tritt tiefer. 5 Min.: Unterer Rand noch tiefer, × 3 Querf. oberhalb der Symphyse. 9 Min.: Dritte Presswehe. Die Mitte der Plac. stülpt sich vor ins untere Segment, × an der Symphyse. 14 Min.: Plac. tiefer, ist jetzt ganz aus dem Corpus uteri getreten.	8 + 14½ cm	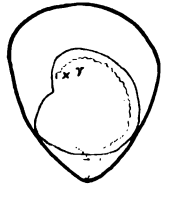	vorn, die Rauhigkeit beginnt etwa 2—3 cm über dem I. M.	Von selbst, hängt noch eine zeitlang fest an den Eihäuten. Eingestülpt. × voran. Auf M.-Fläche quergeklappt, sodass der grössere untere Teil der Plac. vorn liegt.	Die gezackte Linie entspricht einem Margo.
162	VI p.	Plac. hinten, anscheinend nicht gelöst. × rechts hoch. 3½ Min.: Knirschen hinten unten, als wenn etwas Blut sich hinter dem unteren Rand ansammelte. Dabei unterer Rand etwas vorgestülpt. 6 Min.: Auch die Mitte stülpt sich vor, × jetzt am tiefsten, etwa 2 Querf. oberhalb der Symphyse. 8 Min.: Leichte Wehe. 12 Min.: Mässige Wehe, × 1 Querf. oberhalb der Symphyse. 15 Min.: Schwache Wehe. 17 Min.: Schwache Wehe. 20 Min.: Schwache Wehe.	31 cm	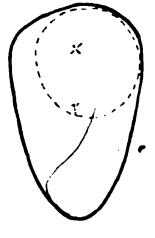	hinten ziemlich hoch	Credé nach 55 Min. M.-Fläche vorn, der linke Rand längs m:m geklappt. Hier und am unteren Rand Eihäute auf M.-Fläche geschlagen, sonst keine Stülpung.	Bei der inneren Untersuchung Atmung sehr deutlich fühlbar.

Digitized by Google

183	II p.	Plac. vorn, x 3 Querf. oberhalb der Symphyse, unterer Rand etwas vorragend, etwas Blut geht ab. 2½ Min.: 5 Min.: Unterer Rand tritt tiefer. 6 Min.: Unterer Rand mit Eihäuten vorgestülpt. 7 Min.: Die Mitte stülpt sich vor, dabei reissen die Eihäute und es geht eine gute handvoll Blut ab.	20½ cm	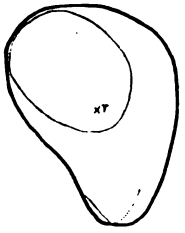	vorn hoch	von selbst nach 1 Std. Eingestülpt, Gegend um x voran, so dass hier der untere Rand m:m geklappt ist. Sonst M.-Fläche, von Eihäuten bedeckt, vorn.	
165	III p.	Uterus noch fest zusammengezogen, beim Nachlassen der Wehe steht der untere Rand etwas tief. Plac. vorn, x hoch. Plac. bildet zwei Längswülste und es buchtet sich bald bei dem grösseren linken, mehr median gelegenen Längswulst der untere Rand ausgesprochen vor. 6 Min.: Unterer Rand weiter vorgestülpt, Plac. etwas tiefer. x, der vorher 4 Querfinger oberhalb der Symphyse stand, wenig verändert. 9 Min.: Unterer Rand noch etwas tiefer vorgestülpt.	21 cm	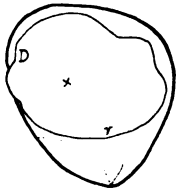	vorn	Credé nach 2 Std. Plac. sitzt anscheinend noch etwas fest. M.-Fläche vorn, am unteren Rand Eihäute etwas über die M.-Fläche geschlagen, sonst keine Stülpung.	Am oberen rechten Ende der Plac. (D, s. Eisack) fehlt etwas Decidua, hier sass wohl die Plac. noch fest.
166	III p.	3 Min.: Plac. in die Scheide vorgestülpt. x unten und ein wenig hinten (also unterer Rand tiefer als Mitte). Plac. vorn. 7 Min.: Plac. etwas tiefer, grossenteils in der Scheide, x jetzt etwa 2 Querfinger vom tiefsten Teil entfernt, noch hinten.	23 + 2½ cm		vorn hoch	Nach 1 Std. die gelöste hinter der Vulva liegende Plac. durch leichten Druck auf den fest zusammengezog. Uterus herausbefördert. M.-Fläche vorn. Ende kleine	Nicht Eingestülpt. Am nachfolgenden Längsfalte m:m.

Digitized by Google

Nr.	? p.	Innere Untersuchung nach der Geburt des Kindes.	Länge des Eihautrisses	Eisackbild	Placentarstelle	Austritt aus der Vulva	Bemerkungen
169	X p.	Plac. hinten, bildet einen Längswulst, dessen unterer Teil den × trägt. × etwas oberhalb der Symphyse. Uterus steigt jetzt höher, bis der Fundus 2 Querf. oberhalb des Nabels sich befindet; damit steigt × bis 4 Querf. oberhalb der Symphyse in die Höhe. 8 Min.: kräftige Wehe. 15 Min.: links seitlich tritt etwas Blut unter die Eihäute. 24 Min.: Blut tritt hinter die Eihäute. 30 Min.: es geht wieder Blut ab. 45 Min.: bis jetzt hat sich nachweisbar die Plac. in der Mitte nirgends gelöst. Bald tritt eine stärkere Blutung auf, die auf Reiben nicht steht. Da der mehrfach gemachte Versuch, die Plac. herauszudrücken, ohne Erfolg bleibt und die Blutung andauert, wird die Plac. in Chloroformnarkose mit der Hand gelöst. Zunächst hinten. Hier sitzt sie fester als in der Regel bei Placentarlösungen. Nachdem sie hier frei ist, scheint es aber, dass sie sich noch um die linke (!) Seitenkante herumschlägt nnd sie wird auch hier frei gemacht. Die Nachgeburt wird dann mit den Händen herausbefördert, die Eihäute waren vollständig und nicht beschädigt bei der Lösung.	$20^1/_2$ cm		vorn, hinten und rechts. Links vorn deutlich ein schmaler Saum ganz glatt.	s. links	
125	II p.	Plac. vorn. × sehr hoch. 4 Min.: Unterer Rand und Eihäute stülpen sich vor, etwas Blut tritt in die Eihäute, × noch hoch. 6 Min.: Unterer Rand tritt tiefer, etwas Blut geht nach aussen ab. 10 Min.: Plac. tritt tiefer, auch ×, der untere Rand ist noch am tiefsten. Amnion tritt vor die Vulva.	$21^1/_2$ cm Amnion	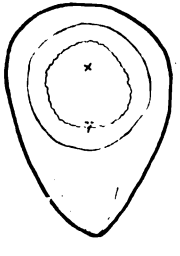	vorn	Credé nach 20 Min. bei mässigem Blutabgang. M.-Fläche vorn. Plac. nicht durch das Amnion gestülpt. Chorionriss gross.	Ausgesprochener fibröser Ring, nur am vierten Teil des Umfanges freier Margo an der Plac.

Digitized by Google

172	V p.	Plac. vorn hoch, x hoch im Fundus, etwas links von der Medianlinie, Fundus etwas über Nabelhöhe. 2 Min.: Unterer Rand tritt tiefer. 4 Min.: Unterer Rand und Eihäute stülpen sich, x tiefer gerückt als vorher, Fundus steht höher. $7^1/_2$ Min.: schwache Wehe. 9 Min.: Unterer Rand stülpt sich tiefer. 14 Min.: Unterer Rand tritt tiefer, auch die Mitte tritt tiefer, Plac. stülpt sich in das untere Segment und unter Mitpressen der Kreissenden in die Scheide. Hand zurück, Plac. wird in der Vulva sichtbar.	28 cm	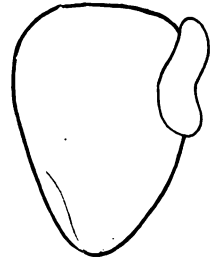	links hinten und ein wenig links vorn, hoch	Nach 30 Min. Plac. durch leichten Druck herausbefördert. Gestülpt M.-Fläche vorn. In der Vulva noch ganz regellose Drehung.	Tubeneckenplacenta.
146	III p.	3 Min.: Etwas Blut liegt vor der Vulva. Plac. hinten, unterer Rand vorgestülpt. x etwa 2 Querf. oberhalb der Symphyse, etwas rechts. 4 Min.: Plac. stülpt sich weiter vor. 6 Min.: schwache Wehe. Unterer Rand stülpt sich etwas weiter vor. x auch tiefer. 9 Min.: Plac. stülpt sich etwas mehr vor. Links von dem gestülpten Teil befindet sich jetzt eine Längsfurche. Die linke Wand dieser Längsfurche wird von einem Placentarrand gebildet, der sich ganz links herum bis nach vorn schlägt. 17 Min.: schwache Wehe. 25 Min.: ganz schwache Wehe.	25 cm Amnion	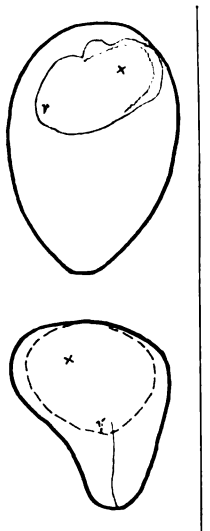	hinten ziemlich hoch	Credé nach 2 St. M.-Fläche vorn! Am vorangehenden unteren Rande Eihäute über M.-Fläche geschlagen sonst keine Stülpung.	

Digitized by Google

Nr.	? p.	Innere Untersuchung nach der Geburt des Kindes.	Länge des Eihautrisses	Eisackbild	Placentarstelle	Austritt aus der Vulva	Bemerkungen
97	I p.	2 Min.: Plac. vorn, keine Faltenbildung. Unterer Rand schon heruntergerutscht ohne Vorstülpung. × wenig oberhalb der Symphyse. 7 Min.: Unterer Rand stülpt sich vor. 12 Min.: mässige Wehe. Plac. etwas weiter vorgestülpt. 17 Min.: Unterer Rand vorgestülpt in der Scheide. Nabelschnur handbreit vorgerückt.	29 cm	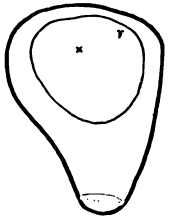	vorn	Nach 4 St. Plac. durch leichten Druck entfernt M.-Fläche vorn, der rechte obere u. linke untere Rand etwas m:m geklappt.	
174	II p.	Placenta hinten, × 2—3 Querf. oberhalb der Symphyse, etwas links. Fundus etwas über Nabelhöhe. Plac. bildet einen Längswulst, dessen unterer Rand etwas vortritt, aber nur wenig, so dass anscheinend noch keine Lösung. 2 Min.: Unterer Rand tritt etwas tiefer und stülpt sich vor. 4 Min.: schwache Wehe. 11 Min.: Unterer Rand stülpt sich etwas tiefer. 15 Min.: Unterer Rand stülpt sich weiter vor, × jetzt am tiefsten, Plac. im unteren Segment. Nabelschnur handbreit vorgerückt.	21 cm	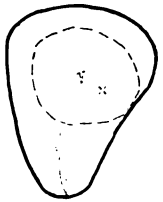	hinten hoch	Nach 1 St. Credé Vollständig eingestülpt, Mitte voran, × hinten, kommt etwas nach der Mitte.	
168	X p.	1 Min.: Plac. vorn, anscheinend nicht gelöst. × hoch, 4 Querf. oberhalb der Symphyse, mehr rechts. 2 Min.: Unterer Rand rutscht herunter (Rand scharf). 5 Min.: Unterer Rand rutscht etwas tiefer. 9 Min.: 16 Min.: Plac. rutscht etwas tiefer, etwas Blut geht ab. × 2 Querf. oberhalb der Symphyse. Es scheint, dass die Seitenränder sich etwas um die Seite nach hinten schieben wollen; der untere Rand ist nach wie vorher scharf.	21 cm	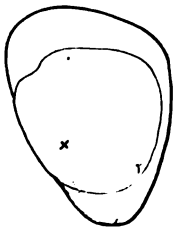	vorn gross	Credé nach $^5/_4$ St. M.-Fläche vorn. Nicht eingestülpt. Amnion grossenteils sub partu abgegangen.	Die Marke an der Nabelschnur war nur wenig vorgerückt.

Digitized by Google

187	V p	Plac. vorn, anscheinend nicht gelöst. × 2 Querfinger oberhalb der Symphyse. Fundus steht bald 3 Querf. oberhalb des Nabels. 4 Min.: 5½ Min.: Unterer Rand rutscht tiefer ohne Vorbuchtung, × an der Symphyse. 8 Min.: Plac. rutscht wieder tiefer, × in der Scheide.	15½ cm		vorn hoch und etwas links seitlich	Von selbst nach 25 Min. Nicht eingestülpt. M.-Fläche vorn. Der kleinere linke Teil der Plac. hinter den rechten f:f geklappt.	
134	I p.	2 Min.: Plac. schon etwas in die Scheide gerutscht, liegt vorn, links und hinten, ganz um die Hand herumgeschlagen. × links seitlich, etwas mehr hinten, wenig oberhalb der Symphyse. Keine Vorbuchtung, Fundus 3 Querfinger oberhalb des Nabels. ! 11 Min.: Seitlich buchtet sich der untere Rand vor, Plac. tritt tiefer. × knapp in Symphysenhöhe, in der Scheide. ! 34 Min.: Schwache Wehe. Unterer Rand tritt etwas tiefer. Vorgebuchtet ist jetzt der seitliche u. hintere Teil der Placenta.	21 cm	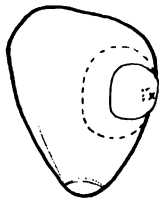	entspricht dem Eisackbild, nur erscheint hinten die Placentarstelle verhältnismässig grösser	Credé nach 80 Min. F.-Fläche breit voran, Plac geklappt, m:m. Am unteren Rand Chorion auf M.-Fläche geschlagen. Amnion ganz vom Chorion gelöst, trägt die Kuppe des Chorion.	
182	II p.	3 Min.: Plac. vorn, links u. hinten. × hoch, 4 Querf. oberhalb der Symphyse, hinten, mehr links. Fundus 4 Querf. über dem Nabel (Nabel steht sehr tief). Der hintere Teil der Plac. liegt an, der vordere u. linke bilden einen Längswulst. Unterer Rand schon im unteren Segment, aber ohne Vorstülpung. 8 Min.: Der untere Rand stülpt sich vor und tritt tiefer bis in die Scheide. Eine handvoll Blut geht ab. × 3 Querf. oberhalb der Symphyse. Fundus mehr als handbreit oberhalb des Nabels.	42 cm	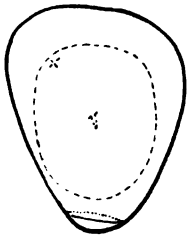	hinten	Credé nach 25 Min. bei mässiger Blutung. M.-Fläche breit voran. Nicht eingestülpt.	Rumpf 4 Min. nach dem Kopf geboren.

Digitized by Google

Nr.	? p.	Innere Untersuchung nach der Geburt des Kindes.	Länge des Eihautrisses	Eisackbild	Placentarstelle	Austritt aus der Vulva	Bemerkungen
186	I p.	Plac. hinten, × sehr hoch, anscheinend nichts gelöst. 3½ Min.: Unterer Rand stülpt sich vor und × tritt tiefer. 6 Min.: Unterer Rand buchtet sich stärker vor, tritt in die Scheide. 14 Min.: Plac. stülpt sich tiefer vor, ist jetzt ganz in der Scheide. Nabelschnur zwei handbreit vorgerückt.	22½ cm	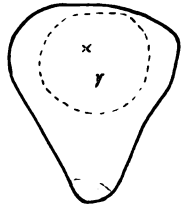	hinten, entspricht dem Eisackbild.	Credé nach 70 Min. F.-Fläche breit voran, zuerst der mehr unten liegende Teil. Eingestülpt.	
144	II p	! 35 Min.: Plac. vorn. × etwas oberhalb der Symphyse. Hier sitzt anscheinend die Plac. noch fest. Unterer Rand und Eihäute gestülpt in der Scheide. Nabelschnur etwa 4 cm vorgerückt.	30 cm	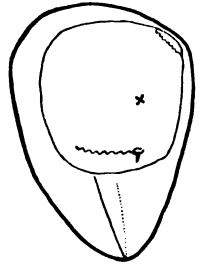	vorn	Credé nach 45 Min. F.-Fläche vorn. Amnion in situ, Chorion fehlt grossenteils.	Margo an der linken oberen Ecke, fibröser Ring am unteren Rand der Plac.
180	I p.	4 Min.: Plac. vorn, links u. hinten, um die Hand herumgeschlagen, Hauptmasse vorn. × links vorn, 2 Querf. oberhalb der Symphyse. Fundus wenig über dem Nabel. Anscheinend nichts gelöst! 12 Min.: schwache Wehe. 14 Min.: Unterer Rand vorn tritt tiefer. 18 Min.: Unterer Rand vorn wieder tiefer, etwas vorgestülpt. Nabelschnur wenig vorgerückt.	20 cm		hinten u. etwas rechts	Credé nach 110 Min. F.-Fläche vorn. Am vorangehenden unteren Rand Eihäute etwas über M.-Fläche geschlagen. Nicht eingestülpt.	

Digitized by Google

188	II p.	Plac. vorn, liegt glatt an, keine Vorbuchtung. × tief, wenig oberhalb der Symphyse. Fundus wenig über dem Nabel. 4 Min.: Unterer Rand u. Eihäute stülpen sich vor, namentlich die Eihäute treten tiefer, hinter ihnen Blut. 6 Min.: Unterer Rand u. Eihäute durch eine kräftige Presswehe in die Scheide getrieben. Nabelschnur 5 cm vorgerückt.	24 cm	Amnion	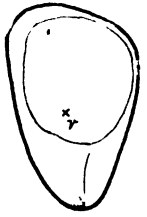	vorn	Von selbst nach 20 Min. M.-Fläche vorn. Nicht eingestülpt. Längs gefaltet f:f, so dass die seitlichen Ränder nach hinten geklappt sind.	Rumpf 3—4 Min. nach dem Kopf geboren.
189	I p.	3 Min.: Plac. eingestülpt in der Scheide, × fast am tiefsten, etwas vorn. Die Hauptmasse der Plac. geht nach vorn, nach hinten fühlt man nur etwas Plac., dann kommen Eihäute. Fundus klein, 2 Querf. über dem Nabel, etwas rechts.	15 cm		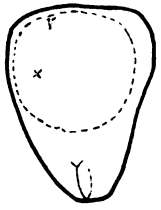	hinten	Credé nach 55 Min. F.-Fläche vorn. Eingestülpt.	Rumpf 5 Min. nach dem Kopf geboren.
139	IV p.	10 Min.: Plac. anscheinend ohne Bluterguss mm quergeklappt im Scheidengewölbe, × am hinteren Placentateil, etwa 3 Querfinger vom tiefsten Teil entfernt.	19½ cm		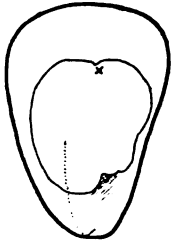	vorn, dem Gefühl nach nicht besonders tief	Credé nach 25 Min. Eingestülpt.	Am unteren Rand der Plac. ein über fünfmarkstückgrosses Stück zu grunde gegangenes Placentargewebe, gelblich blass. Im VI. und VIII. Schwangerschaftsmonat beträchtliche Blutung, geringe im IX.
194	III p.	6 Min.: etwas Blut abgegangen, 2 Wehen bisher. Plac. hinten, etwas rechts. × 3 Querf. oberhalb der Symphyse. Unterer Rand vorgebuchtet. Die Vorbuchtung ist das untere Ende eines mehr rechts liegenden Längswulstes. 7 Min.: dritte Wehe. Unterer Rand stülpt sich etwas tiefer. 12 Min.: Unterer Rand stülpt sich in die Scheide. × jetzt dicht oberhalb der Symphyse. 16 Min.: Unterer Rand stülpt sich noch tiefer. × jetzt an der Symphyse. Plac. grossenteils in der Scheide. Kontraktionswulst sehr deutlich zu fühlen.	20 cm		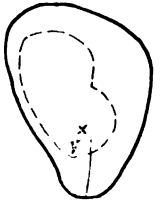	hinten	Credé nach 80 Min. F.-Fläche vorn. Eingestülpt.	Bei der inneren Untersuchung Atmung deutlich zu fühlen.

Digitized by Google

entweder der vorher am tiefsten gelegene Punkt oder eine etwas höhere Stelle, die etwa zwischen dem unteren Rand und der Mitte der Placenta liegt. Während nun die Placenta in dieser Anordnung allmählich tiefer tritt, beginnt in der Regel die Lösung der Eihäute von oben her, d. h. am spätesten löst sich ein Eihautgürtel, der oberhalb der vor dem Blasensprung abgelösten Eispitze gelegen ist. Auf diese Weise muss sich die Placenta durch den Eihautriss hindurch stülpen. Die Einstülpung kann ausbleiben oder unvollständig sein, wenn vor ihrer Vollendung der unterhalb der Placenta gelegene Teil jenes Eihautgürtels sich löst. Ob in solchen Fällen die vollständige Hindurchstülpung der Placenta durch den Eihautriss doch noch zu stande kommt, hängt davon ab, ob die anfängliche Vorstülpung der vorangehenden unteren Placentarteile eine mehr oder weniger ausgedehnte war. Als das häufigere Vorkommnis ist zu betrachten, dass im Durchtrittsschlauch die Placenta sich durch den Riss vollständig hindurchstülpt.

So lange die Placenta sich im Uterus befindet, ist sie in ihrer Hauptmasse keinen Drehungen unterworfen, so dass z. B. eine ursprünglich nach vorn gerichtete Fläche auch nach vorn gerichtet bleibt, abgesehen von der Umstülpung der unteren Randteile. In der Scheide jedoch und noch bei ihrem Austritt aus der Vulva führt die Placenta nicht selten derartige Wendungen und Drehungen um alle Beckenachsen aus, dass aus ihrer Anordnung nach ihrer Geburt auf ihr Verhalten im Uterus oder gar ihre Lösungsart gar kein Rückschluss zu ziehen ist. Bei allen Drehungen indes treten am häufigsten die dem unteren Rand zunächst gelegenen Teile der Placenta auch zuerst aus der Vulva, seltener die Mitte oder die oberen Teile der Placenta.

Es ist nun natürlich kaum möglich, diese Drehungen von einander scharf zu trennen und sie zu zerlegen in Drehungen um die Längs-, Breiten- und Tiefenachse des Beckens.[1]) Denn die tastende Hand vermag die Anordnung der einmal in der Scheide liegenden Placenta nur sehr unvollkommen zu bestimmen, und dann ist der Weg der Placenta gerade in dem schlaffen Durchtrittsschlauch von so vielen Umständen abhängig, dass hier die eingeführte Hand wesentliche Abänderungen bedingen könnte. Wir sind also gezwungen, durch Vergleichung der Anordnung der geborenen Nachgeburt mit ihrer ursprünglichen Anordnung im Uterus oder im unteren Segment beim letzten Untersuchungsbefund fest-

[1]) wobei die „Längsachse" etwa der Führungslinie entspricht.

Digitized by Google

zustellen, welche Drehung oder Wendung in Scheide oder Vulva stattgefunden haben muss. Einige Beispiele mögen dies erläutern.

Bei Nr. 162 (S. 436) und 146 (S. 439) sass die Placenta hinten. Beim Austritt aus der Vulva ging der untere Rand voran. Wäre die fötale Placenta ohne Drehung einfach heruntergerutscht, so müsste die Fläche nach vorn liegen. Es lag aber die mütterliche nach vorn, und diese Lageveränderung der Placenta entspricht einer Drehung von 180° um die Längsachse. Ferner in Nr. 151 (S. 436) sass im Uterus die Placenta vorn, die mütterliche Fläche sah also nach vorn. Beim Austritt aus der Vulva sah sie grossenteils nach hinten, hier aber ging der obere Rand voran, und dies würde einer Drehung um die Quer- oder Breitenachse des Beckens entsprechen. Endlich fand sich in Nr. 189 (S. 443) die Placenta ebenfalls hinten und die mütterliche Fläche sah auch beim Austritt aus der Vulva nach hinten, obwohl der obere Rand voranging. Dieser Vorgang würde einer Drehung der Placenta um die Tiefenachse des Beckens entsprechen (Raddrehung, [Werth, Lammers]). Da wir nur die Endwirkungen berücksichtigen können, so lässt sich natürlich bei unserer Berechnung die Endwirkung der einen Drehungsart durch die doppelte Wirkung der beiden andern Achsendrehungen ersetzen, wie man sich leicht vorstellen kann. Daraus folgt, dass eine scharfe Scheidung zwischen diesen einzelnen Vorgängen nicht möglich ist. Wenn man beobachtet, mit welchen Faltungen und Wülsten die Placenta des öfteren die Rima verlässt, erscheint es nicht unwahrscheinlich, dass es sich bei jenen Wendungen um ziemlich unregelmässige Vorgänge handelt, denn in diesen Fällen hat die Placenta von ihrer ursprünglichen Scheibenform nicht mehr viel an sich. Man könnte sich die Eihäute als eine Reihe von Zügeln vorstellen, die je nach der mehr oder weniger gleichmässigen Ablösung der Eihautteile die Placenta bald da, bald dort zurückhalten und zuletzt die oben geschilderten Gesamtwirkungen hervorbringen.

Ich habe meinen Untersuchungen über das Verhalten der Placenta nach dem Verlassen des Uterus nicht nur die in der Tafel aufgeführten Beobachtungen zu Grunde gelegt. Bei diesen Beobachtungen sah ich mich öfters durch äussere Verhältnisse veranlasst, die von selbst erfolgende Ausstossung der Nachgeburt nicht abzuwarten, sondern die Nachgeburt durch äusseren Druck (Credé) zu entfernen. Um ein Bild zu gewinnen von den Lageveränderungen der Placenta bei der Ausstossung ohne Beeinflussung durch äussere und innere Eingriffe habe ich in einer grösseren Reihe von

Digitized by Google

Fällen ohne innere Untersuchung den von selbst erfolgten Austritt der Nachgeburt abgewartet oder sie erst nach vielen Stunden durch leichten Druck entfernt und ihre Anordnung beim Austritt mit ihrem Sitz im Uterus verglichen. Der Sitz im Uterus wurde bestimmt durch Aufblähen des Eisacks und Untersuchung der Placentarstelle im Spätwochenbett. Ein Zweifel an der Richtigkeit dieser Befunde ist demnach ausgeschlossen. Da die Lösung und Ausstossung der Placenta aus dem Uterus bedeutend geringeren Schwankungen unterliegt, als der Weg, den die Placenta in der Scheide und in der Vulva macht, so sind diese Fälle gerade für die Beurteilung dieses letzten Abschnittes der Ausstossung der Nachgeburt von Wert, und deshalb stützen meine Ausführungen über diesen Teil des dritten Geburtsabschnittes sich sehr wesentlich auf die oben erwähnten Beobachtungen. Die Fälle im einzelnen anzuführen muss ich mir versagen, um nicht den zur Verfügung stehenden Raum zu überschreiten und um nicht die ohnehin schon grosse Zahl der Zeichnungen zu vermehren.

Um nun wieder auf die Lösung der Placenta und ihre Ausstossung aus dem Uterus zu kommen, so sei nochmals hervorgehoben, dass am häufigsten die Vorstülpung der unteren Randteile das erste Zeichen ist, welches man bei diesem Vorgange wahrnimmt. Seltener als diese Vorstülpung ist das einfache Herabrutschen des unteren Randes mit mehr oder weniger scharfer Kante. Man wird geneigt sein, dies Herabrutschen ohne Vorstülpung in Verbindung zu bringen mit der frühzeitigen Ablösung der kurzen Eihäute, und es ist nicht zu bestreiten, dass diese Annahme die am nächsten liegende ist. Indessen wäre es auch möglich, dass zuweilen das Herabrutschen zurückzuführen ist auf eine besonders lockere Verbindung der Randteile der Placenta mit der Uteruswand. Man wird zu dieser Vermutung gedrängt durch die Beobachtung, dass dies Herabrutschen besonders dann einzutreten pflegt, wenn auch die Seitenränder der Placenta sich frühzeitig lösen, wenn also z. B. bei hinterem Sitz derselben ein Seitenrand sich auf die vordere Wand herumschlägt. Dass in diesen Fällen die Eihäute bis zu den Seitenrändern der Placenta sich frühzeitig lösten, ist nicht anzunehmen, da die Verschiebung des Eies von der Uteruswand intra partum nicht so hoch heraufgehen kann ohne den fötalen Kreislauf zu gefährden. Auch habe ich keine Anhaltspunkte dafür finden können, dass etwa eine grössere Steifigkeit, ein derberes Gefüge der Placenta besonders

Digitized by Google

am Rande als Ursache für diese Lösungsart angesehen werden könnte, wie Duncan anzunehmen geneigt war (S. 250). Es steht deshalb der Annahme nichts entgegen, dass es sich in solchen Fällen um eine verhältnismässig lockere Verbindung der Placentarränder, vielleicht auch der angrenzenden Eihautteile mit der Uteruswand handeln kann. Um so weniger als die sogenannte festere Verbindung gerade des Placentarrandes mit der Uteruswand zwar mehrfach behauptet, aber noch nirgends bewiesen ist, weder anatomisch noch klinisch (vgl. Sänger, Fehling [48], Gessner). Einige Untersucher geben zwar an, dass sie bei Placentarlösungen häufiger die Randteile fester haftend fanden als die Mitte. Indessen muss man mit der Deutung solcher Befunde sehr vorsichtig sein, da gerade bei den schlaffen Uteri, die man bei Placentarlösungen zu finden pflegt, die Bestimmung der Lage der einzelnen Teile sehr schwierig ist und nicht selten zu Täuschungen führt. Ich habe an der Hand eines besonders lehrreichen Beispiels ([69] S. 299) mich schon früher hierüber ausgesprochen und will deshalb nur darauf verweisen. Für die Anschauung der stärkeren Haftung des Randes spricht sicher nicht die Thatsache, dass ich die anfängliche Lösung der Seitenränder öfter beobachtete, als die der mittleren Placentarteile. Ich fand unter den angeführten 51 Fällen 5 (8) mal (No. 35, 41, 45, 182, 180; vgl. auch No. 57, 154, 146) die Seitenränder anfänglich gelöst, die mittleren Teile nur 3 mal (No. 34, 42, 89 [Erlangen, S. 435]).

Es ist nicht unwahrscheinlich, dass frühere Untersucher die anfängliche Lösung der Seitenränder bei normalem Sitz verwechselt haben mit dem Übergreifen des Placentarsitzes auf eine seitliche oder die gegenüberliegende Wand. Wenigstens ist überall da, wo die Bestimmung des Sitzes nur nach der inneren Untersuchung post partum gemacht ist, eine Entscheidung nicht möglich.

Dass der obere Rand der Placenta sich zuerst löste und tiefer trat, wie Schatz ([97] S. 49) annimmt, habe ich niemals beobachtet, auch bei andern Fällen nicht, die ich in die vorstehende Tafel mangels eines Eisackbildes nicht aufnehmen konnte. Schatz stützte seine Annahme allerdings auch nicht auf eigene Untersuchungen, sondern auf Rückschlüsse von der Anordnung der geborenen Nachgeburt. Hier kann man allerdings gelegentlich beobachten, dass der obere Rand der Placenta zuerst austritt, meist bei gleichzeitiger Durchstülpung der Placenta durch den Eihautriss. Ich fand das in den Fällen No. 57, 151, 97, 189. Das Tiefertreten des

Digitized by Google

oberen Randes ist aber nicht das anfängliche, sondern erfolgt erst in der Scheide, frühestens im unteren Segment. Zweimal (No. 162 und 133) konnte ich auch beobachten, dass nach anfänglichem Tiefertreten des unteren Randteils später die Mitte am tiefsten stand, beim Austritt aber durch die Vulva dennoch der untere Randteil voranging, ohne dass die Placenta durch den Eihautriss sich hindurchgestülpt hatte. Die Erklärung ist einfach. Die noch frühzeitig genug erfolgte Lösung (Zerreissung) der kurzen Eihäute verhinderte die schon begonnene Einstülpung des Fruchtkuchens.

Meine Beobachtungen über Lösung und Ausstossung der Placenta decken sich in ihren Hauptzügen mit den Ergebnissen Werths und Gessners. Gessner fasst seine Beobachtungen in den Satz zusammen: „In den weitaus meisten Fällen tritt die Placenta aus dem Uterus nach Duncan, aus der Scheide aber nach Schultze aus.“ Ich halte es mit Werth für vorteilhafter, von der Namensbenennung nach Duncan und Schultze abzusehen; einmal, weil sich an diese Namen so viele irrtümliche Vorstellungen knüpfen, und dann, weil auch die zweite Hälfte dieses Satzes wieder eine Ungenauigkeit enthält. Schultze hat in seiner Darstellung gerade über die Art des Austritts aus der Vulva keine bestimmten Angaben gemacht. So kam es z. B., dass nach der einen Auffassung (Dohrn, Fehling, Zinsstag, Ziegler) das Vorangehen der mittleren Teile der eingestülpten Placenta als „Schultzescher Modus“ galt, während nach der andern (Ahlfeld u. a.) lediglich die Durchstülpung durch den Eihautriss dazu gehörte.

Es fragt sich nun, ob mit diesen Ergebnissen die anders lautenden Darstellungen in unlösbarem Widerspruche stehen oder ob sie sich mit denselben vereinigen lassen und auf welche Weise.

Die Mehrzahl der Forscher bekennt sich zu dem Schultzeschen Mechanismus. Dabei wäre festzustellen, was für thatsächliche Belege für diesen Mechanismus beigebracht sind und zwar zunächst für den ersten Teil desselben, für die anfängliche Abhebung der Placentarmitte und ihre nachfolgende Einstülpung durch den Eihautriss. Ich möchte der bessern Verständlichkeit halber darauf hinweisen, dass das Wort Einstülpung oder „Inversion“ in verschiedenem Sinne gebraucht wurde und den Streit entstehen liess, ob die Placenta nach Schultze sich schon im Uterus oder erst in der Scheide „invertiere“. Man hat den Ausdruck Inversion gebraucht für den Beginn und für die Vollendung dieses Vorganges. Nach der Schultzeschen Darstellung stülpt sich die Mitte der

Digitized by Google

Placenta gleich anfangs in die Uterushöhle vor, im Uterus beginnt also die „Inversion". Vollendet kann sie aber erst sein, wenn die Placenta sich durch den Eihautriss hindurchgestülpt hat. Da die Rissränder nach Ausstossung des Kindes in der Nähe des äusseren Muttermundes liegen, und keine Kraft vorhanden ist, welche die Eihäute in die Höhe zieht, so kann die „Inversion" erst vollendet sein, wenn die Placenta die Uterushöhle verlassen hat.

Als ältester Vertreter der Schultzeschen Darstellung wird in der Regel Baudelocque bezeichnet. Baudelocque selbst hat aber die drei von ihm beschriebenen Lösungsarten in ihrer Häufigkeit nicht gegeneinander abgegrenzt, zum mindesten hat er sich darüber nicht ausgesprochen, ob öfter die Mitte oder der obere Rand der Placenta sich anfänglich löse. Auch fehlen genaue Angaben über Art und Zahl seiner Untersuchungen, wenn auch aus seinen Worten sicher hervorgeht, dass er innerlich untersucht hat. Daraus folgt jedenfalls, dass Baudelocque einen Beweis für die Häufigkeit der erwähnten Lösungsart nicht erbracht hat.

Schultze selbst stützt sich im wesentlichen auf die Beobachtungen Lemsers ohne über eigene unmittelbare Untersuchungen im Uterus zu berichten. Es ist aber bekannt, dass die Angaben Lemsers so unklar ausgedrückt sind, dass auch Duncan seinerseits sie zur Unterstützung seiner Anschauung heranzog. Wenn man sie überhaupt berücksichtigen will, so müssen sie in der That im Duncanschen Sinne aufgefasst werden, nachdem Lahs im Einverständnis mit Lemser die Erklärung abgegeben hat, dass Lemser bei seinen Untersuchungen das Herabtreten des untern Randes am häufigsten beobachtete.

Dohrn ([42] S. 33) stützt seine Darstellung auf eigene Beobachtungen. Es ist aber nicht angegeben, ob er die Vorgänge der Lösung unmittelbar beobachtet und ob er selbst grössere Untersuchungsreihen angestellt hat. Da er selber angiebt, dass er „in manchen wichtigen Punkten sich lediglich den Angaben und Zeichnungen von Schultze, Schröder, Duncan angeschlossen" habe, so würde ich nur auf die Untersuchungen seiner Gewährsmänner einzugehen haben.

Schröder (100) hält den Schultzeschen Mechanismus für den häufigeren und lässt den Duncanschen nur ausnahmsweise vorkommen. Er bemerkt aber selbst, dass seine Darstellung[1]) „nicht

[1]) Schröder spricht hier von der Darstellung, die er „in folgendem" giebt, und weiter unten von Beobachtungen an Chloroformierten, die „dem folgenden

Digitized by Google

auf einwandsfreien sichern Beobachtungen beruht, sondern dass sie das Produkt einer Anzahl von deutungsfähigen Beobachtungen und theoretischen Erwägungen ist.“ Ich kann mich des Eindrucks nicht erwehren, dass Schröder die Begriffe des Schultzeschen und Duncanschen Mechanismus nicht scharf genug, d. h. nicht richtig fasst. Seine Abbildung der Duncanschen Lösungsart auf S. 98 ist unrichtig, da er die kurzen Eihäute frei herabhängen lässt, und auf S. 108 heisst es: „Reissen die Eihäute vorher ein, wie dies bei der Duncanschen Lösung der Fall ist“, während Duncan einen solchen Vorgang nicht geschildert hat. Auch seine Auffassung des Schultzeschen Mechanismus erscheint nicht einwandsfrei. Er bemerkt zu Fig. 38, S. 99 (Ausstossung der Placenta mit der Kante voraus), dass auch hier „sich die Schultzesche Lösung herausbilden kann, wenn“ u. s. w. — Für die Schultzesche Darstellung ist es aber kennzeichnend, dass die Placentamitte gleich im Anfang sich vorstülpt. Der Eindruck, dass Schröder die Begriffe Duncanscher und Schultzescher Modus nicht der Wirklichkeit entsprechend aufgefasst hat, wird zur Gewissheit, wenn wir die 7 Fälle betrachten, die er seiner Schilderung zu Grunde legt. In allen Fällen wurde unmittelbar nach Ausstossung des Kindes untersucht. Es heisst da im Fall 1 (S. 99): „Placenta sitzt der vorderen Wand noch glatt auf . . . Beim Eintritt der nächsten Uteruskontraktion wird die Placentarstelle deutlich zwischen der im Uterus und der anderen auf den Bauchdecken befindlichen Hand dicker und der untere Rand der Placenta wird emporgehoben nebst den daran inserierenden Eihäuten; bei Nachlass der Wehe bleibt die Verdickung bestehen, ist aber weniger prall; auf der Placenta gegen die Mitte zu ein Wulst zu fühlen.

Bei der nächstfolgenden Kontraktion wulstet sich die Placentaoberfläche stärker; der Bluterguss wird dicker und unter den Eihäuten vorgeschoben, dann wird die Placenta vom Fundus her herabgedrängt und tritt mit der invertierten fötalen Fläche voran in den Kontraktionsring hinein;“ u. s. w.

Fall 2. „Placenta sitzt vorwiegend der Hinterwand glatt an. Unter der Hand wölbt sich bei schwacher Kontraktion die Fläche unregelmässig hervor, besonders die untere Kante wird dick und stark gewulstet; . . .

---

zur Grundlage dienen.“ Es ist aber dem Sinne nach zweifellos, dass diese Bemerkungen auf die vorhergehende Darstellung der Ausstossung der Placenta Bezug haben.

Digitized by Google

Ohne dass stärkere Kontraktionen auftreten, sinkt die Placenta aus dem Fundus herab und tritt mit der unteren Kante zuerst durch den Kontraktionsring. Jetzt platzt das untere, kürzere Stück der Eihäute und die Placenta tritt mit der Kante in die Vulva. . .“

Fall 3. „Placenta an der hinteren Wand, in der Mitte in eine Falte abgehoben; stülpt sich allmählig mit der fötalen Fläche vor, und tritt invertiert, wobei die Stelle der Nabelschnurinsertion am tiefsten steht, durch den Kontraktionsring. In derselben Weise wird sie dann aus der Vulva herausgezogen“ . . .

Fall 4. „Cervix und Uterinsegment hängen als schlaffer Sack 10 cm in die Scheide, aus dem Kontraktionsring ragt die Placenta invertiert hervor. Sie tritt mit der Kante voraus, welche durch die anhaftenden Eihäute nach rechts zurückgebogen wird, in die Scheide.“

Fall 5. „Placenta bereits aus der Uterushöhle in das untere Segment und den Cervix ausgetreten, bietet folgendes Bild[1]) (s. Fig. 39): . . . Sofort darauf Austritt der Placenta in die Scheide.“

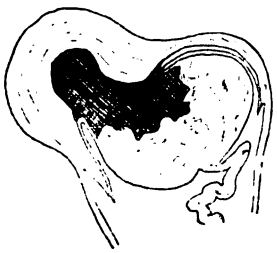

Fall 6. „Placenta an der hinteren Wand; der untere Rand nebst Eihäuten wird abgehoben, die Placenta tritt erst mit der unteren Kante tiefer, dann wölbt sich der im Fundus sitzende Teil wulstig vor, und tritt, sich invertierend, tiefer; die Placenta wird mit der Hand aus der Scheide entfernt.“

Fall 7. „Die Placenta hat, wie sich bei kombinierter Untersuchung herausstellt, den Uterus bereits zum Teil verlassen und wölbt sich mit der fötalen Fläche vor, und der Uterus ist im Begriff, sich über sie zurückzuziehen, sobald die Placenta denselben verlassen, erschlaffen die prall gespannten Eihäute“ u. s. w.

[1]) Die Umrisse dieser Zeichnung sind durchgepaust nach der Figur 39 in dem Werk Schröders, und der Linie nach um die Hälfte verkleinert.

Digitized by Google

Unter diesen 7 Fällen ist also viermal (1. 2. 4. 6.) deutlich gesagt, dass zuerst der untere Rand sich löste und tiefer trat. Im Fall 3 ist nicht hervorgehoben, welche Stelle der Placenta zuerst herabtrat. Auch über den Sitz des Nabelschnuransatzes ist nichts erwähnt. Deshalb ist dieser Fall weder für, noch gegen die Schultzesche Lösungsart zu verwerten. Auch im Fall 5 erscheint es mir zweifelhaft, ob zuerst der untere Rand oder die Mitte sich löste. Nach der Zeichnung ist die Möglichkeit, dass anfangs der untere Rand zuerst tiefer trat, nicht auszuschliessen. Zudem ist die Zeichnung nicht nach der Natur, sondern nach der Vorstellung des Untersuchers und offenbar etwas schematisch entworfen, wie z. B. aus der auffallenden Kürze des Corpus uteri ersichtlich ist. Auch aus Fall 7 geht nicht hervor, welcher Placentarteil zuerst herabgetreten war.

Wenn demnach von diesen 7 Fällen Schröders vier gerade gegen den Schultzeschen Mechanismus sprechen, die anderen drei nicht für ihn, so ist zweifellos der Schluss berechtigt, dass die anfängliche Vorbuchtung der Placentamitte durch Schröders Untersuchungsbefunde als das häufigere Vorkommnis nicht erwiesen ist, dass diese Befunde vielmehr dafür sprechen, dass am häufigsten zuerst der untere Randteil der Placenta tiefer tritt.

Am häufigsten und ausführlichsten trat Ahlfeld für den Schultzeschen Mechanismus ein.

In seiner ersten Veröffentlichung über diesen Gegenstand (1) stützt Ahlfeld seine Beweisführung auf einen nach Porro amputierten Uterus, auf die Untersuchungen Lemsers — obwohl er sie kurz vorher als Störungen bedingend verwirft — und auf theoretische Erwägungen.

Die Schlüsse, die Ahlfeld aus seinem Porro-Uterus zieht, hat Sänger schon 1885 in klarer und überzeugender Weise als unrichtige nachgewiesen. Hervorheben möchte ich nur, dass in diesem Fall die Placenta sich in der Mitte vorgebuchtet hatte, ohne dass ein retroplacentares Hämatom gebildet wurde. Es sind auch zur Beurteilung der uns hier beschäftigenden Fragen derartige Uteri nicht zu verwenden, da hier die Zusammenpressung der Placenta durch den Uterus fehlt, welche für die Art der Lösung zweifellos von der grössten Bedeutung ist. Da nun, wie oben erörtert, auch die Lemserschen Befunde zur Stütze des Schultzeschen Mechanismus nicht herangezogen werden können, so bleiben in dieser Arbeit Ahlfelds nur noch die theoretischen Erwägungen

Digitized by Google

übrig, durch die allein der Beweis für oder gegen eine Lösungsart füglich nicht erbracht werden kann.

Die nächste ausführliche Arbeit Ahlfelds über diesen Gegenstand erschien 1895. Ahlfeld (8) wendet sich hier zunächst gegen die Behauptung Fehlings, dass die anfängliche Einstülpung der Placenta hervorgerufen werde durch Zug an der Nabelschnur. Zweifellos hat Ahlfeld den Beweis erbracht, dass in der Regel bei und nach dem Austritt des Kindes keine Zerrung an der Nabelschnur erfolgt, und auch darin haben Veit und Ahlfeld recht, dass, wenn in der Regel wirklich ein solcher Zug stattfände, die dadurch entstandene Einstülpung eben als der regelrechte Vorgang aufzufassen wäre.

Ich kann mich hier in einigen Punkten allerdings der Beweisführung Ahlfelds nicht anschliessen. So kann ich nicht zugeben, dass ein Zug an der Nabelschnur deshalb für die primäre Inversion bedeutungslos sei, weil diese schon vor der vollendeten Austreibung des Kindes begonnen habe. Für diese Behauptung hat Ahlfeld den Beweis noch nicht erbracht, es ist ja gerade das, was er Fehling gegenüber beweisen will, und ein erst zu beweisender Satz kann doch nicht als feststehende Thatsache gelten. Derselbe Einwand ist zu machen, wenn Ahlfeld kurz darauf bemerkt, dass beim Sitz der Placenta an der hinteren Wand der Zug an der Nabelschnur annähernd rechtwinklig, beim Sitz an der vorderen Wand im spitzen Winkel wirke, und dass dieser Unterschied in der Zugrichtung deshalb bedeutungslos sein müsse, weil in beiden Fällen doch die (primäre) Inversion stattfände — was eben noch nicht bewiesen ist. Es erscheint mir auch fraglich, ob bei dem erwähnten vorderen Sitz der Placenta — dabei immer den Nabelschnuransatz annähernd in der Mitte angenommen — die Inversion deshalb ausbleiben müsste, weil die Richtung des Zuges ungeeignet sei. Das könnte nur dann bestimmend sein, wenn die Placenta von derberem Gefüge, gewissermassen brettartig wäre. Sie stellt aber vielmehr im dritten Geburtsabschnitt einen ziemlich dicken schwammigen Körper dar, dessen dem Nabelschnuransatz naheliegenden Teile einem Zug an der Nabelschnur wohl nachgeben könnten, namentlich wenn die Placenta schon um diese Zeit gelöst wäre, wie Fehling annahm. Man kann sich von der Nachgiebigkeit der einzelnen Placentarteile leicht überzeugen, wenn man entsprechende Versuche an der eben geborenen Placenta anstellt. Daher erscheint mir auch das von

Digitized by Google

Ahlfeld angeführte Beispiel Levrets nicht glücklich gewählt, in dem die Placenta mit einem feuchten, auf ebener Fläche gelegenen Papier verglichen wird mit dem Hinweis, dass es kaum möglich sei, das Papier an einem Zipfel von dem Tisch abzuziehen, dass es aber leicht sei, das Papier vom Rand aus von der Platte abzuheben.

Wenn nun auch die Annahme Fehlings, dass die Inversion der Placenta durch Zug an der Nabelschnur bedingt sei, durch den Nachweis hinfällig wird, dass in der Mehrzahl der Fälle (nach Ahlfeld in 80%) eine solche Zerrung nicht stattfindet, so möchte ich gleich hier vorwegnehmen, dass auch die andere Annahme Fehlings, es sei die Placenta in der Regel bei der Ausstossung des Kindes schon gelöst, nicht zutrifft. Wenn nun die Placenta in der Regel unmittelbar post partum noch nicht gelöst ist, so könnte ein Zug an der Nabelschnur erst recht nicht eine Einstülpung der Placenta bedingen. Denn die klinische Erfahrung lehrt, dass die anhaftende Placenta einem Zug an der Nabelschnur in der Regel überhaupt nicht folgt — offenbar weil die Verbindung zwischen Uterus und Placenta zu fest ist einer Zugwirkung gegenüber, die durch die Nachgiebigkeit der schlaffen Uteruswand sowohl, wie die Dehnbarkeit der weichen Nabelschnur abgeschwächt wird, und es ist weiterhin bekannt, dass bei ungeeignetem Ziehen an der Nabelschnur nicht selten Placentarreste zurückbleiben, dass also die Placenta sich dann nicht in der eigentlichen Trennungsschicht vom Uterus löst, sondern dass das Placentargewebe einreisst. (Vgl. auch T. I, Nr. 154).

Auf S. 427 bemerkt Ahlfeld, dass er bei Abtastungen der Gebärmutterhöhle den Schultzeschen Lösungsvorgang weitaus häufiger als den Duncanschen gefunden habe. Leider giebt Ahlfeld nichts näheres über die Zahl und Art seiner Untersuchungen an. Da Ahlfeld auch nicht angiebt, wieviel Zeit zwischen der Ausstossung des Kindes und der Aufnahme seiner Befunde verflossen war, so ist es auch nicht ausgeschlossen, dass die anfängliche Vorstülpung des unteren Randteils des öfteren übersehen wurde, und ich kann in diesen Angaben einen Beweis für die Schultzesche Lösungsart nicht erblicken.

Im weiteren Verlauf seiner Arbeit führt Ahlfeld als Beleg für seine Auffassung einen Kaiserschnitt von Sänger und zwei Gefrierschnitte aus seinem Lehrbuch an. Über die Gefrierschnitte sagt Ahlfeld selbst auf Seite 435: „Doch muss man sich klar

Digitized by Google

machen, dass Gefrierschnitte immer nur in anormalen Fällen gewonnen werden können. Und wenn auch einmal die Geburt bis zum letzten Augenblick normal verlaufen wäre, so würden doch die Vorgänge während des Todes den normalen Mechanismus alterieren können und den Gegnern den berechtigten Einwand geben, es sei nicht zu beweisen, ob es sich um normale Vorgänge handele."

Dass die beiden von Ahlfeld angeführten und in seinem Lehrbuch abgebildeten Gefrierschnitte zweifellos regelwidrige waren und somit gar keine Beweiskraft besitzen, hat schon Gessner nachgewiesen. Im ersten Fall handelte es sich um eine vorzeitige Placentarlösung, im zweiten um eine Uterusruptur mit heftiger retroperitonealer Blutung. Dem Kaiserschnitt von Sänger stellte Gessner verschiedene andere Kaiserschnitte gegenüber, die nicht im Schultzeschen, sondern im Sinne Duncans zu verwerten waren. Endlich aber hat Gessner in überzeugender Weise dargelegt, dass durch die Durchtrennung der Uteruswand die Beschaffenheit und Zusammenziehungsfähigkeit der Uterusmuskulatur derartigen Veränderungen unterliegen, dass dadurch von der Regel gänzlich abweichende Verhältnisse geschaffen werden. Ich schliesse mich der Beweisführung Gessners hier nach jeder Richtung an und halte den schon von Sänger (S. 197) angedeuteten Satz, dass zur Klärung der Vorgänge im dritten Geburtsabschnitt Kaiserschnitte überhaupt nicht verwendet werden können, für unbedingt richtig.

In der jüngsten (1897) Veröffentlichung Ahlfelds (9) über die Nachgeburtszeit ist von unmittelbaren Beobachtungen über die Lösung der Placenta nichts erwähnt. Die Beweisführung ruht auf Untersuchungen der geborenen Nachgeburt.

Weitere Beobachtungen, die für die Lösung der Placenta im Uterus nach Schultze sprechen, liegen nicht vor. Wir sind daher zu der Behauptung berechtigt, dass bisher von keiner Seite, auch von Schröder und von Ahlfeld nicht, der Beweis dafür erbracht wurde, dass am häufigsten zuerst die Placentarmitte in die Uterushöhle sich vorstülpe. Vielmehr sprechen gerade die Untersuchungen Schröders dafür, dass häufiger der untere Randteil der Placenta zuerst sich vorwölbt und tiefer tritt, und wir sind um so mehr berechtigt, dies als den häufigeren und somit regelrechten Vorgang zu betrachten, als bisher, mit Ausnahme Ahlfelds,

Digitized by Google

dessen Untersuchungen zweifelhaft bleiben, alle Untersucher, die diesen Teil des dritten Geburtsabschnittes unmittelbar beobachteten: (Lemser), Duncan, Werth, Curatulo, Gessner in Übereinstimmung mit meinen Beobachtungen das anfängliche Tiefertreten der unteren Randteile als den häufigeren Vorgang erwiesen.

Es besteht somit über die Lösung der Placenta und ihren Austritt aus dem Uterus nach den thatsächlichen Beobachtungen kein Widerspruch.

Es fragt sich nun, ob auch betreffs des Austritts der Nachgeburt aus der Vulva die bislang bestandenen Widersprüche sich beseitigen lassen.

Von den Anhängern des Schultzeschen Modus haben Trenkler, (v. Winckel), Cohn, Champneys, Beaucamp, Karbaum, Ahlfeld (9) über den Austritt der Placenta aus der Vulva grössere Untersuchungsreihen angestellt.

Trenkler, der unter v. Winckels Leitung 100 Geburten beobachtete, fand die Placenta 76 mal eingestülpt, 10 mal nicht eingestülpt, 14 mal zum Teil eingestülpt, 81 mal ging die fötale Fläche[1]) voran, 4 mal nur die Mitte, sonst eine Stelle nahe dem unteren Rande.

Cohn beobachtete 368 mal den Austritt nach Schultze, 132 mal nach Duncan. Eine Bestimmung des Begriffs Duncan und Schultze giebt er nicht. Da er als Schröders Assistent seine Untersuchungen anstellte, ist anzunehmen, dass er unter Schultzeschem Mechanismus die Einstülpung, unter Duncanschem die Nichteinstülpung der Placenta verstand.

Champneys fand, dass die Placenta meist invertiert austrat. Unter 70 Fällen ging 64 mal die fötale, 2 mal die mütterliche Fläche, 4 mal das Amnion voran. 65 mal trat zuerst eine dem unteren Rand nahe Stelle aus.

---

[1]) Duncan gebraucht den Ausdruck „fötale Fläche“ im Gegensatz zum Rande der Placenta oder einer Stelle der fötalen Fläche, die dem Rande nahe liegt. Wenn er von dem Vorangehen der fötalen Fläche spricht, so meint er damit die Fläche in ihrer ganzen Ausdehnung, etwa so, wie es der Darstellung von Schultze ([101 u. 103] T. XVI) entspricht. Im Gegensatz dazu findet man bei späteren Untersuchern den Ausdruck „fötale Fläche“ im Gegensatz zu „uterine Fläche“. Wenn also z. B. der untere Rand etwas auf die uterine Fläche quergeklappt zuerst erscheint, so würde nach diesen die Placenta mit der „fötalen Fläche“ zuerst erscheinen, nach Duncan nicht, sondern mit dem „unteren Rand“. Diese Ungleichmässigkeit der Ausdrucksweise erschwert die Beurteilung der mitgeteilten Beobachtungen erheblich.

Digitized by Google

Beaucamp fand 373 mal den Schultzeschen Mechanismus, 71 mal den nach Duncan. Nach welchen Kennzeichen die Unterscheidung vorgenommen wurde, ist nicht angegeben.

Karbaum fand unter 798 Fällen die Placenta invertiert 511 mal, nicht invertiert 210 mal, halb invertiert 77 mal. Weitere Angaben über die Art des Austritts fehlen. Karbaum bemerkt selbst, „dass die gemachten Angaben einen Anspruch auf absolute Genauigkeit nicht machen können, da ja die Notierungen nicht ad hoc gemacht wurden."

Ahlfeld (9) fand unter 125 Fällen den Baudelocque-Schultzeschen Mechanismus 96 mal, den nach Duncan 22 mal, einen gemischten 7 mal. Zum Baudelocque-Schultzeschen Mechanismus rechnete er (S. 450) alle die Fälle, „wo die Placenta vollständig invertiert geboren wurde, das Chorion, mit oder ohne Ammion, vollständig umgeschlagen der maternen Fläche der Placenta vollständig auflag und der in der Schamspalte zuerst sichtbare Teil der Placenta der fötalen Fläche angehörte." Als Duncanschen Modus bezeichnete er „die Austrittsweise, wo die Eihäute der fötalen Fläche auflagen, und in der Schamspalte ein Teil der Zottenseite zuerst sichtbar wurde." Zum gemischten Modus gehörten alle übrigen Fälle, wenn also „entweder bei umgeschlagenen Eihäuten die materne Fläche zuerst in der Schamspalte erschien oder bei nicht umgeschlagenen Häuten die Klammer auf der fötalen Seite sass."

Gegenüber diesen Anhängern des Schultzeschen Modus fand Fehling (49) unter 81 Fällen den Mechanismus nach Schultze 5 mal, einen gemischten 19 mal, den nach Duncan 57 mal. Als gemischt betrachtet Fehling den Modus, bei dem der Rand der Placenta voranging, aber etwas umgeklappt, „so dass der dem Rand benachbarte Teil der Fötalfläche zuerst in der Vagina und nachher in der Schamspalte erschien." Über die uterine Fläche geschlagen waren die Eihäute beim Schultzeschen, beim gemischten Modus und bei $^2/_3$ der nach Duncanschen Modus ausgetretenen Fälle. Also auch Fehling beobachtete unter 81 Fällen $5 + 19 + 38 = 62$ mal die Einstülpung der Placenta!

Zinsstag giebt in seiner Arbeit sehr anschauliche Zeichnungen der von ihm unterschiedenen Austrittsarten. Unter Schultzeschem Mechanismus versteht er den Austritt der durch den Riss gestülpten Placenta mit der Mitte der fötalen Fläche voran. Beim gemischten Mechanismus ist die Placenta eingestülpt,

Digitized by Google

die tiefste Stelle ist der Rand, der auf die Uterinfläche zusammengeklappten Placenta. Beim Duncanschen Mechanismus steht ebenfalls der Rand am tiefsten, hier ist aber die Fötalfläche zusammengeklappt. Dabei können die Eihäute entweder a) über die Uterinfläche oder b) über die Fötalfläche geschlagen sein. Zinsstag fand unter 130 Fällen den Mechanismus nach Schultze 9 mal, den gemischten 27 mal, den nach Duncan a) 49 mal, b) 45 mal. Dabei war also die Placenta 85 mal durch den Eihautriss gestülpt und 45 mal nicht!

Ziegler bezeichnet als Schultzeschen Mechanismus den Austritt der eingestülpten Placenta mit vorangehender Mitte. Das Vorangehen des Randes als Duncanschen Mechanismus, gleichviel ob die Placenta auf der fötalen oder mütterlichen Fläche zusammengeklappt ist, und gleichviel ob die Eihäute auf der fötalen Fläche liegen oder auf der mütterlichen. Beim gemischten Mechanismus tritt die Placenta „zwar mit der Kante voran, wie bei Duncan, bald jedoch wölbt sich nach Art des Schultzeschen Modus die übrige Placenta glockenförmig vor. Die Eihäute sind bald über die uterine, bald über die fötale Fläche geschlagen, jedoch tritt das letztere öfter ein. Danach fand Ziegler unter 120 Fällen 100 mal den Mechanismus nach Duncan, 16 mal den nach Schultze, 5 mal den gemischten, wobei eine Zwillingsgeburt 2 mal für Duncan zählt. Die Eihäute fand er 58 mal über die fötale Fläche geschlagen und 28 mal über die uterine, während sie in den anderen 14 Fällen teils auf der fötalen, teils auf der uterinen Seite lagen.

Ziegler hat aber bei dieser Aufstellung auch die Fälle mit berücksichtigt, in denen die Eihäute unvollständig oder grossenteils am Rande abgerissen waren. Derartige Fälle sind für den Begriff der Einstülpung der Placenta nicht zu verwenden, da hier die Unterscheidung eine sehr willkürliche wird. Schaltet man alle diese Fälle aus, so waren 43 mal die Eihäute über die fötale, 27 mal über die mütterliche Fläche geschlagen, und 13 mal das Amnion zwar auf der fötalen, das Chorion aber auf der mütterlichen Fläche gelegen. Rechnet man diese letzteren Fälle noch zur Einstülpung der Placenta, wie es grossenteils geschieht, so war nach Ziegler 40 mal die Placenta eingestülpt, 43 mal nicht.

Aus der Halleschen Klinik ist dann 1898 noch eine solche Zusammenstellung veröffentlicht worden von Baumann, der die einzelnen Mechanismen nach folgenden Merkmalen bestimmt: „Die

Digitized by Google

Placenta tritt entweder aus mit dem Rande voran, nach der fötalen Seite geklappt (Duncanscher Mechanismus) oder mit der Nabelschnuransertion voran nach der uterinen Seite geklappt (Schultzescher Mechanismus) oder drittens nach gemischtem Modus, wenn weder der reine Duncan sche noch der reine Schultze sche Mechanismus eintritt." Baumann fand bei „exspektativem Verfahren 436 mal den Duncanschen, 198 mal den Schultzeschen, 57 mal den gemischten Mechanismus; bei dem Verfahren nach Credé 233 mal den Duncan schen, 149 mal den Schultzeschen, 13 mal den gemischten Mechanismus. Über die Anordnung der Eihäute ist in dieser Zusammenstellung nichts angegeben, sodass ich diese Untersuchungsreihe zur Bestimmung der Häufigkeit der Placentaeinstülpung nicht verwenden kann.

Ich habe jetzt gewissermassen die beiden feindlichen Lager einander gegenübergestellt und dabei die einzelnen Auffassungen über den Mechanismus nach Schultze und Duncan deshalb so ausführlich wiedergegeben, damit ohne Mühe ersehen werden kann, inwieweit die Ansichten der Bearbeiter dieses Gebietes einander entgegengesetzt sind. Dieser Weg erschien mir übersichtlicher als der jedesmalige Nachweis, ob und wodurch in den vorliegenden Arbeiten die Auffassungen über den Schultzeschen und Duncanschen Mechanismus von der ursprünglichen Darstellung der Urheber abweichen. Dass diese Auffassungen oft sehr verschieden waren, geht aus den vorstehenden Ausführungen deutlich hervor und ebenso liegt es klar zu Tage, dass die beobachteten Thatsachen einander sehr viel näher stehen, als im allgemeinen und nicht am wenigsten von den betreffenden Forschern selbst angenommen wird. Ich glaube nicht fehlzugehen mit der Behauptung, dass die genannten über den Austritt der Nachgeburt aus der Vulva gemachten thatsächlichen Beobachtungen sich im wesentlichen mit den Ausführungen decken, die ich auf Grund meiner Untersuchungen über diesen Gegenstand darlegen konnte. Bis auf Ziegler stimmen alle Beobachter darin überein, dass die Placenta aus der Vulva meist durch den Eihautriss hindurch gestülpt austritt und meist auch darin, dass gewöhnlich eine dem unteren Rand nahe Stelle der fötalen Fläche vorangeht.

Der scheinbare Gegensatz in der Auffassung findet demnach seine einfache Erklärung in der ungleichen Auslegung gleich benannter Begriffe.

Mit der Frage der Lösungsart ist vielfach die Frage über die

Digitized by Google

Blutung im dritten Geburtsabschnitt verquickt worden, m. E. mehr als zur Klärung dieser Vorgänge nötig war. Die Veranlassung hierzu war jedenfalls der gerade in diese Zeit fallende Streit um den Credéschen Handgriff, für dessen Beurteilung die Blutung im dritten Geburtsabschnitt eine sehr wesentliche Rolle spielte. Jetzt haben sich die Wogen dieses Kampfes geglättet, aber in der Untersuchung über die Lösungsart der Placenta spielt die Blutung noch eine grosse Rolle. Ich bin auf diesen Punkt absichtlich nicht eingegangen und habe in meiner Tafel die einzelnen Blutmengen nur da angegeben, wo ein besonderes Interesse vorlag. Zwei Gründe haben mich dazu veranlasst. Einmal halte ich eine genaue Bestimmung der Blutmenge für ausserordentlich schwierig, wenn nicht unmöglich. Selbst wenn man in so sorgfältiger Weise wie Ahlfeld die Blutbestimmung vornimmt, wodurch kann man die Blutung aus der Placentarstelle abgrenzen gegen die Blutungen aus kleinen Verletzungen? Die Wunden an der Vulva und am Scheideneingang können zeitig geschlossen werden. Aber die kleinen Risse der Portio, die so gut wie regelmässig bei Erstgebärenden, um die es sich vorzugsweise in klinischen Entbindungsanstalten handelt, vorkommen und öfter, als man gewöhnlich annimmt, das tiefere Cervixgewebe mitbetreffen, wie sollen die von der Berechnung ausgeschaltet werden? Solche Blutungen können ganz gut 100 gr und mehr betragen und können sich ganz gut im weiten Scheidengewölbe ansammeln vor oder hinter der Placenta ohne als Rissblutungen erkannt zu werden. Wenn aber die Blutmengen nicht von dem beobachtenden Arzt selbst, sondern von dem Personal bestimmt werden — und gerade solche Bestimmungen werden zu den grossen Statistiken herangezogen — dann wird die Berechnung noch unsicherer. Ich will damit dem Personal gar keinen Vorwurf machen. Gerade das geburtshilfliche Personal ist in den klinischen Anstalten in der Regel in der Art angestrengt und überlastet, dass wir in Dingen, in denen ihm naturgemäss das nötige Verständnis fehlt, nicht diejenige Sorgfalt verlangen können, deren es zu so genauen Bestimmungen unbedingt bedarf. Ich behaupte, dass es in diesen Fällen gar nicht ausbleiben kann, dass nicht hier einmal ein Streifen Blut an der Placenta hängen bleibt, dort einiges Nachwasser in der Schüssel oder im Tuch irrtümlich mitgewogen wird. Ich glaube, jeder, der längere Zeit an Entbindungsanstalten Assistent war und die Dinge sieht, wie sie wirklich sind, wird mir hierin beistimmen. Wenn aber derartige Fehlerquellen

Digitized by Google

nicht auszuschliessen sind, was ist eine solche Statistik wert? Es ist gar nicht gesagt, dass diese Fehlerquellen sich ausgleichen, und sicher nicht zu beweisen. Und die Länge der Zahlen beweist hier am wenigsten, denn eine ungenaue Statistik wird dadurch nicht besser, dass sie grösser wird.

Der andere Grund, der mich davon abhielt, auf die Blutmengen in meiner Zusammenstellung einzugehen, ist die Erwägung, dass die Grösse des Blutverlustes unwesentlich ist für die Bestimmung der Lösungsart der Placenta. Gesetzt den Fall, wir wären auf irgend eine Weise imstande, eine genaue Blutmengenbestimmung auszuführen, was wäre damit gewonnen? Selbst wenn z. B. dann festgestellt würde, dass bei dem häufigeren Lösungsvorgange, dem mit vorangehendem unteren Rande, der Blutverlust ein grösserer sei als bei vorangehender Placentamitte, so kann man doch daraus nicht folgern, dass deshalb jene häufigere Lösungsart eine regelwidrige sei, sondern man müsste eben umgekehrt daraus entnehmen, dass eben für gewöhnlich der Blutverlust ein grösserer ist als bei der selteneren Lösungsart. Darüber sind im grossen und ganzen alle Geburtshelfer einig, dass jene seltenen Fälle, in denen gar kein oder fast kein Blut abgeht, als Ausnahmen aufzufassen sind. Der entgegengesetzten Ansicht Duncans hatte sich wohl nur Credé angeschlossen. Schultze war durchaus im Recht, wenn er der Bemerkung Duncans (S. 254) „I introduce the element of desirableness as an indication of naturalness" entgegentrat. Ob überhaupt ein möglichst geringer Blutverlust als das naturgemässe zu betrachten ist, erscheint sehr fraglich, seit wir gelernt haben, einen mässigen Blutverlust als Ausgleich für das in der Schwangerschaft neugebildete, nunmehr überflüssig gewordene Blut aufzufassen. Endlich aber sind die Grenzen für die Blutverluste, die Frauen vertragen können, ausserordenlich verschieden, und es ist deshalb nicht angängig, bei solchen Berechnungen irgend ein bestimmtes Mass des Blutverlustes, wie es vielfach geschehen ist, als regelwidrig zu betrachten. Die eine Frau kann einen Blutverlust von 600 gr und mehr vertragen ohne jeden Schaden, eine andere nicht die Hälfte. Die verschiedenen Umstände, die hier in Frage kommen, Körpergewicht, Ernährungszustand, Rasse u. a. m. sind für die Grösse des Blutverlustes zweifellos viel wichtiger als die oder jene Art der Lösung der Placenta.

Über die Bedeutung des Eihautrisses für die Art der Placentarlösung kann ich mich kurz fassen. Die Grösse (und Lage)

Digitized by Google

des Risses kann nur insofern Bedeutung haben, als sie einen Hinweis giebt für die Ausdehnung, in welcher die Eihäute sich während der Geburt des Kindes vom Uterus gelöst haben. Dass ein gewisser Zusammenhang hier besteht, ist anzunehmen, denn es ist nicht wahrscheinlich, dass der anfängliche Riss sich weiter erstreckt, als die Ablösung der Eihäute vor sich gegangen ist. Die Möglichkeit ist allerdings nicht auszuschliessen, ebenso wenig, wie die, dass gelegentlich die Ablösung der Eispitze in grösserem Umfange erfolgt ist, als der Grösse des Risses entsprechen würde. Aber auch angenommen, dass die Grösse des anfänglichen Eihautrisses mit der Ablösung der Eihäute in unmittelbarer und wechselseitiger Beziehung stünde, wodurch sollen wir diese Grösse des anfänglichen Risses mit einiger Sicherheit bestimmen? Das liegt doch auf der Hand und wird wohl nirgends Widerspruch finden, dass der während der Geburt des Kindes entstandene Eihautriss sich bei der Ausstossung der Nachgeburt nicht unerheblich vergrössern kann, namentlich wenn die Ausstossung der Nachgeburt durch Kunsthilfe beschleunigt wird.[1]) Eine Unterscheidung aber, was vorher geschehen ist, und was nachher, ist m. E. unmöglich.

Die anschaulichste Darstellung von der Lage und Grösse des Eihautrisses gewinnt man durch Betrachten desselben am aufgeblähten Eisack. Ich habe deshalb auf meinen Zeichnungen den Eihautriss mit eingezeichnet und die Grösse des Risses in Centimetern beigefügt. Es ist aus den Angaben in der Tafel leicht zu ersehen, ob irgendwelche Beziehungen zwischen Eihautriss und Lösungsart bestehen. Im einzelnen näher auf die Fälle einzugehen, kann ich mir wohl um so eher versagen, als ich irgend eine Gesetzmässigkeit

[1]) Ich habe bei der Anfertigung meiner Eisackbilder auf den Eihautriss besonders geachtet und mich schon deshalb bemüht, die Eihäute möglichst unverändert zu erhalten, weil durch die Grösse des Risses der Verschluss desselben erschwert wird. Ich habe im allgemeinen die Erfahrung gemacht, dass bei Ausübung des Credéschen Handgriffes die Eihautrisse grösser sind als bei der von selbst erfolgenden Ausstossung der Nachgeburt, und schliesse daraus, dass bei der künstlichen Entfernung der Nachgeburt der Eihautriss meist vergrössert wird. Hängt die ausgetretene Placenta noch an den Eihäuten fest, so werden diese durch das an vielen Orten geübte Aufdrehen bei weitem nicht so schonend und vollständig entfernt, als durch den von Freund für die Entfernung der Placenta empfohlenen Handgriff, bei dem der Uterus nach oben und hinten gedrückt wird. Die Wirkung erklärt sich leicht, indem durch diese Bewegung der Winkel in der Gegend des inneren Muttermundes ausgeglichen oder vergrössert wird, der das Herabtreten der Eihäute hemmt. Fritsch (s. Karbaum) hat zu diesem Zweck ebenfalls das Zurückdrücken des Uteruskörpers empfohlen.

Digitized by Google

dieser Beziehungen ebenso wenig zu finden vermag, wie Fehling (48) bei seinen Untersuchungen. Man könnte höchstens mit einer gewissen Vorsicht die Lage des Risses im verneinenden Sinne verwenden, indem man dort, wohin der Riss nicht reicht, eine Ablösung der Eihäute als unwahrscheinlich betrachtet. Da aber andererseits zwischen Lösungsart der Placenta und Ablösung der Eihäute ein gewisser Zusammenhang besteht, so ist die Schlussfolgerung berechtigt, dass an der geborenen Nachgeburt die Art und Grösse des Eihautrisses für die Begrenzung der anfänglichen Eihautablösung nicht zu verwenden ist. Dass bei vor- und frühzeitigem Blasensprung — es kommt hierbei hauptsächlich auf das Platzen des Chorion an — ceteris paribus die anfängliche Eihautablösung eine möglichst geringe sein wird, liegt auf der Hand und ist bewiesen. Dass aber auch beim rechtzeitigen Blasensprung, dem häufigeren Vorgange, die Ablösung der Eihäute in der Regel nicht bis zur Placenta reicht, wird erwiesen durch die Thatsache, dass wir bei dem Tiefertreten der Placenta am häufigsten eine Vorstülpung ihres unteren Randteiles beobachten. Sind die Eihäute bis zum unteren Rand gelöst, so kann keine eigentliche Vorstülpung des unteren Randes erfolgen, sondern nur ein Herabrutschen. Zieht man in Betracht, dass in den weitaus meisten Fällen die Placenta mehr oben als unten sitzt, so wird dieser Vorgang leicht verständlich.

Ich komme dadurch auf eine Frage zu sprechen, zu deren Beantwortung meine Untersuchungen im besonderen Masse geeignet erscheinen, es ist das Verhältnis des Sitzes der Placenta zur Art ihrer Lösung.

Es wird, ich kann wohl sagen, von allen Forschern angenommen, dass ein hoher Placentarsitz den Schultzeschen Modus, d. h. die anfängliche Vorstülpung der Placentamitte begünstige, während bei tiefem Sitz der Placenta das Vorangehen des unteren Randes das häufigere sei. Um die Richtigkeit dieser Anschauung zu prüfen, hätten wir zu untersuchen:

1. Wie war der Sitz bei den wenigen Fällen von anfänglicher Vorstülpung der Mitte;
2. wie war die Lösung bei ausgesprochenem Hochsitz und
3. bei ausgesprochenem Tiefsitz.

Es kommt für diese Untersuchung nicht in Betracht, wie weit die anfängliche Lösung der Eihäute vorgeschritten war, denn für die Vorstülpung der Mitte kommt es nicht sowohl auf das Anhaften

Digitized by Google

der Eihäute als das Anhaften des Placentarrandes an. Ich habe deshalb keine Angaben über die Zeit des Blasensprunges eingefügt.

Es wäre mir ein leichtes, zahlenmässige Angaben über den jedesmaligen Sitz der Placenta zu machen, denn ich habe an den Eisäcken alle derartigen Masse genommen. Doch erscheinen mir solche Angaben wenig übersichtlich. Denn bei der ungleichen Grösse der Eisäcke, wie der Placenten untereinander und in ihrem Verhältnis zum Eisack müsste man alle diese Zahlen mit aufführen, wenn nicht ein unrichtiges Bild entstehen soll. Ich werde deshalb, entsprechend meinen Darlegungen in meiner Arbeit über den Placentarsitz ([69] S. 304) unterscheiden:

Den häufigen regelrechten Sitz der Placenta, bei dem der Mittelpunkt etwa zwischen oberes und mittleres Drittel des Eisackes fällt; ferner einen ausgesprochen hohen oder tiefen Sitz, und endlich werde ich auch kurz den seitlichen Sitz und den auf einer Tubenecke betrachten.

Von den drei Fällen mit anfänglicher Vorstülpung der Placentamitte sass einmal die Placenta mit einem Rande ziemlich hoch (No. 89, S. 435), einmal war der Sitz normal (No. 34), im dritten (No. 42) bedeckte die Placenta einen grossen Teil der hinteren Fläche.

Betrachten wir andererseits die Lösungsarten bei ausgesprochen hohem Placentarsitz, zu denen wir die Nummern 39, 57, 162, 146, 187 (hier war der Sitz allerdings etwas unregelmässig) 180 und auch 74 (seitlich hoch) rechnen können, so ergiebt sich, dass meist die übliche Lösung mit vortretendem unteren Rand statthatte, dass einigemal mit oder bald nach der Lösung des unteren Randes auch die Seitenränder der Placenta sich lösten, und dass in einem dieser Fälle (No. 162) die Placentamitte zeitweilig die Führung gewann, aber erst nach dem anfänglichen Tiefertreten des unteren Randes und nur vorübergehend, denn beim Austritt aus der Vulva ging der untere Rand voran, und die Placenta war nicht durch den Eihautriss gestülpt. Von diesen 7 Fällen zeigten beim Austritt aus der Vulva 5 keine Einstülpung durch den Riss.

Betrachtet man ferner den Verlauf des dritten Geburtsabschnittes in den anderen Fällen, in denen die Placenta verhältnismässig hoch sass, so lässt sich auch bei diesen eine Neigung der Placentamitte zu anfänglicher Vorstülpung nicht feststellen.

Ein tiefer Sitz der Placenta findet sich in No. 37, 151, 182, ferner in 168 und 139.

Digitized by Google

Bei No. 37 rutschte anfangs der untere Rand herunter, um sich dann vorzubuchten, im Durchtrittsschlauch erfolgte die Durchstülpung der Placenta durch den Riss. Bei No. 151 stülpte sich gleich der untere Rand vor, und es erfolgte ebenfalls im Durchtrittsschlauch die Durchstülpung der Placenta. Bei No. 182 löste sich früh in ausgedehntem Masse der linke und untere Teil der Placenta, später erfolgte noch eine Vorstülpung des unteren Randes, aber keine Durchstülpung der Placenta durch den Riss. Bei No. 168 ging der rechte Rand der Placenta noch ziemlich weit auf die Seitenfläche über, hier erfolgte weder Vor- noch Einstülpung, sondern die Placenta rutschte bis vor die Vulva ohne solche herunter. Bei No. 139 handelte es sich um tiefen Sitz mit Ablösung eines unteren Lappens im vorletzten Schwangerschaftsmonat (Blutung). Bei der Untersuchung 10 Minuten nach Ausstossung des Kindes fand sich die Placenta schon in die Scheide vorgestülpt derart, dass eine Stelle zwischen Mitte und unterem Rand am tiefsten stand und beim Austritt aus der Vulva war die Placenta eingestülpt.

Diese Befunde sprechen also keineswegs dafür, dass dem Ort des Placentarsitzes eine solche Bedeutung für die Lösungsart zukommt, wie gewöhnlich angenommen wird.

Wodurch entstand nun jene fast allgemeine Annahme?

Ich glaube, dass die Erklärung hierfür unschwer zu geben ist. Zunächst täuschte man sich vielfach über den Sitz der Placenta. In den meisten Fällen wurde dieser durch die innere Untersuchung, während man zugleich die Lösung der Placenta beobachtete, oder durch die Lage des Eihautrisses bestimmt.

Die innere Untersuchung im dritten Geburtsabschnitt allein ist für die Bestimmung des Placentarsitzes ganz unsicher. Einmal kann es geschehen, dass man die schon gelöste und tiefer getretene Placenta mit nicht oder nur wenig vorgestülptem Rand für noch nicht gelöst hält und so einen hohen Sitz für einen tiefen nimmt. Zweitens zieht sich der Uterus bei noch anhaftender Placenta durchaus nicht gleichmässig zusammen, vielmehr ist in der Regel die Placentarstelle erheblich weniger zusammengezogen. Das kann als erwiesen gelten durch eine Reihe von Gefrierschnitten, — ob diese von regelwidrigen Geburten stammen, ist für diese Frage belanglos. So ist es wohl zu erklären, dass bei diesen Untersuchungen gerade beim Herabrutschen des unteren Randes der Sitz der Placenta irrtümlich für tiefer gehalten wurde, als ihm zukam.

Digitized by Google

Auch die seltener geübte Abtastung der Placentarstelle zu Beginn oder im späteren Verlauf des Wochenbettes ist gerade für die Höhenbestimmung des Placentarsitzes unsicher, wie ich schon früher nachgewiesen habe.

Das Verhalten des Eihautrisses ist vorzugsweise in den Arbeiten geprüft worden, in denen lediglich der Austritt der Nachgeburt aus der Vulva beobachtet war. Mehrfach ist dabei nicht einmal auf die Grösse des Risses geachtet worden. Dass derartige Bestimmungen ganz ungenau sind, liegt so klar auf der Hand, dass wir solche nicht weiter zu berücksichtigen haben. Wo aber die Fälle mit grossen Rissen aus der Berechnung ausgeschlossen sind, da kann der Wert dieser Beobachtungen so lange nicht in Frage gestellt werden, als nicht die Unsicherheit aller derartiger Bestimmungen nachgewiesen ist.

Ich werde im folgenden klarzulegen suchen, inwieweit derartige Bestimmungen für die Höhenbestimmung der Placenta zu verwenden sind.

Die sorgfältigsten Bestimmungen über die Höhe der Placenta hat Ahlfeld (8 u. 9) gemacht und es ist dadurch gegeben, dass ich mich in meiner Erwiderung an diese Arbeit halte.

Ahlfeld berücksichtigte nur solche Nachgeburten, bei denen der Riss nicht grösser war, als dem Umfang des kindlichen Kopfes entsprach, und mass dann die „Entfernung des Eihautrisses von der Peripherie der Placenta“ ([9] S. 444).

Die Bestimmung der Placentahöhe auf diese Weise ist nur scheinbar eine genaue. Erstens ist es sehr schwer, auf Centimeter genau die Grösse des Risses der des kindlichen Kopfes anzupassen.

Zweitens aber misst Ahlfeld nicht von der Mitte des zusammengelegten Risses — der Eispitze — aus, sondern ([69] S. 295) von dort, „wo der Riss dem Placentarrande am nächsten endete“. Dadurch können auch wieder, bei gleicher Placentahöhe, um mehrere Centimenter abweichende Masse gewonnen werden, je nachdem der Riss mehr frontal oder mehr sagittal verläuft. Es sei mir gestattet, zum besseren Verständnis die Abbildungen zweier gleich grossen Eisäcke anzufügen, die in ihrer Gestalt, in der Lage der Placenta und der Grösse des Risses (e e) vollständig übereinstimmen; doch verläuft bei dem einen der Riss frontal, bei dem andern sagittal. Es zeigt sich auf den ersten Blick, dass nach dem Ahlfeldschen Verfahren die Höhenbestimmung der beiden Placenten um mehrere Centimeter verschieden sein müsste.

Digitized by Google

Aber selbst wenn Ahlfeld von der Mitte des zusammengelegten Risses aus gemessen haben würde, wäre eine auf Centimeter stimmende Berechnung der Placentahöhe nicht möglich. Denn die Risse liegen keineswegs immer genau über der Mitte der Eispitze, was bei einer gewissen Dehnbarkeit der Eihäute und der nicht immer gleichmässigen Ablösung der Eispitze, namentlich bei frühzeitigem Blasensprung, nicht erstaunlich erscheint. Ich gebe auch hier wieder zur besseren Veranschaulichung dieser Verhältnisse einige Zeichnungen von Eihautrissen wieder, die ich an aufgeblähten Eisäcken gewann, und die ohne weiteres die Richtigkeit meiner Bedenken darthun. Die dünnen Kreise entsprechen einem Umfang des von unten gesehenen Eisackes, der einige Centimeter von der Eispitze entfernt ist. Die Risse, deren Länge jedesmal angegeben ist, sind angedeutet durch die dicken Striche.

Tafel II.



$16^1/_2$ cm $17^1/_2$ cm 18 cm 21 cm 22 cm

Bedenkt man nun noch, dass Ahlfeld bei seiner Einteilung ([9] S. 454—6) keine Rücksicht nimmt auf das Verhältnis der Grösse des Eisackes (Uterus) zu der Ausdehnung der Placenta, so scheinen seine Zahlen auf wenig sicherer Grundlage zu stehen, und die Schlüsse, die er daraus zieht, recht zweifelhafte. Selbst Irrtümer von 5 cm und mehr können auf solche Weise bei der Höhenbestimmung der Placenta nicht sicher vermieden werden. Daraus ergiebt sich, dass die Beobachtungen derer, die durch die Lage des Eihautrisses die Höhe des Placentarsitzes bestimmten, nicht anzuerkennen sind, und ich halte durch Ahlfelds Zahlen nicht

Digitized by Google

einmal den Beweis für erbracht, dass ein hoher Placentarsitz die spätere, im Durchtrittsschlauch erfolgende Einstülpung der Placenta begünstige. Dass Ahlfelds Zusammenstellung für den Zusammenhang des hohen Placentarsitzes mit dem Schultzeschen Mechanismus, also der anfänglichen Lösung der Mitte der Placenta irgendwie beweisend wäre, ist schon deshalb ausgeschlossen, weil Ahlfeld bei dieser Zusammenstellung lediglich den Austritt der Nachgeburt aus der Vulva beobachtete.

Gestützt auf diese Ausführungen und auf meine eigenen Untersuchungen halte ich es für erwiesen, dass der Zusammenhang zwischen hohem Placentarsitz und dem Schultzeschen Mechanismus bedeutend überschätzt wird. Wenn ein solcher Zusammenhang überhaupt besteht, so kann er nur verhältnismässig gering sein, sonst hätte er in meiner Beobachtungsreihe besser zum Ausdruck kommen müssen.

Wie sich die Lösung zu verhalten pflegt bei dem verhältnismässig seltenen ausgesprochen seitlichen Sitz, lässt sich bei der geringen Anzahl der beobachteten Fälle — es waren im ganzen drei — kaum sagen. Der eine war durchaus regelwidrig (No. 169), es handelte sich um erschwerte Lösung einzelner Placentarteile mit starker Blutung, die schliesslich die Abschälung der Placenta mit der Hand erforderte. In dem zweiten (No. 134) rutschte zunächst die Placenta herunter, dann stülpte sich der untere Rand vor; der Eihautriss an der geborenen Nachgeburt war sehr gross. In dem dritten Fall (No. 52) rutschte die Placenta herunter ohne Vor- und Einstülpung.

Eher schon würde unsere Zusammenstellung einen Schluss auf die Lösungsart der Tubeneckenplacenta gestatten, von denen hier 6 zur Beobachtung kamen (No. 36, 43, 45, 68, 70, 172). An weiteren 8 habe ich den Austritt aus der Vulva beobachtet. Die Geburt dieser Placenten weicht von der sonst üblichen insofern etwas ab, als die Neigung zu Drehungen um die Beckenachsen eine stärkere, die Neigung zur späteren Einstülpung eine geringere zu sein scheint. Ob letzteres vielleicht zusammenhängt mit dem Umstand, dass man gerade bei den Tubeneckenplacenten oft ein verhältnismässiges Überwiegen des Dickendurchmessers gegenüber dem Längsdurchmesser findet, und damit verbunden eine grössere Steifigkeit, Prallheit des Placentargewebes, wage ich nicht zu entscheiden. Dass derartige Verhältnisse, wie Grösse, Dicke der Placenta von Einfluss sind auf die

Digitized by Google

Art der Lösung und Ausstossung der Placenta, hat schon Werth betont, aber es ist eben ausserordentlich schwierig, den Einfluss dieser Beziehungen abzugrenzen. So habe ich versucht, aus der Grösse der Placenta einen Einfluss auf ihre Lösungsart herzuleiten, ohne aus meinen Beobachtungen sichere Anhaltspunkte hierfür zu gewinnen.

Dagegen erscheinen mir meine Beobachtungen zur Aufklärung einer anderen Frage nicht ungeeignet, die schon vielfach erörtert wurde und über die noch erhebliche Meinungsverschiedenheiten bestehen. Es ist dies die Frage, wann sich die Placenta löst.

Die früher vielfach verbreitete Annahme, dass die Placenta sich löse, noch bevor die Geburt des Kindes erfolgt sei, ist mit Recht schon aus dem Grunde für unhaltbar erklärt worden, weil unter diesen Umständen doch viel mehr tote oder scheintote Kinder geboren werden müssten, da mit der Lösung der Placenta die Sauerstoffzufuhr für die Frucht abgeschnitten wird. Schröder ([100] S. 104) hat ausserdem darauf hingewiesen, dass in den beiden ersten Geburtsabschnitten die Lösung der Placenta durch die Wehenthätigkeit dadurch verhindert wird, dass mit derselben Kraft, mit der der Uterus sich zusammenzieht, die Placenta gegen ihre Anhaftstelle gedrückt wird. Diese Erwägung trifft aber nur solange zu, als noch ein erheblicher Teil der Frucht im Uterusinnern weilt, denn sobald der Uterusinhalt zum grossen Teil ausgestossen ist, steht der Annahme nichts mehr im Wege, dass jetzt die Verkleinerung des Uterus bei der Wehe eine so beträchtliche ist, dass die Placenta der Verkleinerung ihrer Anhaftstelle nicht mehr folgen kann und deshalb abgelöst wird. Hier müssen also andere Untersuchungen Platz greifen.

Fehling (49) und sein Schüler Zinsstag haben diese Frage dadurch aufzuklären versucht, dass sie bei Frauen, die kurz vor der Geburt des Kindes chloroformiert wurden, den Übergang des Chloroforms ins Blut durch die Isonitril-(Karbylamin)reaktion nachzuweisen versuchten. In 11 Fällen, in denen nach vollkommener Ausstossung des Kindes Chloroform gegeben wurde, gelang Zinsstag 4mal der Nachweis des Chloroforms im Blut der Nabelvene, 7mal nicht.

Damit ist natürlich nur der Beweis geliefert, dass in diesen 4 Fällen die Placenta noch nicht vollständig gelöst war, denn eine teilweise Lösung würde ja die Reaktion — wenn sie überhaupt zuverlässig ist — nicht verhindern. Deshalb wird auf diesem

Digitized by Google

Wege die Frage, wann die Lösung beginnt, nicht zu entscheiden sein, vielmehr nur, wann die Lösung schon vollendet sein wird.

Auch sind die Zahlen zu klein, um Schlüsse darauf zu bauen.

Es fragt sich nun, auf welche Weise man überhaupt hier zur Entscheidung kommen kann.

Die vorliegenden Gefrierschnitte und Leichenbefunde sind gerade dann nur mit grösster Vorsicht zu verwerten, wenn es sich darum handelt, den Zeitpunkt der Lösung bei der natürlich verlaufenden Geburt zu bestimmen.

Durch äussere Untersuchung kann man heute wohl die vollendete Lösung mit grosser Wahrscheinlichkeit erkennen, den Zeitpunkt der beginnenden Lösung aber mit einiger Sicherheit nicht.

In der That haben denn auch die meisten Beobachter durch die innere Untersuchung Licht in dies dunkle Gebiet zu bringen gesucht.

Cohn (S. 390) und Werth sind an grösseren Untersuchungsreihen mittels Abtastung der Placenta zu der Ansicht gelangt, dass nicht, wie Schröder annahm und was jetzt besonders Ahlfeld vertritt, die Ablösung der Placenta schon mit der letzten Austreibungswehe beginne, sondern erst mit den Nachgeburtswehen.

Nun kann man aber gegen diese Feststellungsart mit Recht das Bedenken geltend machen, dass die Entscheidung, ob die Placenta noch nicht gelöst ist, auf erhebliche Schwierigkeiten stossen kann. So erscheint mir gerade der von Zinsstag angeführte Fall, in dem Fehling die vollständige Anhaftung der Placenta feststellte, „die der hinteren Wand aufsass und beiderseits nach den Seiten übergriff," in seiner Deutung höchst zweifelhaft, solange nicht festgestellt ist, dass dieser auf beide Seiten übergreifende Sitz auch schon im schwangeren Uterus vorhanden war. Fehling selbst giebt die Unsicherheit dieser Befunde zu mit den Worten ([49] S. 46): „Nun ist es absolut unmöglich, bei diesen innerlichen Vorgängen zu sagen, wann sich die Placenta gelöst hat; ich bin nicht imstande gewesen zu fühlen, ob sie schon gelöst war oder nicht; —"

Die Schwierigkeit in der Beurteilung liegt einmal in der Unterscheidung, ob man einen vortretenden Placentarrand als gelöst und vorgestülpt, oder ob man ihn lediglich als über seine Anhaftungsgrenze vorgewulstet auffassen soll, gemäss den Bildern, die uns so viele Gefrierschnitte aus dem dritten Geburtsabschnitt liefern. Diese Vorwulstung kann in ihren natürlichen Grenzen ohne Lösung eine sehr verschieden starke sein, je nachdem der Rand von vornherein mehr aufgeworfen ist oder sich mehr allmählich verjüngt. Darin

Digitized by Google

bestehen sehr grosse Verschiedenheiten, die sehr häufig erst an der geborenen Placenta beurteilt werden können. Eine solche Verschiedenheit der Randteile scheint mir z. B. bei dem schwangeren und kreissenden Uterus zu bestehen, die Schröder in seinem bekannten Werk ([100] S. 102—103) einander gegenüberstellt. Ich halte es für höchst unwahrscheinlich, dass eine Placenta mit so dünnem Rande, wie in Fig. 40, während der Wehe sich so über die Haftgrenze vorlegen kann, wie die Placenta in Fig. 41. Die starke Furche in der sich zusammenziehenden Haftfläche an dieser Abbildung ist wohl als Leichenerscheinung aufzufassen.

Die andere Schwierigkeit in der Beurteilung besteht in der Unterscheidung, ob die überall glatt anliegende Placenta noch anhaftet, oder ob sie schon gelöst und herabgerutscht ist.

Die Beurteilung dieser Frage wird wesentlich erleichtert, wenn man genau unterrichtet ist, wo die Placenta im Uterus gesessen hat. Diese Kenntnis verschafft uns der aufgeblähte Eisack.

Wenn ich z. B. in No. 89 (S. 435) den inneren Befund aufnehme: Placenta vorn hoch; hintere und seitliche Fläche vollständig frei, Nabelschnuransatz (x) hoch im Fundus, etwas links, und dann am Eisack die Placenta wie vorgezeichnet finde, so darf ich annehmen, dass die Placenta noch nicht über die Placentarstelle herausgetreten ist. So lange sie aber die Placentarstelle nicht überschreitet, sind wir durch nichts zu der Annahme veranlasst, dass die Placenta schon gelöst sei. Es ist vielmehr anzunehmen, dass die gelöste Placenta durch ihr Eigengewicht zum Tiefertreten gebracht wird, was A. Martin (S. 424) schon 1885 besonders betont hat.

Andrerseits ist bei No. 65 dem Befunde nach anzunehmen, dass die Placenta sich schon mit dem unteren Rande gelöst hat, obwohl von irgend welcher Vorstülpung nichts zu fühlen war. Aber hier stand der Nabelschnuransatz (x) bei der inneren Untersuchung bloss 3 Querfinger oberhalb der Symphyse und das entspricht dem hohen Stand desselben am aufgeblähten Eisack nicht, wie aus der Zeichnung leicht hervorgeht.

Es giebt natürlich Fälle, in denen man auch bei dieser Untersuchungsart zweifelhaft bleibt, ob eine Verschiebung und damit eine Lösung der Placenta eingetreten ist oder nicht. So finden wir z. B. in No. 82 bei der inneren Untersuchung die Placenta auf der ganzen vordern Fläche, dazu den Nabelschnuransatz (x) tief und etwas links! Da der Uterus sich zuweilen recht ungleichmässig zusammenzieht, und namentlich die nicht der Placenta an-

Digitized by Google

haftende Wand sich oft sehr stark zusammenzieht im Vergleich zur Placentarstelle, so könnte dies Bild zu erklären sein durch eine solche ungleichmässige Zusammenziehung. Da aber dann diese Zusammenziehung eine ungewöhnlich starke sein müsste, so ziehe ich vor, einen solchen Fall zu den zweifelhaften in dieser Beziehung zu rechnen.

Es lässt sich auf diese Weise einmal feststellen, um welche Zeit spätestens eine Lösung sicher nachzuweisen war, und zweitens, bis zu welcher Zeit sie höchstwahrscheinlich noch nicht begonnen hatte. Ich ordne meine Beobachtungen in nachstehende Tafel und schliesse dabei aus den Fall No. 169 als regelwidrig und die Zwillingsgeburt No. 44, weil hierbei noch besondere Verhältnisse mitsprechen.

Tafel III.

Erlangen. No.	Gelöst nach ? Min.	Nicht gelöst bis ? Min.	Kiel. No.	Gelöst nach ? Min.	Nicht gelöst bis ? Min.
34		4	154		$3^1/_2$
35	4		159	?	
36	4		89	gleich	
37	?		151		3
39		3	162		$3^1/_2$
41	3		138	gleich	
42	$1^1/_2$		165	bald	
43	?		166	3	
45	?		125	gleich	
46		3	172	gleich	
47	4		146	3	
48		17	97	2	
50		3	174	?	
52		3	168		2
57		8	187	gleich	
58	1		134	2	
60		8	182	3	
61		6	186		$3^1/_2$
63	3		144	35	
65	gleich		180	4	
68		5	188		4
70	1		189	3	
74		4	139	10	
82	?		194	6	
89		3		16 + 2 + 6	
	9 + 4 + 12				

Digitized by Google

Ich habe die Bogennummern angegeben, damit in jedem Falle ersehen werden kann, auf welche Belege hin ich meine Schlüsse gezogen habe. Dies erschien mir um so wünschenswerter, als in dieser Zusammenstellung doch mancher Befund zu Tage tritt, der den zur Zeit gültigen Anschauungen nicht entspricht. Ich nenne hier die Beobachtung in No. 48, in der bis zu 17 Min. (!) keine Lösung der Placenta wahrnehmbar wurde, und auch in No. 57 u. No. 60 verging bis zum Beginn der wahrnehmbaren Lösung eine verhältnismässig lange Zeit. Ich kann mich gleichwohl nicht dazu entschliessen, in diesen Fällen einen Irrtum meinerseits anzunehmen, denn die Befunde sind sehr sorgfältig aufgenommen und m. E. klar. Die späte Lösungszeit in No. 48 findet vielleicht ihre Erklärung durch die schwache Wehenthätigkeit.

Ausser diesem späten Lösungsbeginn fällt noch ein Ergebnis auf, das kein zufälliges sein kann. Ich fand bei der ersten Untersuchungsreihe (Erlangen) doppelt so oft die Placenta noch nicht gelöst, wie bei der zweiten (Kiel). Ich führe das darauf zurück, dass wir in Erlangen anschliessend an die Geburt des Kopfes den Rumpf schonend in der Wehenpause entwickelten, während es in Kiel üblich ist, die Austreibung des Rumpfes der nächsten Wehe zu überlassen. Ich habe dann in verschiedenen Malen in Kiel den Rumpf in der Wehenpause alsbald nach der Geburt des Kindes entwickeln lassen und dann öfter die Placenta noch nicht gelöst gefunden.

Diese Beobachtungen stimmen überein mit denen von Cohn und Werth, die über den Einfluss der Entwickelungsart des Rumpfes auf die Zeit der Lösung der Placenta die gleiche Ansicht äusserten.

Ausser den in der Tafel angeführten verfüge ich noch über weitere 12 Fälle, bei denen ich nach der Geburt des Kindes die innere Untersuchung vornahm und nachher ein Eisackbild verfertigte. Ich habe sie in der Tafel I nicht mit aufgeführt, weil ich in diesen die weitere Entwickelung des Placentarbschnittes nicht beobachtet habe und sie deshalb nicht zur Beurteilung der Lösungsart der Placenta verwenden konnte. Für die Lösungszeit stimmen diese Beobachtungen mit den Ergebnissen überein, die ich aus der Zusammenstellung in vorstehender Tafel III gewann.

Es sind also im ganzen 61 genau beobachtete Fälle, auf die gestützt ich zu folgendem Schlusse komme: In den meisten Fällen beginnt die Lösung der Placenta nicht mit der

Digitized by Google

letzten Austreibungswehe, d. h. der, welche den Kopf zum Durchschneiden bringt, sondern mit der nächst folgenden, gleichviel ob der kindliche Rumpf schon geboren ist oder zum Teil noch im Uterus steckt. Bisweilen aber beginnt die Lösung der Placenta erst nach der Einwirkung von mehreren Nachgeburtswehen.

Der erste Teil dieser Folgerung könnte auch in folgender Weise ausgedrückt werden: Wird der Rumpf in der Wehenpause entwickelt, so beginnt die Lösung der Placenta gewöhnlich mit der ersten Nachgeburtswehe; wird der Rumpf durch eine besondere Wehe entwickelt, so beginnt meist die Lösung mit der letzten Austreibungswehe.

Damit habe ich der Hauptsache nach die Fragen erschöpft, die ich durch meine Untersuchungen beantworten konnte. Auf die eigentlichen Ursachen, welche die Art und Zeit der Lösung der Placenta bestimmen, will ich nicht näher eingehen. Ich halte es für das wahrscheinlichste, dass deshalb am häufigsten zuerst die unteren Randteile sich lösen, weil in der Wehe die Placenta, gemäss der Bauart ihres Behälters von oben und an den Seiten zusammengepresst, nach dem Ort des geringsten Druckes, also nach unten, zu entweichen trachtet und deshalb hier am ersten gelöst wird. Dass hier aber auch noch andere, schwer zu bestimmende Kräfte mitwirken, erscheint mir zweifellos, denn sonst fänden die nicht allzu seltenen Fälle von anfänglicher Lösung der seitlichen Ränder und auch der Mitte der Placenta schwer eine Erklärung.

Den Wert der beiden wichtigsten Zeichen für die Ausstossung der Placenta aus dem Uterus, nämlich das Indiehöhesteigen des kleinen Uterus bei nicht gefüllter Harnblase und das Vorrücken der Nabelschnur habe ich bei meinen Untersuchungen bestätigt gefunden. Das erstere Zeichen ist das wertvollere. Das Tiefertreten der Nabelschnur, auf das bekanntlich Ahlfeld zuerst die Aufmerksamkeit lenkte, während es schon Hamilton (S. 95) in seiner Bedeutung für diesen Vorgang erkannt, aber falsch gedeutet hatte, kann gelegentlich zu Täuschungen führen. Besonders dann, wenn bei tiefem Ansatz der Nabelschnur die Placenta mit ihrem unteren Teil aus dem Uterus schon ausgestossen ist, mit ihrem oberen aber noch festhängt. Ich habe einmal einen derartigen Fall beobachtet, bei dem trotz fester Anhaftung der oberen Placentarteile die Nabelschnur über handbreit vorgerückt war. Der Fundus uteri stand in diesem Fall nur wenig oberhalb des Nabels, er wurde

Digitized by Google

eben von der Placenta festgehalten. Deshalb scheint mir das Aufsteigen des Fundus das verlässlichere Zeichen zu sein, indem wir es als die Regel betrachten, dass der Fundus unmittelbar nach Ausstossung des Kindes in der Nähe des Nabels steht — bei nicht gelöster Placenta. Die Beobachtung, die Schröder an chloroformierten Frauen machte, bei denen der Fundus um diese Zeit am Rippenbogen stand, kann für den natürlichen Geburtsvorgang nicht herangezogen werden, denn die Erschlaffung der Muskulatur durch Chloroform ist eben nicht das natürliche. Dass man auch bei nicht Chloroformierten, wenn der Uterus nicht berührt wird, und die Kreissende nicht presst, ja nicht einmal tief atmet, dass man dann den Fundus auch öfters am Rippenbogen findet, kann ich Gessner zugeben. Aber ein derartiges Verhalten erscheint mir nicht als das natürliche. Ich halte auch den von Schröder (100), S. 106, Fig. 42 abgebildeten Fall, der die ungemein grosse Schlaffheit der Ligamenta rotunda zum Ausdruck bringt, für einen ausserordentlich seltenen, vielleicht spielen hier Leichenerscheinungen mit. Bei der Lebenden fühlt man in der Regel die Ligamenta rotunda während des ganzen dritten Geburtsabschnittes als dicke, straffe Stränge — ich habe das in hunderten von Fällen beobachtet.

Ich fasse die Ergebnisse meiner Untersuchungen in folgenden Sätzen zusammen:

Am besten eignet sich zur Untersuchung der Lösung und Ausstossung der Placenta die vorsichtig ausgeführte innere Untersuchung mit nachfolgender Aufblähung des Eisackes.

Am häufigsten lösen sich die unteren Randteile der Placenta zuerst, meist mit leichter Vorstülpung. Nicht selten lösen sich frühzeitig die seitlichen Ränder der Placenta. Beim Austritt aus der Vulva ist die Placenta in der Regel durch den Eihautriss hindurchgestülpt, und es geht meist eine Stelle der fötalen Fläche nahe dem unteren Rande voran.

Der Sitz der Placenta hat auf die Lösungsart derselben einen bedeutend geringeren Einfluss als bisher angenommen wurde.

Die Lösung der Placenta beginnt meist nicht mit der Wehe, die den Kopf austreibt, sondern in der Regel mit der nächstfolgenden. Doch kann die Lösung auch erst erheblich später beginnen.

Digitized by Google

Schriftenverzeichnis.[1])

1. Ahlfeld, Berichte und Arbeiten aus der Geburtshilflich-Gynaekologischen Klinik zu Giessen 1881—82. Leipzig 1883.

2. Derselbe, Berichte und Arbeiten aus der Geburtshilflich-Gynaekologischen Klinik zu Marburg 1883—1884. Leipzig 1885.

3. Derselbe, Berichte und Arbeiten aus der Geburtshilflich-Gynaekologischen Klinik zu Marburg 1885—1886. Leipzig 1887.

4. Derselbe, Abwartende Methode oder Credéscher Handgriff. Leipzig 1888.

5. Derselbe, Besprechung zu den Vorträgen von Dorm (42) und Fehling (49). S. 53. 1888.

6. Derselbe, Die Erfolge des abwartenden Verfahrens während der dritten Geburtsperiode. — Centralb. f. Gyn. Bd. 13, S. 249. 1889.

7. Derselbe, Kritische Besprechung einiger neueren Arbeiten geburtshilflichen Inhalts. Zeitsch. f. Geb. u. Gyn. Bd. 32, S. 149. 1895.

8. Derselbe, Über die ersten Vorgänge bei der physiologischen Lösung der Placenta. Zeitschr. f. Geb. u. Gyn. Bd. 33, S. 418. 1895.

9. Derselbe, Weitere Untersuchungen über die physiologischen Vorgänge in der Nachgeburtsperiode. Zeitschr. für Geb. u. Gyn. Bd. 36, S. 443.

10. Derselbe, Lehrbuch der Geburtshilfe. Leipzig 1894 u. 1898.

11. Abegg, Zur Entfernung der Nachgeburt nach Credé. Arch. f. Gyn. Bd. 17, S. 378.

12. Auvard, Delivrance mixte. — Trav. d'obst. T. II. p. 515. Ber. in Frommels Jahresbericht Bd. 3, S. 92.

13. Barbour, The anatomy and relations of the uterus during the third stage of labour and the first days of the puerperium. Edinb. M. J. XXX, 1, p. 223. 1884.

14. Derselbe, The third stage of labour; a criticism of papers by Cohn (Carsten), Champneys and Berry Hart. Tr. of the Edinb. obst. Soc. XIII, p. 55. Ber. in Frommels Jahresbericht Bd. 3, S. 93.

15. Derselbe, The anatomy of labour. Frozen sections. Edinb. 1889.

16. Derselbe, Supplement to the Atlas of the anatomy of labour. London 1896.

17. Derselbe, The third stage of labour. Brit. M. J. No. 1835. Ber. in Frommels Jahresbericht Bd. 10, S. 571.

[1]) Die älteren Schriften finden sich in den Arbeiten von Lemser (78) und Werth (117).

Digitized by Google

18. Baudelocque, L'art des accouchemens. Paris 1807, IVme. Edit. T. 1, p. 393.

19. Derselbe, B.s Anleitung zur Entbindungskunst, mit Anmerkungen von Ph. F. Meckel. Leipzig 1794, 2te Ausgabe. Bd. 1, S. 464.

20. Baumann, Vergleichende Beobachtungen über das Credésche und exspektative Verfahren in der Nachgeburtszeit. Diss. Halle 1898.

21. Beaucamp, Über das abwartende Verfahren in der Nachgeburtsperiode. Archiv f. Gyn. Bd. 42, S. 103.

22. Benkiser u. Hofmeier, Beiträge zur Anatomie des schwangeren und kreissenden Uterus. Stuttgart 1887.

23. Betz: Zur Ätiologie u. Therapie der Nachgeburtswehen. Memorabilien. Heilbronn 1865. S. 192.

24. Blume, A contribution to the physiologie and management of the third stage of labour. Pittsb. M. Rev. 1889, p. 49. Ber. in Frommels Jahresbericht Bd. 3, S. 93.

25. Brindeau, Considerations tirées de l'examen de 312 arrière-faix. L'obst. Paris No. 5, p. 433. Ber. in Frommels Jahresbericht Bd. 10, S. 698.

26. Budin et Crouzat, De la delivrance. Prog. med. 1891, p. 97. Ber. in Frommels Jahresbericht Bd. 5, S. 98.

27. Burchard, Über den Mechanismus und die Behandlung des Nachgeburt-Abschnittes der Geburt. Jahresber. der Schles. Ges. f. vat. Kult. XXX, S. 203. 1852.

28. Burger, Über die Behandlung der III. Geburtsperiode. Diss. Würzburg 1888.

29. Byford, The relations of the membranes to the process of parturition. Tr. Internat. Med. Congr. Wash. 1887, 496. Ber. in Frommels Jahresbericht Bd. 2, S. 73.

30. v. Campe: Die Behandlung der Nachgeburtsperiode. Zeitschr. f. Geb. u. Gyn. Bd. 10, S. 416.

31. Champneys: The mechanism of the third stage of labour. London Obst. Tr. 1887, 117—146, 151—185, 264—273. Ber. in Frommels Jahresbericht Bd. 1, S. 58 u. Centr. f. Gyn. Bd. 12, S. 537.

32. Derselbe, Idem. Tr. Obst. Soc. London 1887/88, 317, 346. Ber. in Frommels Jahresbericht Bd. 2, S. 73.

33. Chazan, Physiologie und Diätetik der Nachgeburtsperiode. Samml. klin. Vortr. Bd. 5, Neue Folge Nr. 52 (Gyn. 21), S. 481. 1892.

34. Cohn, Zur Physiologie und Diätetik der Nachgeburtsperiode. Zeitschr. f. Geb. u. Gyn. Bd. 12, S. 381. 1886.

35. Credé, Über die zweckmässigste Methode der Entfernung der Nachgeburt. Arch. f. Gyn. Bd. 17, S. 260. 1881.

36. Derselbe, Abwehr gegen Ahlfelds „Berichte und Arbeiten aus der geburtshilflich-gynaekologischen Klinik zu Giessen 1881—1882". Arch. f. Gyn. Bd. 23, S. 302. 1884.

37. Derselbe, Die Behandlung der Nachgeburt bei regelmässigen Geburten. Arch. f. Gyn. Bd. 32, S. 96.

Crouzat, s. Budin.

38. Curatulo, Annal. di Ost. e Gin. 1893 No. 1. Ber. Centralbl. f. Gyn. Bd. 18, S. 72: Über die dritte Geburtsperiode.

Digitized by Google

39. Czempin, Die Abwartung der Nachgeburtsperiode. Berl. klin. Wochenschr. 1891, Nr. 2, S. 34.

40. Dohrn, Zur Behandlung der Nachgeburtszeit. Deutsche Med. Wochenschrift 1880, Nr. 41, S. 545.

41. Derselbe, Zur Behandlung der Nachgeburtszeit. Deutsche Med. Wochenschr. 1883, Nr. 39.

42. Derselbe, Zur Frage der Behandlung der Nachgeburtszeit mit Demonstration v. Abbildungen. Verh. der Deutsch. Ges. f. Gyn. Bd. 2, S. 82. 1888.

43. Derselbe, Über Behandlung der Nachgeburtszeit mit Demonstration von Abbildungen. Mitt. f. d. Ver. Schlesw.-Holst. Ärzte. N. F., Nr. 2, S. 39. 1. VIII. 1894.

44. Matthews Duncan, Contributions to the mechanism of natural and morbid parturition. Edinb. 1875. S. 246.

45. Dyrenfurth, Über die Leitung der Placentarperiode und die Ursachen des Puerperalfiebers. Arch. f. Gyn. Bd. 22, S. 334.

46. Fehling, Zur Frage der zweckmässigsten Behandlung der Nachgeburtszeit. Centralbl. f. Gyn. Bd. 4, S. 586. 1880.

47. Derselbe, Über das Credésche Verfahren und die Nachgeburtszeit. Beitr. z. Geb., Gyn. und Päd. 1881, S. 1.

48. Derselbe, Über den gegenwärtigen Stand der Leitung der physiologischen und pathologischen Nachgeburtszeit. Samml. klin. Vortr. Nr. 308 Gyn. Nr. 88), S. 2221. 1887.

49. Derselbe, Über Mechanismus der Placentarlösung. Verh. d. Deutsch. Ges. f. Gyn. Bd. 2, S. 39. 1888.

50. Derselbe, Klinische Beobachtungen über Geburtsmechanismus. Verh. d. Deutsch. Ges. f. Gyn. Bd. 4, S. 195. 1892.

51. Derselbe, Zur Pathologie und Therapie der Blutungen unmittelbar nach der Geburt. Deutsche Med. Wochenschr. 1894, Nr. 23.

52. Derselbe, Bemerkungen in der Besprechung des Vortrages von S. Veit [111]. Centralbl. f. Gyn. Bd. 18, S. 950. 1894, u. Zeitschr. f. Geb. u. Gyn. Bd. 31, S. 218, 1895.

53. Felsenreich, Die Behandlung der Placentarperiode. Wiener Klin. 1886 Jan., 1. Hft. Ber. im Centralbl. f. Gyn. Bd. 10, S. 247.

54. Festner, Die zweckmässigste Behandlung der Nachgeburtsperiode. Diss. Halle 1881.

55. Fischer, Zur Frage über die Leitung der Nachgeburtsperiode. Centralbl. f. Gyn. Bd. 10, S. 793.

56. H. Freund, Der heutige Stand der Frage betreffs der Behandlung der Nachgeburtsperiode. Deutsche Med. Wochenschr. 1887, Nr. 43.

57. Derselbe, Über den heutigen Stand der Nachgeburtsbehandlung. 60. Vers. Deutsch. Nat. u. Ärzte in Wiesbaden 1887. Ber. im Arch. f. Gyn. Bd. 31, S. 473.

58. Gefsner, Beiträge zur Physiologie der Nachgeburtsperiode. Zeitschr. f. Geb. u. Gyn. Bd. 37, S. 16. 1897.

59. Gottschalk, Über eine mit vorzeitiger Kontraktion des inneren Muttermundes vergesellschaftete besondere Form der Nachgeburtsverhaltung bei rechtzeitigen Geburten. Berl. klin. Wochenschr. Nr. 21.

Digitized by Google

60. Griswold, Concerning the delivery of the placenta. Gaillards M. J. N. Y. 1887, 235—244. Ber. in Frommels Jahresbericht Bd. 1, S. 59.

61. Hamilton, Praktische Bemerkungen über verschiedene geburtshilfliche Gegenstände, deutsch bearbeitet. Berlin 1838.

62. Harrison, The natural mechanism of the expulsion of the placenta and the proper management of the placental period. Gaillards M. J. 1888, 103—110. Ber. in Frommels Jahresbericht Bd. 2, S. 78.

63. Berry Hart, Note on the mechanism of the separation of the placenta during the third stage of labour. Edinb. M. J. 1887/88, XXXIII, 12—14. Ber. in Frommels Jahresbericht Bd. 1, S. 59.

64. Derselbe, An improved method of managing the third stage of labour; with a criticism of the theory that the placenta is then separated by the uterine pains. Edinb. M. J. 1888/89, XXXIV, 289—294. Ber. in Frommels Jahresbericht Bd. 2, S. 78.

65. Derselbe, The mechanism of the separation of the placenta and membranes during labour. Prog. Roy. Soc. Edinb. XV. Ber. in Frommels Jahresbericht Bd. 3, S. 93.

66. Hassel, Über die Behandlung der normalen Nachgeburtsperiode. Diss. Würzburg. 1887.

67. Hegar, Die Pathologie und Therapie der Placentarretentionen. Berlin 1862.

68. Helme, The mechanism of the separation of the placenta and membranes during labour; a clinical contribution. Edinb. M. J. 1888/89, XXXIV, 612—617. Ber. in Frommels Jahresber. Bd. 3, S. 93.

Hofmeier, s. Benkiser.

69. Holzapfel, Über den Placentarsitz. Beitr. z. Geb. u. Gyn. Bd. 1, S. 286. 1898.

70. Derselbe, Verh. d. Deutsch. Ges. f. Gyn. Bd. 8, S. 360. 1899.

71. Jakobsen, Über den heutigen Stand der Nachgeburtsfrage. Centralbl. f. Gyn. Bd. 11, S. 762. Vortr. in d. Geb. Ges. zu Hamburg am 1. II. 1887.

72. Kabierske, Beitrag zur Frage über die Behandlung der Nachgeburtsperiode. Centralbl. f. Gyn. Bd. 5, S. 145. 1881.

73. Karbaum, Klinische Beiträge zur Frage des Mechanismus der Nachgeburtsperiode. Diss. Breslau 1897.

74. Keilmann, Uterus im Beginn der Nachgeburtsperiode (nach Sectio caesarea an der Toten). Neissers stereoskop. Atlas, 8. Lfg., Taf. 94. Kassel 1896.

75. Korswagen, De physiologische Loslating der placenta. Diss. Amsterdam 1894. Ber. in Frommels Jahresbericht Bd. 11, S. 587.

76. Lahs, Besprechung über die Vorträge von Dohrn (42) und Fehling (49), S. 51.

77. Lammers, Anatomische und klinische Mitteilungen zur Physiologie der Nachgeburtsperiode. Diss. Kiel 1890.

78. Lemser: Die physiologische Lösung des Mutterkuchens. Diss. Giessen 1865.

79. Leopold, Der Kaiserschnitt und seine Stellung zur künstlichen Frühgeburt, Wendung und Perforation bei engem Becken. Stuttgart 1888.

Digitized by Google

80. Levret, Suite des observations sur la cause et les accidens de plusieurs accouchemens laborieux. Ed. IV.

81. Lichtenstein, Gegen den „Credéschen Handgriff". Zeitschr. f. prakt. Ärzte 1897, Nr. 4. Ber. im Centralbl. f. Gyn. Nr. 21, S. 1004.

82. Löhlein, Besprechung zu dem Vortrag von Schröder (99), S. 424.

83. Lumpe, Zur Physiologie und Pathologie der Nachgeburtsperiode. Arch. f. Gyn. Bd. 23, S. 283. 1884.

84. Maggiar, De la fréquence de l'insertion du placenta sur le segment inférieur de l'uterus et de ses accidents. Thèse de Paris 1895. Steinheil.

85. Martin, Besprechung zu dem Vortrag von Schröder (99), S. 424.

Meckel, s. Baudelocque (19).

86. Olshausen, Klinische Beiträge zur Gynaekologie und Geburtshilfe, Stuttgart 1884.

87. Pelzer, Über das Credésche Verfahren in der Nachgeburtsperiode. Arch f. Gyn. Bd. 47, S. 442.

88. Pestalozza, Anatomia del utero humano. Vollardi. Milano.

89. Pinard et Varnier, Etudes d'anatomie obstetricale normale et pathologique. Paris 1892. Steinheil.

90. Ploss, Historisch-ethnographische Notizen zur Behandlung der Nach geburtsperiode. Beitr. zur Geb., Gyn. u. Päd., Leipzig 1881. S. 12.

91. Derselbe, Das Weib in der Natur- und Völkerkunde. 5te Aufl. Leipzig 1897. Bd. 2, S. 200.

91. Prochownik, Zur Behandlung der Nachgeburtszeit. Centralbl. f. Gyn. Bd. 9, S. 433. 1885.

92. Richtmann, Die Nachgeburtsperiode, mit besonderer Berücksichtigung des Ergotingebrauches. Orvoss hetil. Budapest 1887, 1690—1696. Ber. in Frommels Jahresbericht Bd. 1, S. 59.

93. Römer, Klinische Beobachtungen über die Nachgeburtszeit. Arch. f. Gyn. Bd. 28, S. 283. 1886.

94. Runge, Bemerkung zu dem Aufsatz von H. Fehling: „Zur Frage der zweckmässigsten Behandlung der Nachgeburtszeit". Centralbl. f. Gyn. Bd. 4, S. 616. 1880.

95. Sänger, Neue Beiträge zur Kaiserschnittsfrage. Arch. f. Gyn. Bd. 26, S. 163. 1885.

96. Schatz, Über Physiologie und physiologische Behandlung der Nachgeburtsperiode. 59. Vers. Deutsch. Nat. u. Ärzte in Berlin 1886. Ber. im Arch. f. Gyn. Bd. 29, S. 312.

97. Derselbe, Besprechung zu den Vorträgen von Dohrn (42) und Fehling (49), S. 48. 1888.

98. Derselbe, Über Mechanismus und Behandlung der Nachgeburtsperiode. Verh. d. deutsch. Ges. f. Gyn. Bd. 8, S. 450. 1899.

99. Schröder, Beitrag zur Physiologie der Austreibungs- und Nachgeburtsperiode. Zeitschr. f. Geb. u. Gyn. Bd. 11, S. 421. 1885.

100. Derselbe, Der schwangere und kreissende Uterus. Bonn 1886.

101. B. S. Schultze, Wandtafeln zur Schwangerschafts- und Geburtskunde. Leipzig 1865.

102. Derselbe, Über den Mechanismus der spontanen Ausscheidung der

Digitized by Google

Nachgeburt und über den Credéschen und Dubliner Handgriff. Deutsche Med. Wochenschr. 1880, Nr. 51 u. 52.

103. Derselbe, Wandtafeln zur Schwangerschafts- und Geburtskunde. 2te umgearb. Aufl. Jena 1892.

104. Derselbe, Besprechung zu dem Vortrag von J. Veit (112). Centralbl. f. Gyn. Bd. 18, S. 952. 1894 u. Zeitschr. f. Geb. u. Gyn. Bd. 31, S. 222.

105. Stadtfeld, Die Behandlung der Nachgeburtsperiode. 8. Internat. med. Kongr. in Kopenhagen. Ber. im Arch. f. Gyn. Bd. 24, S. 309.

106. Stout, The management of the third stage of labour; from the standpoint of personal experience. Tr. Texas M. Ass., Austin 1887, 213—222. Ber. in Frommels Jahresbericht Bd. 1, S. 59.

107. Teuffel, Zur Behandlung der Nachgeburtsperiode. Deutsche Med. Wochenschr. 1882, Nr. 7.

108. Derselbe, Duncan oder Schultze. Monatsschr. f. Geb. u. Gyn. Bd. 1, S. 150. 1895.

109. Tournay, Du mécanisme de la délivrance et de l'intervention du practicien dans cette periode de l'accouchement. 1888. Brux. Ber. in Frommels Jahresbericht Bd. 2, S. 73.

110. Trenkler, Der Mechanismus der spontanen Lösung der Placenta nach Beobachtungen in der Königl. Frauenklinik in München. Diss. München. 1885.

111. Varnier, Le col et le segment inférieur de l'uterus etc. Annales de Gyn., T. XXVIII.

Derselbe, s. Pinard.

112. J. Veit, Zur Pathologie und Therapie der Blutungen unmittelbar nach der Geburt. Zeitschr. f. Geb. u. Gyn. Bd. 28, S. 210. 1894.

113. Derselbe, Über die Behandlung der Blutungen unmittelbar nach der Geburt. Centralbl. f. Gyn. Bd. 18, S. 947. 1894 u. Zeitschr. f. Geb. u Gyn. Bd. 31, S. 214, 1895 (13. VII. 1894).

114. Vögtli, Beiträge zur Physiologie der Nachgeburtsperiode. Diss. Bern 1876.

115. Voigt, Fall von Kaiserschnitt nach Porro in der Schwangerschaft wegen malignen Ovarialtumors nebst Beitrag zur Pathologie des Corpus luteum. Arch. f. Gyn. Bd. 49, S. 43.

116. Weis, Beitrag zur Frage über die Behandlung der Nachgeburtsperiode. Centralbl. f. Gyn. Bd. 5, S. 249.

117. Werth, Die Nachgeburtsperiode im „Handbuch der Geburtshilfe" von P. Müller. Stuttgart 1888, S. 434.

118. v. Winckel. Besprechung zu den Vorträgen von Dohrn (42) und Fehling (49), S. 49.

119. Derselbe. Besprechung zu dem Vortrag von Schatz (96). 1899.

120. Winter, Zwei Medianschnitte durch Gebärende. Berlin, 1889.

121. Ziegler, Beiträge zum Mechanismus der physiologischen Placentarlösung. Diss. Halle 1895.

122. Zinsstag, Beiträge zum Mechanismus der physiologischen Lösung der Placenta. Arch. f. Gyn. Bd. 34, S. 255. 1889.

123. Zweifel, Zwei neue Gefrierschnitte Gebärender. Leipzig 1893.

Digitized by Google

Technicismen, Instrumente, Lehrmittel u. a.

Aus der Frauenklinik der Universität Freiburg i. B.

Neues geburtshilfliches Phantom.

Von

Privatdozent **Dr. Hugo Sellheim**, Assistenzarzt.

Mit 3 Textfiguren.

Der Apparat besteht aus einem weiblichen Becken, das mittelst eines Stativs auf einem Brett montiert und durch eine Kette mit einem knöchernen Kindsschädel verbunden ist.

Das Becken ist von allen Bandmassen frei präpariert. Seine einzelnen Komponenten sind durch besondere Vorrichtungen zusammengehalten. Die beiden Hüftbeine sind mit dem Kreuzbein auf einer quer durch die Mitten der Articulationes sacroiliacae gehenden Metallachse befestigt. Durch die beiderseitigen Schrauben *h* (cf. Fig. 1) können die Hüftbeine mehr oder weniger fest an das Kreuzbein angepresst werden. Die Schambeine lassen sich an der Schossfuge durch Einschieben eines konischen Stiftes von einer Seite in die andere und durch nachträgliches Überklappen eines Reibers *n* über einen Bolzen unverrückbar fest schliessen und mit einem Griff rasch wieder öffnen (cf. Fig. 1 und 3). Durch diese Armierung der Beckengelenke ist ein sicherer Zusammenhalt möglich, so dass das Becken ein unverschiebliches Ganze bildet; man kann aber auch alle Gelenke lockern und so eine ausgiebige Beweglichkeit der einzelnen Teile gegeneinander herstellen. Durch Aufdrehen der Schrauben *h* lassen sich bei gleichzeitigem Schluss der Schossfuge die beiden Hüftbeine gemeinsam gegen das festgestellte Kreuzbein um die metallene Querachse drehen. Bei fixierten Hüftbeinen kann natürlich das Kreuzbein in derselben Weise zwischen ihnen bewegt werden. Wird bei Losestellung der Hüftkreuzbeingelenke das Schloss der Schossfuge geöffnet, so geraten bei der Drehung der Hüftbeine um senkrecht durch die Articulationes

Digitized by Google

sacroiliacae gedachte Achsen die Schambeine in starkes Klaffen. Bei dieser Beweglichkeit der drei Gelenke kann man die Hüftbeine auch um zwei Achsen drehen, die man sich in sagittaler Richtung, etwa durch die Acetabula gelegt denkt. Diese beiden letzten

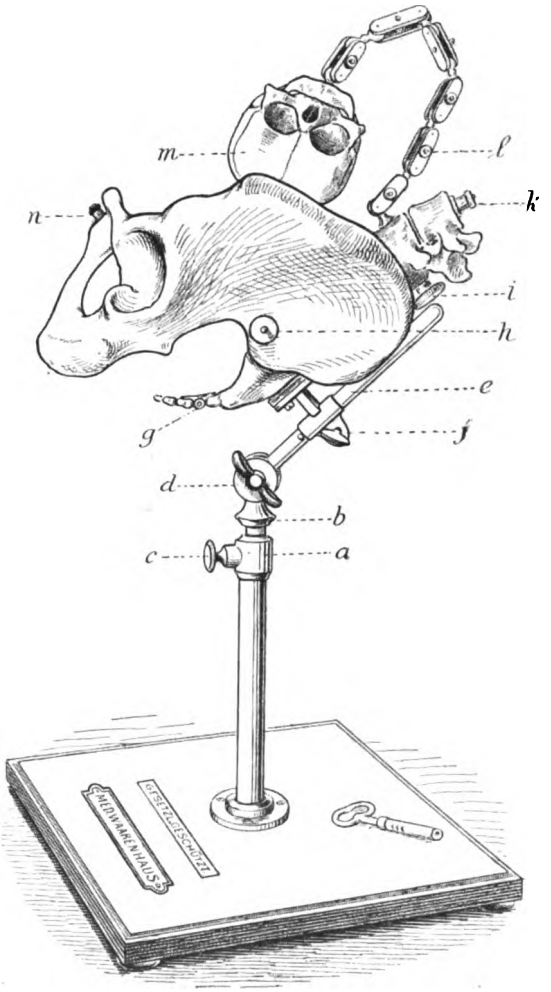

Fig. 1.

Bewegungen sind aber nur deshalb in ausgiebigerem Masse möglich, weil die Bohrlöcher in den Hüftbeinen um die Metallachse ziemlich viel Spielraum haben und die Achse selbst etwas federt. Wenn man das Schossfugenschloss öffnet und die Schraube *h* nur auf einer

Digitized by Google

Seite herausschraubt, so kann man auch ein Hüftbein vollständig abnehmen, während das andere mit dem Kreuzbein in Zusammenhang bleibt.

Die beiden letzten Lendenwirbel verbindet eine Schraube *k* unverrückbar mit dem Kreuzbein.

Die einzelnen Glieder des Steissbeins sind durch eine Metallstange untereinander versteift und das Steissbein ist als Ganzes durch ein Scharnier *g* gegen das Kreuzbein beweglich so angebracht, dass seine Spitze zurückweichen kann.

Im Innern des Beckens sind die Hodge'schen queren Parallelebenen mit schwarzen Strichen eingezeichnet: die Beckeneingangsebene durch die vorderen Teile der Linea terminalis, die untere Schossfugenrandebene parallel dazu durch den unteren Schossfugenrand und schliesslich die Spinalebene parallel zu beiden durch die Spinae ossium ischii. Dieses Ebenensystem lässt sich am besten zur räumlichen Orientierung im Becken und besonders zur Bestimmung des Kopfstandes mit Vorteil benutzen.

Auf der Hinterfläche des Kreuzbeins ist eine Metallplatte durch Unterlegen eines schmiegsamen Materials (Vulkanfiber) aufgepasst und mit drei Schrauben befestigt, deren Köpfe von der Vorderfläche des Kreuzbeines her mit breiten Metallunterlagen versenkt sind und deren Gewinde in das Metall fassen. Die Platte steht durch einen breiten Steg mit einer Hülse in Verbindung, durch welche das Becken auf dem Bolzen *e* des Stativs befestigt ist. (cf. Fig. 1.)

Die Einrichtung des Stativs gestattet das Becken nach allen Richtungen zu drehen und in jeder beliebigen Stellung zu fixieren. Nach Lockerung der Schraube *c* kann man den runden Bolzen *b* in der Hülse *a* auf- und abschiebend das Becken hoch und niedrig stellen, und zugleich ist auch eine Drehung um die senkrechte Achse des Bolzens möglich. An dem Scharniergelenk *d* kann man Bewegungen um eine quere Achse ausführen. Durch Drehung der Hülse bei *f* um den Stab *e* lässt sich das Becken nach links und rechts umlegen. Die Feststellung in den einzelnen Positionen geschieht durch Anziehen der Schrauben bei *c* bezw. *d* und *f*

Die Stativhülse *a* ist mit ihrem unteren Ende in ein starkes Eichenbrett geschraubt, das zur besseren Anpassung an die Unterlage auf drei Füssen ruht.

Digitized by Google

Die Grösse des knöchernen Kindsschädels ist mit dem Beckenraum insofern übereinstimmend gewählt, dass er in jeder bei der Geburt möglichen Position durch die in Betracht kommende Apertur hindurch gehen kann. Schädel und Becken sind durch eine sechsgliedrige, flexibele Kette miteinander verbunden.

Die Kette besteht aus sogenannten doppelten Schwanenhälsen. Die Kugeln dieser Gelenke sind aus Messing, die Verbindungsstücke mit den versenkten Lagern für die Kugeln aus Aluminium und die Klemmschrauben, welche die Verbindungsstücke zusammenhalten, aus Eisen. Die sehr exakt gearbeitete Kette vereinigt so möglichst geringes Gewicht mit gleichmässiger Reibung und grosser Dauerhaftigkeit.[1]) Die Reibung kann durch Auf- und Zudrehen der Schrauben an den einzelnen Gliedern mittelst eines Schlüssels reguliert werden. Unbeschadet einer leichten und weitgehenden Beweglichkeit kann man den Widerstand so steigern, dass die Kette quer ausgestreckt die Last des Schädels frei zu tragen vermag. Natürlich behält dann auch im übrigen der Kopf jedesmal genau die Stellung, die man ihm zu geben beliebt.

Am Foramen occipitale magnum ist eine Messingkugel eingeschraubt, welche leicht in die Versenkungen des ersten Kettengliedes eingelassen und bequem auch durch Aufdrehen der Schraube an den Verbindungsstücken wieder entfernt werden kann. Hierdurch ist ein rasches Auswechseln des Kopfes ermöglicht. Am anderen Ende der Kette geht von der letzten Metallkugel eine Stange durch den V. Lendenwirbel bis zum Processus spinosus und wird hier durch eine Schraubenmutter angezogen gehalten, wodurch auch ein rasches und bequemes Abnehmen und Wiederbefestigen der Kette samt dem Schädel stattfinden kann.

Der Apparat dient zunächst dazu, die Lage des Beckens im Raum bei den verschiedenen Positionen, die wir bei unseren Untersuchungen und Operationen brauchen, zu veranschaulichen. Stellen wir die mediane Sagittalebene des Beckens senkrecht zur Unterlage, dann wird die Beckenneigung bei den einzelnen Lagen durch den Winkel bestimmt, den die Eingangsebene mit der Horizontalen bildet. Drehen wir das Becken

[1]) Die Kette ist in ganz neuem Zustand etwas steif; wenn sie aber bei dem Gebrauch mehrmals energisch durchgebogen ist, bekommt sie jeden nur wünschenswerten Grad von Flexibilität.

Digitized by Google

um die Querachse bei *d* so, dass die Eingangsebene mit der Horizontalen einen nach hinten offenen Winkel von 55—60° bildet, so haben wir aufrechte Stellung (cf. Fig. 2). Drehen wir das Becken nun noch weiter in der Richtung, welche dem Gang der Uhrzeiger entgegengesetzt ist, so erhalten wir bei 15° eines nach der Wirbelsäule zu offnen Neigungswinkels Knieellenbogenlage.[1])

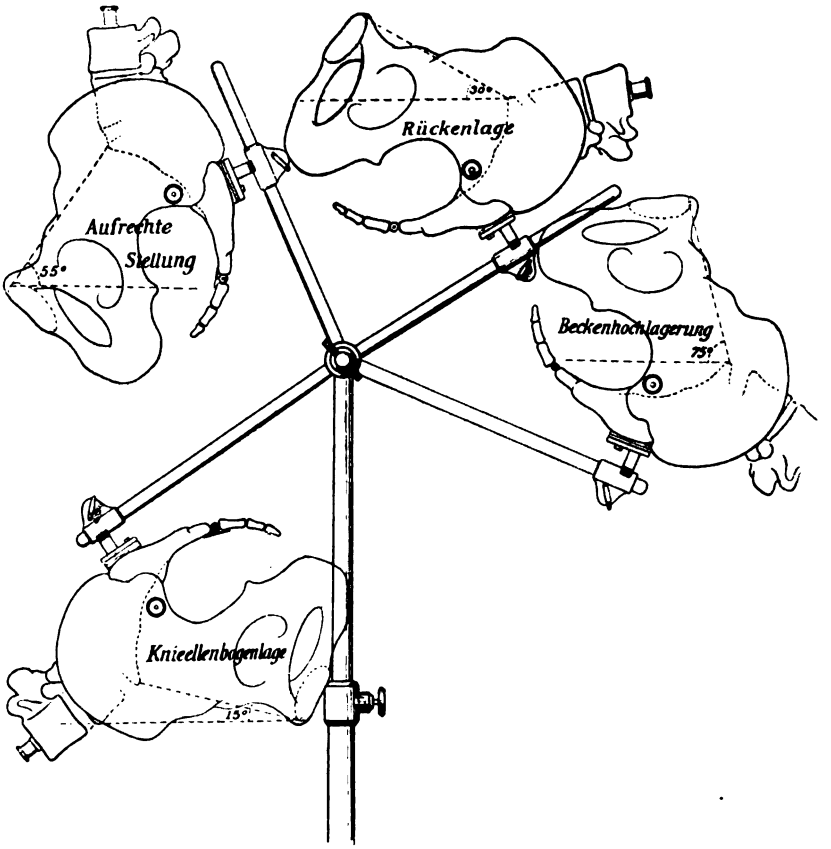

Fig. 2.

Drehen wir es dagegen von der aufrechten Stellung in der Richtung der Uhrzeiger, so bekommen wir nacheinander bei 20° eines nach

[1]) Wenn man den Neigungswinkel genau bis auf 15° verringern will, muss der Bolzen *e* etwas länger als gewöhnlich gearbeitet sein und die Hülse bei *f* weit nach dem Ende des Bolzens *e* geschoben werden. Bei der gewöhnlichen Länge des Bolzens lässt sich aber auch schon ein annähernder Neigungswinkel herstellen.

Digitized by Google

vorn offenen Winkels Steinschnittlage, bei 30° Rückenlage, bei 60° Steissrückenlage und bei ca. 75° Beckenhochlagerung.

Um den Neigungswinkel immer rasch einstellen zu können, markiert man sich die einzelnen Gradzahlen auf dem Mittelstück des Scharniergelenks *d* (cf. Fig. 3). Diese empirisch gefundenen Marken brauchen dann jedesmal nur mit einem Feilstrich auf den seitlichen Scharnierteilen in Übereinstimmung gebracht zu werden.

Fixieren wir die Welle *e* in wagrechter Stellung nach hinten und lockern die Schraube *f*, so können wir das Becken nach links und rechts umlegen, bis die mediane Sagittalebene des Beckens der Horizontalen parallel verläuft und bekommen so linke und rechte Seitenlage. Führen wir dieselbe Bewegung bei stärkerer Senkung der Welle *e* aus, so neigt sich die Beckeneingangsebene, die bei reiner Seitenlage auf der Unterlage senkrecht steht, mehr zur Horizontalen und wir erhalten bei einem allerdings grossen Winkel Seitenbauchlage.

Auch die aus der Beweglichkeit in den Articulationes sacroiliacae resultierende Veränderlichkeit des Beckenraumes bei einzelnen Lagen lässt sich demonstrieren, wenn diese Gelenke locker gestellt sind. Hebt man den vorderen Beckenabschnitt nach oben, so sieht man, wie bei Steissrückenlage sich der Eingang im geraden Durchmesser verengert, der Ausgang sich in gleicher Richtung erweitert. Drückt man die Schossfuge nach abwärts, so erweitert sich umgekehrt der Eingang und verengert sich der Ausgang wie bei Walcher'scher Hängelage.

Öffnet man bei gleichzeitiger Beweglichkeit der Hüftkreuzbeingelenke die Schossfuge, so kann man die Schambeine in ähnlicher Weise zum Auseinanderweichen bringen wie bei der Symphyseotomie.

Die Einwirkung der Rumpflast und der Effekt des Bänderzugs auf die Gestaltung des Beckens unter physiologischen und pathologischen Verhältnissen lässt sich an dem Modell in mancher Richtung erläutern. Die Drehung des oberen Kreuzbeinabschnitts zwischen den Hüftbeinen schossfugenwärts veranschaulicht das Nachvorntreten und Hereinsinken des Promontorium, die Flachlegung des oberen Teils des Kreuzbeins und die Intention seines unteren Teils nach hinten und oben auszuschlagen. Bewegt man dagegen den oberen Teil des Sacrum nach hinten, so ahmt man seine Drehung bei dem Zustandekommen der kyphotischen und spondylolisthetischen Beckenform nach.

Digitized by Google

Die Einwirkung des Gegenzugs der Ligamenta ileosacralia lässt sich bei offener Schossfuge durch Drehung der Hüftbeine um senkrecht durch die Articulationes sacroiliacae gedachte Achsen zeigen. Durch Drehung um sagittale, etwa durch die Acetabula gelegte Achsen kommt der Effekt des Zuges der Ligamenta ileofemoralia beim kyphotischen und spondylolisthetischen Becken zum Ausdruck: die Darmbeinschaufeln werden nach vorn und aussen und die seitlichen Wände des kleinen Beckens nach innen und hinten bewegt, sie konvergieren nach unten stärker, der Schambogen wird enger.

Die hauptsächlichste Verwendung findet der Apparat aber, um das räumliche Verhältnis des Kindsschädels zum knöchernen Becken in allen möglichen Arten des Durchtritts zur Anschauung zu bringen. Die flexibele Verbindung des Kopfes mit dem Becken gestattet die Imitation aller Lagen. Man kann gut darauf achten, dass der Kopf genau mit dem für die einzelne Lage massgebenden Planum in die verschiedenen Beckenebenen (Eingangsebene, untere Schossfugenrandebene, Ausgang) eingestellt wird. Man sieht, wie die einzelnen leicht auffindbaren Punkte des Schädels sich zu scharf markierten Stellen des knöchernen Beckens verhalten und wie der führende Punkt in der verlängerten Eingangsachse auf die Steissbeinspitze losrückt u. s. w. Jede von dem Geburtsmechanismus vorgeschriebene Bewegung ist vor Augen zu führen und jeder Moment der Entwicklung des Kopfes zu fixieren. Durch successives Aufeinanderfolgenlassen der einzelnen Phasen bekommt der Beschauer ein lebendiges Bild des Geburtsvorgangs.

Photographische, besonders stereoskopische Aufnahmen der charakteristischen Einstellungen lassen sich weiter für den Unterricht ausgezeichnet verwerten; auch die Anfertigung von Diapositiven für Projektionsapparate ist von jeder gewünschten Position bequem möglich und gab uns hübsche Resultate.

Der Mechanismus der Vorder- und Hinterscheitelbeineinstellung, das Zustandekommen von Druckmarken, Verschiebungen der Kopfknochen, der Sitz der Kopfgeschwulst, kurz viele Verhältnisse, deren Verständnis dem Studierenden oft nicht leicht fällt, lassen sich so gut klar machen.

Auch am nachfolgenden Kopf kann man Einstellung und Durchtritt beim normalen Becken, besonders aber auch Abnormitäten, Hängenbleiben des Kinns über der Schossfuge, ferner Ein-

Digitized by Google

stellung und Durchtritt beim platten Becken u. s. w. auseinandersetzen.

Beim praktischen Unterricht am Kreissbett hat sich uns das Phantom besonders gut bewährt. Wenn man nach der Voruntersuchung den Kopf genau so einstellt, wie man ihn gefühlt hat,

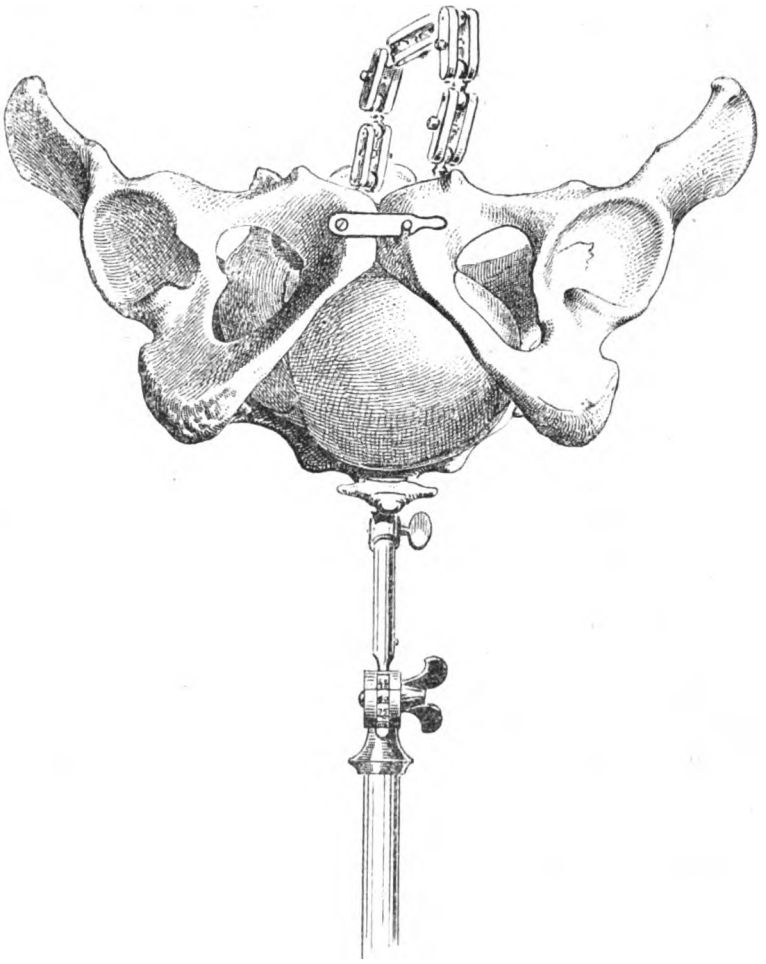

Fig. 3. I. Schädellage. Planum suboccipito-frontale in einer Ebene, welche durch den unteren Schossfugenrand parallel mit der Terminalebene (Eingangsebene) gelegt ist.

das Becken sich dabei in derselben Position befindet, wie das der Gebärenden, so macht man dem Nachuntersuchenden dadurch die einschlägigen Verhältnisse rasch und präcis klar und erleichtert ihm

Digitized by Google

sehr wesentlich das Auffinden der einzelnen bemerkenswerten Punkte. Auch kann man den Lernenden zwingen, auf alle räumlichen Beziehungen des Schädels zum knöchernen Becken genauer zu achten, wenn man ihn das Resultat seiner Untersuchung an einem solchen Phantom demonstrieren lässt.

Mancherlei Handgriffe sind auszuführen, z. B. Umwandlung von Stirn- und Gesichtslagen in Hinterhauptslagen, Abdrücken des hängengebliebenen Kinns von der Schossfuge bei Steisslagen, Hineinpressen des breiteren Hinterhaupts in eine seitliche Bucht des platten Beckens bei nachfolgendem Kopf u. s. w. Wie die Hände zu dem Dammschutz angelegt werden sollen, lässt sich demonstrieren und einüben. Die gesamte Technik der Beckenuntersuchung und Messung ist zu veranschaulichen u. s. w.

Man kann sehr gut die Zange anlegen und zeigen, ob sie gut und ob sie schlecht liegt. Es lassen sich alle Zangenoperationen ausführen. Der Kopf behält jedesmal nach dem Sistieren des Zuges bezw. der Rotation die gewonnene Position. Man kann das Instrument nach Belieben abnehmen und wieder von neuem anlegen, ohne dass der Schädel in der Zwischenzeit seine Lage verändert. Die notwendige Zugrichtung wird bei diesem Phantom besonders klar, da man von allen Seiten hineinsehen und die mechanischen Verhältnisse gut überwachen kann. Zu den Zangenoperationen ersetzt man am besten den knöchernen Schädel durch eine weniger zerbrechliche Papiermachénachbildung.

Die Haltbarkeit des Apparates scheint eine ziemlich grosse, da nach über zweijährigem Gebrauch an hiesiger Klinik besondere Reparaturen noch nicht notwendig geworden sind.

Die Probekonstruktion wurde mir von der geschickten Hand des Mechanikers Elbs in Freiburg hergestellt. Der Apparat ist als Reichsgebrauchsmuster geschützt. Fabrikation und Vertrieb sind dem medizinischen Warenhaus, Berlin, Friedrichstrasse 108, I, übertragen.

Digitized by Google

Digitized by Google


Digitized by Google

UNIVERSITY OF MICHIGAN
3 9015 07045 6945



Digitized by Google